

RESUMEN LEGAJO Nº M-004323/2025

HEREDIA FANNY ELISA S/ HOMICIDIO CULPOSO EN CONCURSO IDEAL CON LESIONES CULPOSAS - ARTS. 84 PÁR. 1, 54 Y 94 BIS VICT: SOREGAROLI JULIANA DEL PILAR Y LOLLI LUCAS DAVID

Estado: EN TRAMITE Proceso: MONTEROS

Motivo: Responsable: MOZZONI CAMILA

Dep. origen: Comisaria Monteros Actuación: A-505696/2025/2025

Defensoría: Juez:

SOLICITUDES

SOLICITUD: OFICINA DE		informe			
Acción	Solicitud	Enviado por	Enviado a	Fecha envío	Fecha valid.
OFINF:	OFINF: REINCIDENCIA - Informe de antecedentes (RNR)	UNIDAD FISCAL DE INV Y ENJUICIAMIENTO ESP EN DELITOS C/LA PROPIEDAD Y C/LA INT. FISICA (MONTEROS)	OFICINA DE INFORMES Y ANTECEDENTES MPF (CONCEPCION)	06/11/2025	06/11/2025
null		OFICINA DE INFORMES Y ANTECEDENTES MPF (CONCEPCION)	UNIDAD FISCAL DE INV Y ENJUICIAMIENTO ESP EN DELITOS C/LA PROPIEDAD Y C/LA INT. FISICA (MONTEROS)	07/11/2025	07/11/2025

SOLICITUD: ECIF - CUERPO		MARTES 14/10 A HORAS 10.			
Acción	Solicitud	Enviado por	Enviado a	Fecha envío	Fecha valid.
ECIF-CMF-	ECIF-CMF-MON - Examen Físico(M)	UNIDAD FISCAL DE INV Y ENJUICIAMIENTO ESP EN DELITOS C/LA PROPIEDAD Y C/LA INT. FISICA (MONTEROS)	CUERPO MEDICO FORENSE -SEDE MONTEROS-	09/10/2025	09/10/2025
null		CUERPO MEDICO FORENSE -SEDE MONTEROS-	UNIDAD FISCAL DE INV Y ENJUICIAMIENTO ESP EN DELITOS C/LA PROPIEDAD Y C/LA INT. FISICA (MONTEROS)	14/10/2025	16/10/2025

SOLICITUD: ECIF - CUERPO		el dia 07/10 a horas 10.00			
Acción	Solicitud	Enviado por	Enviado a	Fecha envío	Fecha valid.
ECIF-CMF-	ECIF-CMF-MON - Examen Físico(M)	UNIDAD FISCAL DE INV Y ENJUICIAMIENTO ESP EN DELITOS C/LA PROPIEDAD Y C/LA INT. FISICA (MONTEROS)	CUERPO MEDICO FORENSE -SEDE MONTEROS-	03/10/2025	03/10/2025
null		CUERPO MEDICO FORENSE -SEDE MONTEROS-	UNIDAD FISCAL DE INV Y ENJUICIAMIENTO ESP EN DELITOS C/LA PROPIEDAD Y C/LA INT. FISICA (MONTEROS)	07/10/2025	08/10/2025

SOLICITUD: ECIF -		analisis de evidencia			
Acción	Solicitud	Enviado por	Enviado a	Fecha envío	Fecha valid.
ECIF-LAB-	ECIF-LAB-INF - Análisis Forense de Evidencia Digital	UNIDAD FISCAL DE INV Y ENJUICIAMIENTO ESP EN DELITOS C/LA PROPIEDAD Y C/LA INT. FISICA (MONTEROS)	ECIF - INFORMATICA FORENSE	01/09/2025	01/09/2025
null		ECIF - INFORMATICA FORENSE	UNIDAD FISCAL DE INV Y ENJUICIAMIENTO ESP EN DELITOS C/LA PROPIEDAD Y C/LA INT. FISICA (MONTEROS)	03/11/2025	

SOLICITUD: ECIF - CUERPO		informe			
Acción	Solicitud	Enviado por	Enviado a	Fecha envío	Fecha valid.
ECIF-CMF-	ECIF-CMF-CAP - Análisis de documentación Médica/Periciales(S)	UNIDAD FISCAL DE INV Y ENJUICIAMIENTO ESP EN DELITOS C/LA PROPIEDAD Y C/LA INT. FISICA (MONTEROS)	ECIF - CUERPO MEDICO FORENSE Y MORGUE (CAPITAL)	01/07/2025	01/07/2025
null		ECIF - CUERPO MEDICO FORENSE Y MORGUE (CAPITAL)	UNIDAD FISCAL DE INV Y ENJUICIAMIENTO ESP EN DELITOS C/LA PROPIEDAD Y C/LA INT. FISICA (MONTEROS)	03/07/2025	03/07/2025

SOLICITUD: ECIF -		informe			
Acción	Solicitud	Enviado por	Enviado a	Fecha envío	Fecha valid.
ECIF-LAB-	ECIF-LAB-INF - Adquisición Forense de Datos de Dispositivos Móviles (Teléfonos, Tablets, GPS)	UNIDAD FISCAL DE INV Y ENJUICIAMIENTO ESP EN DELITOS C/LA PROPIEDAD Y C/LA INT. FISICA (MONTEROS)	ECIF - INFORMATICA FORENSE	27/06/2025	27/06/2025
null		ECIF - INFORMATICA FORENSE	UNIDAD FISCAL DE INV Y ENJUICIAMIENTO ESP EN DELITOS C/LA PROPIEDAD Y C/LA INT. FISICA (MONTEROS)	25/08/2025	

SOLICITUD: ECIF - CUERPO		SE ENCUENTRA INTERNADO EN EL HOSPITAL CENTRO DE SALUD, UNIDAD TERAPIA			
Acción	Solicitud	Enviado por	Enviado a	Fecha envío	Fecha valid.
ECIF-CMF-	ECIF-CMF-CAP - Examen Físico(S)	UNIDAD FISCAL DE INV Y ENJUICIAMIENTO ESP EN DELITOS C/LA PROPIEDAD Y C/LA INT. FISICA (MONTEROS)	ECIF - CUERPO MEDICO FORENSE Y MORGUE (CAPITAL)	26/06/2025	26/06/2025
null		ECIF - CUERPO MEDICO FORENSE Y MORGUE (CAPITAL)	UNIDAD FISCAL DE INV Y ENJUICIAMIENTO ESP EN DELITOS C/LA PROPIEDAD Y C/LA INT. FISICA (MONTEROS)	26/06/2025	01/07/2025

Gestiones incluidas en el informe

131480806 - CONSTANCIA - FINALIZADA - aclaración pericia accidentologica - Fecha inicia: 25/11/2025

- INFORME - ACC. 64-25 Heredia-Soregaroli (Aclaratoria).pdf

131185076 - AUDIENCIA: SOLICITADA POR UNIDAD FISCAL - FINALIZADA - - Fecha inicia: 18/11/2025

- ACTA - OGA_ACTA_20251118124421.pdf

130406476 - CONSTANCIA - FINALIZADA - apertura firmado por la acusada - Fecha inicia: 10/11/2025

- OTRO - M-004323.pdf

130297076 - CONSTANCIA - FINALIZADA - se entrego los celulares secuestrados a la sra heredia - Fecha inicia: 07/11/2025

- OTRO - CamScanner 7-11-25 09.11.pdf

130225696 - SOLICITUD: OFICINA DE INFORMES - FINALIZADA - informe - Fecha inicia: 06/11/2025

- INFORME - HEREDIA FANNY ELISA.pdf

130225696 - SOLICITUD: OFICINA DE INFORMES - FINALIZADA - informe - Fecha inicia: 06/11/2025

- SOLICITUD INFORME - REGISTRO NACIONAL DE REINCIDENCIA (RNR) - Escrito

130200926 - DECRETO DE APERTURA DE INVESTIGACION - FINALIZADA - decreto - Fecha inicia: 06/11/2025

- DOCUMENTO FIRMADO DIGITALMENTE - decreto apertura causa homicidio culposo y lesiones.pdf

130133626 - DECRETO ENTREGA EFECTOS - FINALIZADA - decreto entrega - Fecha inicia: 05/11/2025

- DOCUMENTO FIRMADO DIGITALMENTE - decreto entrega- homicidio culposo.pdf

130112676 - NUEVO EFECTO - FINALIZADA - OBJETO: CD DE EVIDENCIA DIGITAL, ECIF (IdObjeto = 1791826) // Modificación de las OBSERVACIONES: -> cf 2, caja que dice CD - Fecha inicia: 05/11/2025

- IMAGEN - WhatsApp Image 2025-11-05 at 10.51.54.jpg

130016366 - ESCRITO DE LA DEFENSA - FINALIZADA - designacion abogado la sra heredia fanny - Fecha inicia: 04/11/2025

- OTRO - 541.pdf

129392166 - ACTA - FINALIZADA - declaracion victima Lolli Lucas - Fecha inicia: 28/10/2025

- ACTA - CamScanner 28-10-25 10.53.pdf

127878916 - SOLICITUD: ECIF - CUERPO MEDICO FORENSE (M) - FINALIZADA - MARTES 14/10 A HORAS 10. se solicita se informe también si esta en condiciones de prestar declaración en esta Unidad Fiscal. - Fecha inicia: 09/10/2025

- OTRO - 84537449-7c84-45a9-9717-598808b9f19d.pdf

127878916 - SOLICITUD: ECIF - CUERPO MEDICO FORENSE (M) - FINALIZADA - MARTES 14/10 A HORAS 10. se solicita se informe también si esta en condiciones de prestar declaración en esta Unidad Fiscal. - Fecha inicia: 09/10/2025

- INFORME - informe-313-lesiones-ufff.pdf

127878916 - SOLICITUD: ECIF - CUERPO MEDICO FORENSE (M) - FINALIZADA - MARTES 14/10 A HORAS 10. se solicita se informe también si esta en condiciones de prestar declaración en esta Unidad Fiscal. - Fecha inicia: 09/10/2025

- FORM-ECIF-CMF - EXAMEN FISICO - Escrito

127799996 - ACTA - FINALIZADA - declaración testigo Diaz - Fecha inicia: 08/10/2025

- ACTA - CamScanner 14-10-25 12.10.pdf

127453666 - SOLICITUD: ECIF - CUERPO MEDICO FORENSE (M) - FINALIZADA - el dia 07/10 a horas 10.00 - Fecha inicia: 03/10/2025

- DOCUMENTO FIRMADO DIGITALMENTE - OFICIO AL MEDICO FORENSE causa SOREGAROLI.pdf

127453666 - SOLICITUD: ECIF - CUERPO MEDICO FORENSE (M) - FINALIZADA - el dia 07/10 a horas 10.00 - Fecha inicia: 03/10/2025

- INFORME - informe-303-no-se-presento-ufff.pdf

127453666 - SOLICITUD: ECIF - CUERPO MEDICO FORENSE (M) - FINALIZADA - el dia 07/10 a horas 10.00 - Fecha inicia: 03/10/2025

- FORM-ECIF-CMF - EXAMEN FISICO - Escrito

124835906 - SOLICITUD: ECIF - INFORMATICA FORENSE - INICIADA - analisis de evidencia - Fecha inicia: 01/09/2025

- INFORME - 4c751db0-81d4-4e36-b5fe-40788d6bc267.pdf

124835906 - SOLICITUD: ECIF - INFORMATICA FORENSE - INICIADA - analisis de evidencia - Fecha inicia: 01/09/2025

- DOCUMENTO FIRMADO DIGITALMENTE - DECRETI CAUSA 004323-2025- con firma digital.-.pdf

124835906 - SOLICITUD: ECIF - INFORMATICA FORENSE - INICIADA - analisis de evidencia - Fecha inicia: 01/09/2025

- ACTA - 976f2d84-c8d2-4507-922a-dcadad82b3e6.pdf

124835906 - SOLICITUD: ECIF - INFORMATICA FORENSE - INICIADA - analisis de evidencia - Fecha inicia: 01/09/2025

- INFORME - 2.pdf

124835906 - SOLICITUD: ECIF - INFORMATICA FORENSE - INICIADA - analisis de evidencia - Fecha inicia: 01/09/2025

- ACTA - 3.pdf

124835906 - SOLICITUD: ECIF - INFORMATICA FORENSE - INICIADA - analisis de evidencia - Fecha inicia: 01/09/2025

- INFORME FIRMADO DIGITALMENTE - informetecnico-2025_10_1_QqBCSIB.pdf

124835906 - SOLICITUD: ECIF - INFORMATICA FORENSE - INICIADA - analisis de evidencia - Fecha inicia: 01/09/2025

- FORM-ECIF-INF - ANALISIS DE EVIDENCIA DIGITAL - Escrito

123133556 - ACTUACIÓN POLICIAL - INFORME PERICIAL ACCIDENTOLÓGICO - FINALIZADA - informe - Fecha inicia: 08/08/2025

- INFORME - CAUSA HEREDIA- SOREGAROL.pdf

121635656 - DECRETO ROL DE QUERELLANTE - FINALIZADA - rol de querellante y actor civil Lolli Cinthia - Fecha inicia: 23/07/2025

- DOCUMENTO FIRMADO DIGITALMENTE - DECRETO ROL DE QUERELLANTE Y ACTOR CIVIL causa homicidio culposo.pdf

121526216 - DECRETO ROL DE QUERELLANTE - FINALIZADA - querellante, madre Soregaroli Juliana, Dr Palacio - Fecha inicia: 22/07/2025

- DOCUMENTO FIRMADO DIGITALMENTE - DECRETO ROL DE QUERELLANTE causa HOMICIDIO CULPOSO.pdf

120911136 - ACTA - FINALIZADA - entrega camioneta - Fecha inicia: 03/07/2025

- ACTA - M-004323-2025.pdf

120726476 - SOLICITUD: ECIF - CUERPO MEDICO FORENSE (S) - FINALIZADA - informe - Fecha inicia: 01/07/2025

- INFORME - HC. de PTE. LOLLI LUCAS DAVID -.pdf

120726476 - SOLICITUD: ECIF - CUERPO MEDICO FORENSE (S) - FINALIZADA - informe - Fecha inicia: 01/07/2025

- INFORME FIRMADO DIGITALMENTE - Lolli_Lucas_David_-_pericial.pdf

120702206 - DECRETO ENTREGA EFECTOS - FINALIZADA - entrega camioneta - Fecha inicia: 01/07/2025

- DOCUMENTO FIRMADO DIGITALMENTE - decreto entrega camioneta- homicidio culposo.pdf

120702206 - DECRETO ENTREGA EFECTOS - FINALIZADA - entrega camioneta - Fecha inicia: 01/07/2025

- INFORME - CamScanner 1-7-25 09.21.pdf

120690436 - CONSTANCIA - FINALIZADA - rol de querellante y actor civil, Lolli - Fecha inicia: 01/07/2025

- OTRO - rol de querellante y actor civil- homicidio culposo.pdf

120570386 - CONSTANCIA - FINALIZADA - CERTIFICADO DE DEFUNCIÓN - Fecha inicia: 30/06/2025

- OTRO - scan0010.pdf

120569716 - CONSTANCIA - FINALIZADA - HISTORIA CLINICA LOLLI LUCAS - Fecha inicia: 30/06/2025

- INFORME - HC. de PTE. LOLLI LUCAS DAVID -.pdf

120436696 - SOLICITUD: ECIF - INFORMATICA FORENSE - INICIADA - informe - Fecha inicia: 27/06/2025

- DOCUMENTO FIRMADO DIGITALMENTE - UFED HEREDIA.pdf

120436696 - SOLICITUD: ECIF - INFORMATICA FORENSE - INICIADA - informe - Fecha inicia: 27/06/2025

- ASIGNACION DE TURNO - TurnoQR-2025_6_27_3.pdf

120436696 - SOLICITUD: ECIF - INFORMATICA FORENSE - INICIADA - informe - Fecha inicia: 27/06/2025

- DOCUMENTO - ticket-2025_8_21.pdf

120436696 - SOLICITUD: ECIF - INFORMATICA FORENSE - INICIADA - informe - Fecha inicia: 27/06/2025

- INFORME FIRMADO DIGITALMENTE - informetecnico-2025_8_19_bk6SJTJ.pdf

120436696 - SOLICITUD: ECIF - INFORMATICA FORENSE - INICIADA - informe - Fecha inicia: 27/06/2025

- FORM-ECIF-INF - ADQUISICION FORENSE DE DATOS DE DISPOSITIVOS (TELEFONOS, TABLETS, GPS) - Escrito

120434526 - INFORME - FINALIZADA - reconocimiento medico legal - Fecha inicia: 27/06/2025

- INFORME - CamScanner 27-6-25 08.06.pdf

120392246 - ACTUACION COMPLEMENTARIA - FINALIZADA - carpeta tecnica - Fecha inicia: 26/06/2025

- OTRO - 1178-25 con elevacion.pdf

120387336 - REQUERIMIENTO DE APERTURA DE DISPOSITIVO INFORMÁTICOS - FINALIZADA - requerimiento - Fecha inicia: 26/06/2025

- DOCUMENTO FIRMADO DIGITALMENTE - REQUERIMIENTO UFED HOMICIDIO CULPOSO causa 004323-2025- con firma digital de Auxiliar Fiscal Hugo Campos.-.pdf

120350586 - SOLICITUD: ECIF - CUERPO MEDICO FORENSE (S) - FINALIZADA - SE ENCUENTRA INTERNADO EN EL HOSPITAL CENTRO DE SALUD, UNIDAD TERAPIA INTENSIVA, CAMA 2 - Fecha inicia: 26/06/2025

- INFORME FIRMADO DIGITALMENTE - Lolli_Lucas_David_-_fisico.pdf

120350586 - SOLICITUD: ECIF - CUERPO MEDICO FORENSE (S) - FINALIZADA - SE ENCUENTRA INTERNADO EN EL HOSPITAL CENTRO DE SALUD, UNIDAD TERAPIA INTENSIVA, CAMA 2 - Fecha inicia: 26/06/2025

- INFORME - HC. de PTE. LOLLI LUCAS DAVID -.pdf

120350586 - SOLICITUD: ECIF - CUERPO MEDICO FORENSE (S) - FINALIZADA - SE ENCUENTRA INTERNADO EN EL HOSPITAL CENTRO DE SALUD, UNIDAD TERAPIA INTENSIVA, CAMA 2 - Fecha inicia: 26/06/2025

- FORM-ECIF-CMF - EXAMEN FISICO - Escrito

120335756 - ACTUACIÓN POLICIAL - DOSAJE ALCOHÓLICO - FINALIZADA - dosajes y toxicologicos - Fecha inicia: 26/06/2025

- INFORME - SOREGAROLI JULIANA DEL PILAR Y OTROS HOMICIDIO CULPOSO.pdf

120251886 - ACTUACIÓN POLICIAL - INFORME MÉDICO LEGAL - FINALIZADA - eml rivadeneira y heredia - Fecha inicia: 25/06/2025

- INFORME - U.S.O - EML de Rivadeneira Sofia Belén .pdf

120251886 - ACTUACIÓN POLICIAL - INFORME MÉDICO LEGAL - FINALIZADA - eml rivadeneira y heredia - Fecha inicia: 25/06/2025

- INFORME - U.S.O - EML de Heredia Fanny Elisa .pdf

120187956 - ACTUACION COMPLEMENTARIA - FINALIZADA - actuaciones - Fecha inicia: 24/06/2025

- ACTA - ACTUACIONES CULPOSO.pdf

120185966 - NUEVO LEGAJO PENAL - FINALIZADA - CREACIÓN DE LEGAJO: M-004323/2025 - Fecha inicia: 24/06/2025

- DOCUMENTO - NOTeWEB _ Ministerio Público Fiscal.pdf

U.F. DELITOS CONTRA LA PROPIEDAD Y LA INTEGRIDAD FISICA
CENTRO JUCIAL MONTEROS.

Pericia Accidentológica: 64/25 (Aclaratoria)

Causa: M-004323/25. HEREDIA FANNY ELISA, RIVADENEIRA SOFIA BELEN S/HOMICIDIO CULPOSO. ART 84 P1. VICTIMA. SOREGAROLI JULIANA DEL PILAR.

Licenciado en Criminalística CARLOS ALBERTO PÉREZ, DNI n° 29.290.537, designado en la presente causa, eleva el presente informe.

I.- OBJETOS DE PERICIA

Conforme a lo solicitado por la Unidad Fiscal actuante, se procede a realizar una aclaratoria de la Pericia Accidentológica n° 64/25, remitida oportunamente y relacionada a la presente Causa, la cual se sustenta en lo que a continuación se detalla:

ACLARAR en relación al INFORME ACCIDENTOLÓGICO N° 64/25 suscrito por el Subcomisario y Lic. Carlos Alberto Pérez, perteneciente a esa Repartición en relación a los siguientes puntos:

✓ Causas por las cuales se produjo el siniestro y en base a lo remitido el perito determine la responsabilidad en el evento.

Con respecto a lo arriba citado se solicita al Perito RATIFIQUE O RECTIFIQUE el segundo ítem del Punto de Pericia: **“Causa Secundaria”**.

II.- ELEMENTOS OFRECIDOS

Para el presente estudio técnico fue ofrecido Legajo: M-004323/25. HEREDIA FANNY ELISA, RIVADENEIRA SOFIA BELEN S/HOMICIDIO CULPOSO. ART 84 P1. VICTIMA. SOREGAROLI JULIANA DEL PILAR, y PERICIA ACCIENTOLOGICA 64/25, confeccionada por el suscripto, de donde se extraerán los informes y documentos necesario para la realización de la presente aclaratoria.

III.- OPERACIONES REALIZADAS

Se procedió al análisis de la Pericia Accidentológica n° 64/25, confeccionada por el suscripto, con especial atención al Punto de Pericia “Causas por las cuales se produjo el siniestro con el cual se trabaja seguidamente:

Observaciones: Para una mejor aclaración se procede a transcribir el Punto de Pericia Causas por las cuales se produjo el siniestro, en su segundo ítem (Causa Secundaria) obrante en Pericia Accidentológica n° 64/25, el cual se expone a continuación.

“Causa Secundaria: “El conductor de la Motocicleta Honda Biz 110cc, dominio AO18VXQ, circulaba bajo los efectos de intoxicación alcohólica 0,55 gr/l. Ley Nacional de Transito 24449. - ARTICULO 48. - PROHIBICIONES. Está prohibido en la vía pública: a) Queda prohibido conducir con impedimentos físicos o psíquicos, sin la licencia especial correspondiente, habiendo consumido estupefacientes o medicamentos que disminuyan la aptitud para conducir. Asimismo, queda prohibido conducir cualquier tipo de vehículos con una alcoholemia superior a cero (0) miligramos por litro de sangre. La autoridad

competente realizará el respectivo control mediante el método adecuado aprobado a tal fin por el organismo sanitario. (Inciso sustituido por art. 1° de la Ley N° 27.714 B.O. 3/5/2023.)”

De lo antes expuesto surge una la necesidad de realizar una aclaración con respecto al Punto de Pericia ut supra transcripto, ya que, al realizar un nuevo análisis de la documentación aportada por la Unidad Fiscal interviniente, se encontró el error de haberse tomado como conductor de la motocicleta a la ciudadana que en vida se llamaba SOREGAROLI JULIANA DEL PILAR, cuando el conductor del rodado menor al momento de producirse el evento se trata del ciudadano LOLLI LUCAS DAVID. Aclarando éste Profesional que la presente contradicción se trata de un **error involuntario**, del cual me encuentro en posición de aclarar que: efectivamente el conductor de la motocicleta se trata del ciudadano Lolli y no la ciudadana Soregaroli.

En base a las aclaraciones solicitadas por la Unidad Fiscal interviniente, éste Profesional se encuentra en condiciones de **RECTIFICAR LA CAUSA SECUNDARIA POR LA CUAL SE PRODUJO EL SINIESTRO**, ya que conductor de la motocicleta Honda Biz 110 cc., dominio A018VXQ, (Lolli Lucas David), NO poseía Alcohol en Sangre al momento del hecho, conforme el Informe realizado por Laboratorio Toxicológico y Bioquímico Legal de Medicina Legal de fecha 25 de junio de 2025. Solicitando por lo tanto NO se tenga en cuenta la existencia de “Causa Secundaria” alguna.

En lo que respecta a la Dinámica, Causa Basal y a la Evitabilidad, **RATIFICO** totalmente su contenido y conclusiones.

Ante lo arriba expuesto, solicito a la Autoridad Judicial, y a las partes intervinientes, una sincera disculpa por el error involuntario cometido, comprometiéndome a evitar se repitan éste tipo de situaciones, asimismo éste Profesional se encuentra a disposición de la Unidad Fiscal actuante ante cualquier tipo de requerimiento o aclaración relacionada con la presente causa.

ES MI INFORME

Div. Criminalística URO, 18 de noviembre de 2025

A handwritten signature in blue ink, appearing to read "CARLOS ALBERTO PEREZ".

CARLOS ALBERTO PEREZ
SUBCOMSARIO
LIC. CRIMINALISTICA (ONLR)
Policía de Tucumán

Legajo: M-004323/2025

Id Audiencia: 6626

Descripción: **ACTA DE AUDIENCIA - OGA**

PODER JUDICIAL DE TUCUMÁN

OFICINA DE GESTIÓN DE AUDIENCIAS.

Acta de Audiencia

Datos del Legajo:

Legajo: M-004323/2025

Carátula: HEREDIA FANNY ELISA S/ HOMICIDIO CULPOSO EN CONCURSO IDEAL CON LESIONES CULPOSAS - ARTS. 84 PÁR. 1, 54 Y 94 BIS VICT: SOREGAROLI JULIANA DEL PILAR Y LOLLI LUCAS DAVID

Datos de la Audiencia:

Tipo de audiencia : Audiencia Colegio: Formalización de la investigación,
Audiencia Colegio: Medidas de coerción

Fecha: 17/11/2025

Sala: Sala A7

Centro Judicial: Monteros

Juez interviniente: Dr. Matías Graña

Datos del Imputado/a #1:

Imputado: HEREDIA, FANNY ELISA

D.N.I. N°: 27298630

Domicilio real: Rivadavia N° 273, Monteros

Privado de libertad: NO

Comparece: SI

Datos de la Víctima #1:

Víctima: LOLLI, LUCAS DAVID

D.N.I. N°: 47500788

Domicilio real: Monteagudo 402 monteros

Comparece: SI

Datos de la Víctima #2:

Víctima: SOREGAROLI, JULIANA DEL PILAR (F)

D.N.I. N°: 48958153

Domicilio real: Ruta 325 kilómetro 5, monteros

Datos de la Víctima madre de la víctima Soregaroli Juliana #3:

Víctima: María Pamela Soregaroli

Comparece: SI

Datos de la Querella:

Tipo de Defensor: Particular

Letrado Patrocinante: Dr. Fernandez Ivan.

Domicilio constituido: Su Despacho

Datos de la Querella Particular:

Tipo de Defensor: Particular

Letrado Patrocinante: Dr. Palacio Celso Romulo

Domicilio constituido: Su Despacho

Datos de la Defensa:

Tipo de Defensor: Particular

Defensor: Dr. Ruiz Flores Jesús Manuel

Domicilio constituido: Su Despacho

Datos de la Fiscalía:

Unidad Fiscal: Unidad Fiscal De Investigación Y Enjuiciamiento De Delitos Contra La Propiedad y contra la Integridad Física

Fiscal titular: Dra. Monica Andrea García de Targa

Aux. Fiscal: Dr. Larry Cesar Augusto (en representación en esta audiencia)

Domicilio constituido: Su Despacho

Pretensiones del MPF:

(00:00:20) Se Acredita.

(00:04:26) Objeto de la presente audiencia: Formalización de la investigación, Formulación de cargos y Medidas de Coerción

Hecho imputado: *Que en fecha 22/06/2024 a horas 22:00 aproximadamente, en circunstancias en que UD. HEREDIA FANNY ELISA se movilizaba conduciendo una camioneta HILLUX, dominio IOC 368 en sentido Este a Oeste por el carril Norte de la ruta provincial N° 325, jurisdicción ciudad de Monteros, fue que al llegar a la intersección con calle Santiago del Estero, UD sin accionar las luces de giro ni tomar los recaudos para advertir su presencia a terceros en la ruta, de manera repentina hizo maniobra de giro hacia su mano izquierda procurando acceder al barrio Mutual por calle Santiago del Estero; de este modo se interpuso UD de manera intempestiva en la línea de marcha de la motocicleta Honda Biz, 110cc, dominio AO18VXQ, conducida por el ciudadano Lolli Lucas David quien transitaba por el carril Sur de la misma ruta en sentido Oeste a Este siendo su acompañante la ciudadana Soregaroli Juliana del Pilar, quien al no poder eludir a tiempo su camioneta la impactó de frente, lo que ocasionó a Soregaroli Juliana su muerte inmediata por*

Tec grave y politraumatismo mientras que Lolli Lucas sufrió politraumatismo grave que le incapacitó para sus tareas laborales por un tiempo superior a treinta.

Evidencias:

Calificación legal: HOMICIDIO CULPOSO en CONCURSO IDEAL con LESIONES CULPOSAS en calidad de AUTORA (art. 84 Bis, 94 Bis, en relación con el art. 39 de la ley nacional de Tránsito 24.449, y los arts. 45 y 54 del Cód. Penal)

Medidas de coerción: Solicita medidas de coerción de menor intensidad, conforme art. 235 Incs. 1,2,3,5 Y 7 del CPPT.-

Pretensiones de la Defensa:

(00:01:13) Se Acredita.

(00:19:49)

Intervención de la Querrela Oficial: Dr. Cristian Iván Fernández, en representación de Lolli David.

(00:03:38) Se Acredita.

(00:17:12) Se adhiere a lo solicitado por el MPF y por la otra parte querellante.

Intervención de la Querrela Particular: María Pamela Soregaroli (madre de la víctima

(00:02:00) Se Acredita.

(00:15:49) Se adhiere a lo solicitado por el MPF, sin perjuicio de solicitar la prohibición de salir del ámbito territorial de la provincia sin autorización previa, pedido que acompaña el MPF.-

Intervención del Imputado/a #1:

(00:01:19) Se Acredita.

No presta declaración.

Intervención de la madre de la Víctima #1:

(00:00:47) Se Acredita.

Presta declaración.

Intervención de la Víctima #2:

(00:04:00) Se Acredita.

No presta declaración.

RESOLUCIÓN JURISDICCIONAL

:

CONSIDERANDO:

(Zoom: desde minuto(00:24:28) , hasta minuto(00:30:26) de grabación).

RESUELVE:

I.- TENER por FORMALIZADA LA INVESTIGACIÓN y realizada en legal tiempo y forma la FORMULACIÓN DE CARGOS efectuada por el Ministerio Público Fiscal en contra de **ELISA FANNY HEREDIA (** DNI N° 27.298.630, de 46 años de edad, domiciliado en calle Rivadavia N° 273 -Monteros-), en las circunstancias de tiempo, modo y lugar que fueron relatadas en esta audiencia de acuerdo a la provisoria calificación legal y grado de participación otorgada a la nombrada, a quien se le enrostra el hecho calificado provisoriamente como: **HOMICIDIO CULPOSO** en **CONCURSO IDEAL** con **LESIONES CULPOSAS** en calidad de **AUTORA (art. 84 Bis, 94 Bis del Cód. Penal, en relación con el art. 39 de la ley nacional de Tránsito 24.449, y los arts. 45 y 54 del Cód. Penal),** hecho presuntamente cometido en fecha 22 de junio de 2025 a horas 22:00 aproximadamente, en perjuicio de **LUCAS DAVID LOLLI y JULIANA DEL PILAR SOREGAROLI** (arts. 158, 161 y ccdtes., CPPT).

II.- HACER LUGAR al REQUERIMIENTO FISCAL, con adhesión de las querellas ejercidas por María Pamela Soregaroli (madre de la víctima) representada por el Dr. Palacio Celso Romulo y Lolli Lucas David representado por el Dr. Fernandez Cristian; con oposición parcial de la defensa técnica ejercida por el Dr. Ruiz Flores Jesús Manuel -solo en lo que respecta a la prohibición de salir del ámbito territorial de la provincia sin autorización previa-; y en consecuencia **IMPONER MEDIDAS DE COERCIÓN DE MENOR INTENSIDAD** a la imputada **ELISA FANNY HEREDIA** (de las demás condiciones personales obrantes en la presente resolución), por el **PLAZO** de **TRES (03) MESES,** todas a contar todas desde el día de la fecha, por resultar presunto autor del hecho mencionado en el punto I.- de esta resolución y por concurrir riesgos procesales moderados **(art. 235 -incs. 1, 2, 3, 5, y 7 -en relación al art. 236-, 230, 9.2 y ccdtes. CPPT),** consistiendo dichas medidas de menor intensidad en las siguientes:

- 1.- La promesa de someterse al procedimiento y de no obstaculizar la investigación **(inc. 1, art. 235 CPPT)** ;
2. - La promesa de fijar y mantener domicilio en **calle Rivadavia N° 273 -Monteros-,** con obligación de informar cualquier modificación o ausencia prolongada del mismo **(inc. 2, art. 235 CPPT)** ;
- 3.- La prohibición de realizar actos que puedan obstaculizar el descubrimiento de la verdad y la actuación de la ley **(inc. 3, art. 235 CPPT)** ;
- 4.- La obligación de permanecer a disposición del Tribunal y concurrir a

todas las citaciones que se le formulen **(inc. 5, art. 235 CPPT)** ;

5.- La prohibición de salir del ámbito territorial de la provincia sin autorización judicial previa **(Inc. 7 art. 235 CPPT);**

III.- DISPONER que el control del cumplimiento de las medidas de menor intensidad dictadas en el día de la fecha sean llevadas a cabo por el Ministerio Público Fiscal o la oficina que designe al efecto.

IV.- COMUNICAR la presente resolución al Registro Nacional de Reincidencia (arts. 2 y 6 de la Ley 22.117), y al Registro Provincial de Personas detenidas, privadas o **restringidas** de su libertad física dependiente de la Corte Suprema de Justicia de Tucumán.

V.- AUTORIZAR y ENCOMENDAR a OGA el libramiento de todos los oficios, diligencias y notificaciones pertinentes para cumplir con lo resuelto en esta audiencia.

VI.- QUEDAN NOTIFICADAS todas las partes presentes en esta audiencia debidamente de lo aquí resuelto, conforme lo dispuesto en los artículos 112 y 131 última parte del CPPT.

Datos complementarios a consignar por OGA:

Hora de inicio programada:	11:00
Hora real de inicio	: 11:00
Hora de inicio de cuarto intermedio:	11:03
Hora de reanudación de cuarto intermedio:	11:07
Duración cuarto intermedio:	00:03
Hora fin de la audiencia:	11:35
Registro de audio:	1236
Personal de acta:	Dr. Fernando Antonio Vera Méndez
Número de registro digital:	1236

MPF MINISTERIO PÚBLICO FISCAL DE TUCUMÁN

Centro Judicial Monteros

Unidad Fiscal de Investigación y Enjuiciamiento Especializada en Delitos
contra la Propiedad y la Integridad Física

DECRETO DE APERTURA DE LA INVESTIGACIÓN

Nº de LEGAJO: M-004323/2025

Imputada: HEREDIA FANNY ELISA.

Calificación legal: HOMICIDIO CULPOSO EN CONCURSO IDEAL CON LESIONES
CULPOSAS - ARTS. 84 PÁR. 1, 54 Y 94 BIS Y/O LA CALIFICACIÓN LEGAL QUE EN
DEFINITIVA CORRESPONDA.

Normativa: Artículo 157 del Código Procesal Penal.

Monteros, 6 de Noviembre de 2025.

1.- Hechos: Conforme se desprende de acta de procedimiento de la comisaria de Monteros, de fecha 23/06/2025, en la que se documenta que en la Ruta 325 intersección con calle Santiago del Estero, Monteros, a horas 22:10 aproximadamente se había producido un accidente de tránsito, el mismo fue protagonizado por una Camioneta marca Hilux de color gris patente IOC-368, que era conducida por la ciudadana Heredia Fanny Elisa, Argentina, instruida de 46 años de edad, DNI n° 27.298.630, con sus hijos llamados Sofía Belén Rivadeneira, Argentina, instruida de 19 años de edad, DNI n° 46.554.513 y Rivadeneira Mariano de 12 años de edad, DNI n° 52.358.807, colisiono con una motocicleta marca Honda biz de color blanco patente A018VXQ en donde iban los ciudadanos Soregaroli Juliana del Pilar DNI n° 48.958.153 de 16 años de edad, DNI n° 48.958.153 y el ciudadano Loli Lucas David, DNI n° 47.500.788 de 18 años de edad. Producto del accidente la ciudadana Soregaroli perdió la vida en el lugar, y en cuanto al ciudadano Lolli Lucas fue trasladado al Hospital de

Monteros donde le realizaron intubación endotraqueal y lo derivaron al Hospital Ángel C. Padilla, le realizaron T.A.C y suturas de región mentoniana y muslo derecho, posteriormente derivado al Hospital Centro de Salud, por fracturas de muñeca derecha, fémur y tibia izquierda, quedo internado y fue sometido durante su internación a cirugías traumatológicas en muñeca derecha y en miembro inferior izquierdo con colocación de elementos de osteosíntesis, también tratado por fonaudiólogo, oculista (alteración de la visión) y neurólogo.

2.- Datos de la persona imputada: HEREDIA FANNY ELISA, DNI: 27.298.630.

3.- Calificación legal provisoria: HOMICIDIO CULPOSO EN CONCURSO IDEAL CON LESIONES CULPOSAS - ARTS. 84 PÁR. 1, 54 Y 94 BIS Y/O LA CALIFICACIÓN LEGAL QUE EN DEFINITIVA CORRESPONDA.

4.- Fiscal a cargo de la investigación: Dra. Mónica Andrea García de Targa, Fiscal Titular de la Unidad Fiscal de Investigación y Enjuiciamiento Especializada en Delitos contra la Propiedad y la Integridad Física del Centro Judicial Monteros, Auxiliar de Fiscal: Dr. Cesar Augusto Larry y Dr. Hugo Campos.-

Y CONSIDERANDO: el rol que le corresponde a este Ministerio Público Fiscal en su carácter de titular de la acción en el conflicto penal, siendo necesario en el marco del legajo de marras llevar a cabo diligencias investigativas tendiente a dilucidar la existencia/inexistencia de elementos que hagan suponerla comisión de hechos delictivos tipificados como HOMICIDIO CULPOSO EN CONCURSO IDEAL CON LESIONES CULPOSAS - ARTS. 84 PÁR. 1, 54 Y 94 BIS Y/O LA CALIFICACIÓN LEGAL QUE EN DEFINITIVA CORRESPONDA, encontrándose individualizado en la presente causa los imputados ut supra referenciados, es que por lo expuesto DISPONGO: la APERTURA DE LA PRESENTE INVESTIGACIÓN PENAL PREPARATORIA, conforme el art 157 del CPPT. Notifíquese al imputado del presente decreto, haciéndoles conocer sus derechos.-

LARRY Cesar
Augusto

Firmado digitalmente por
LARRY Cesar Augusto

Fecha: 2025.11.06 09:39:51
-03'00'

[Handwritten signature]

x Heredia Fanny

x DNI 27298630

x Cel 3863514004

07-11-25

As P^{ro}



[Handwritten signature]
GUNTHER JUAN ANTONIO
CRIO. PPAL C/115
POLICIA DE TUCUMAN



POLICIA
TUCUMAN

IDENTIFICACION DE EVIDENCIA
CADENA DE CUSTODIA

Protocolo

N° 027962

Dep. Pol. que inicia el protocolo: Comisario de Montevideo

A) Datos de la causa

Lugar Comisario de Montevideo

Fecha 22-06-2025 Hora 22:30 Causa Homicidio Culposos

Fiscalía De Delitos contra la Propiedad Intelectual Dependencia Policial Comisario de Montevideo

B) De la Evidencia: Procedencia: 1) lugar del suceso (sitio específico de recolección)

Comisario de Montevideo

2) cuerpo de una persona (víctima, imputado, otra)

Nombre _____ DNI _____



IDPD

Características:

Número/s de identificación de la evidencia/secuestro en el sitio secuestro N°1 y N°2

Nombre de la evidencia/secuestro Electronico
objeto, muestra biológica, electrónico, armas, vehiculos, etc.)

Descripción (01) Un telefono celular de marca Iphone Rosado con un logo de una manzana en el medio, con pu respectivo funde de color Rosa de goma. (02) Telefono celular de marca Iphone de color azul con un logo de una manzana, con pu funde de color azul mate de goma.

Toma de muestra/ embalado/ etiquetado: Embalado/ etiquetado

Condición/ estado fisico de la evidencia: Regular estado

Números seriales de identificación: _____

Documentación/ fijación de la evidencia en la escena: _____
(acta, foto, plano, testigo, ect)

C) Datos de la persona que recolecta la evidencia

Nombre Jesús Alberto Santucho N° de cargo 1565 Profesión Empleado Policial

Función Oficial Sumarante Destino Comisario de Montevideo J. A. Santucho
Firma

D) Cadena de Custodia

	Entregado por: (nombre y dependencia)	Firma y Cargo	Recibido por: (nombre y dependencia)	Firma y Cargo	Fecha y Hora	Motivo (pericia, ADN, traslado, almacenamiento, deposito final)
1	Jesús Alberto Santucho	<i>[Firma]</i>	Nargas Marcelo	<i>[Firma]</i>	13/08/25	
	Comisario de Montevideo	1565	Comisario de Montevideo	8898	08:30	
2	Nargas Marcelo	<i>[Firma]</i>	Dr. CARLOS ARIEL ZURITA SECRETARIO MINISTERIO PUBLICO FISCAL CENTRO JUDICIAL MONTEVIDEO	<i>[Firma]</i>	13/08/25	
	Comisario Montevideo	8898			9:05	



D) Cadena de custodia

	Entregado por: (nombre y dependencia)	Firma y Cargo	Recibido por: (nombre y dependencia)	Firma y Cargo	Fecha y Hora	Motivo (pericia, ADN, traslado, almacenamiento, deposito final)
3	Dr. CARLOS ARIEL ZURITA SECRETARIO MINISTERIO PUBLICO FISCAL CENTRO JUDICIAL MONTECITO		MARIO MEDINA INF. FORENSE - ECUF	 ENC. MAYOR	14/03/25 10:20	RESGUPNDO
4	MARIO MEDINA INF. FORENSE - ECUF	 ENC. MAYOR	Pablo Antonio Garcia Enc. Mayor Informática Forense - ECUF		19/09/25 09:20	EX. DE DROS
5	Pablo Antonio Garcia Enc. Mayor Informática Forense - ECUF		DR. JUAN CARLOS MEDINA ROSALES SECRETARIO MINISTERIO PUBLICO FISCAL CENTRO JUDICIAL MONTECITO		6/11/25	
6	JUAN CARLOS MEDINA ROSALES SECRETARIO MINISTERIO PUBLICO FISCAL CENTRO JUDICIAL MONTECITO		Arceida Fanny DNI 27298630		7/11/25	
7						
8						
9						
10						
11						
12						
13						
14						
15						



Código: U5111799 / Regional UER: 99 Pedido UER: 44325

Buenos Aires, jueves, 6 de noviembre de 2025

DATOS PROPORCIONADOS POR EL RENAPER	
	Impresiones del oficio [®]
	
	RENAPER [®]

1. Impresiones aportadas por el solicitante
2. Impresiones dactilares y fotografía del RENAPER conforme al DNI informado en la solicitud: (No disponibles)

Sr. Juez:

Nos dirigimos a Ud. en respuesta a su pedido de informes librado en la causa N° M-004323/2025 en trámite ante el/la MONTEROS ROBOS Y HURTOS ----- DELITOS CONTRA LA PROPIEDAD.

En función de los datos patronimicos aportados, no surgen antecedentes que comunicar respecto del Sr/Sra FANNY ELISA HEREDIA, documento: D.N.I., número: 27298630.

En caso de contar con fichas dactiloscópicas del nombrado y/o con la totalidad de datos del causante, de conformidad con lo previsto en el artículo 6 de la ley 22.117, solicítote genere un nuevo informe para así poder evacuar exhaustivamente la consulta realizada.

Se remite en devolución el Pedido de Informes sobre Condenas y Procesos Pendientes que ha sido registrado en formato digital.

Quedamos a su disposición. Atentamente.

LOVATO Fabio Adrián

Digitally signed by Jefatura de Gabinete de Ministros
Signee: Autoridad Certificante de Firma Digital
Sign date: 06/11/2025 01:43:09
Expiration date: 20/09/2026 02:18:44 p.m.

Tipo: SOLICITUD INFORME - REGISTRO NACIONAL DE REINCIDENCIA (RNR)

Persona firma: ZURITA CARLOS ARIEL

Fecha: 2025-11-06 00:00:00.0

Confecciona: MOZZONI CAMILA

SOLICITUD INFORME
REGISTRO NACIONAL DE REINCIDENCIA

Fecha de Solicitud: **6 de Noviembre de 2025.**

Legajo: **HEREDIA FANNY ELISA S/ HOMICIDIO CULPOSO EN CONCURSO IDEAL CON LESIONES CULPOSAS - ARTS. 84 PÁR. 1, 54 Y 94 BIS VICT: SOREGAROLI JULIANA DEL PILAR Y LOLLI LUCAS DAVID .**

Cantidad de Personas: **1**

** En caso de ser más de una persona, seleccionar los 13 puntos de abajo, copiarlos y pegarlos al final. Luego completarlos para cada persona.*

1. UNIDAD FISCAL: UNIDAD FISCAL DE INV Y ENJUICIAMIENTO ESP EN DELITOS C/LA PROPIEDAD Y C/LA INT. FISICA (MONTEROS).

2. DELITO: Homicidio culposo - Art. 84 Pár. 1, Lesiones culposas graves o gravísimas en accidente de tránsito - Art. 94 bis Pár. 1.

3. N° DE EXPEDIENTE: M-004323/2025.

4. PRIORIDAD: 6 hs

5. CON FICHA DACTILAR: NO

6. APELLIDOS Y NOMBRE: HEREDIA FANNY ELISA

7. SEXO: FEMENINO

8. NACIONALIDAD: ARGENTINA

9. FECHA DE NACIMIENTO: 22/03/1979

10. EDAD PRESUNTA: 46

11. DNI N°: 27298630
(ingresar DNI sin puntos)

12. PADRE:

13. MADRE:

OBSERVACIONES:

Centro Judicial Monteros

Unidad Fiscal de Investigación y Enjuiciamiento Especializada en Delitos
contra la Propiedad y la Integridad Física

DECRETO DE APERTURA DE LA INVESTIGACIÓN

Nº de LEGAJO: M-004323/2025

Imputada: HEREDIA FANNY ELISA.

Calificación legal: **HOMICIDIO CULPOSO EN CONCURSO IDEAL CON LESIONES CULPOSAS - ARTS. 84 PÁR. 1, 54 Y 94 BIS Y/O LA CALIFICACIÓN LEGAL QUE EN DEFINITIVA CORRESPONDA.**

Normativa: Artículo 157 del Código Procesal Penal.

Monteros, 6 de Noviembre de 2025.

1.- Hechos: Conforme se desprende de acta de procedimiento de la comisaria de Monteros, de fecha 23/06/2025, en la que se documenta que en la Ruta 325 intersección con calle Santiago del Estero, Monteros, a horas 22:10 aproximadamente se había producido un accidente de tránsito, el mismo fue protagonizado por una Camioneta marca Hilux de color gris patente IOC-368, que era conducida por la ciudadana Heredia Fanny Elisa, Argentina, instruida de 46 años de edad, DNI n° 27.298.630, con sus hijos llamados Sofía Belén Rivadeneira, Argentina, instruida de 19 años de edad, DNI n° 46.554.513 y Rivadeneira Mariano de 12 años de edad, DNI n° 52.358.807, colisiono con una motocicleta marca Honda biz de color blanco patente A018VXQ en donde iban los ciudadanos Soregaroli Juliana del Pilar DNI n° 48.958.153 de 16 años de edad, DNI n° 48.958.153 y el ciudadano Loli Lucas David, DNI n° 47.500.788 de 18 años de edad. Producto del accidente la ciudadana Soregaroli perdió la vida en el lugar, y en cuanto al ciudadano Lolli Lucas fue trasladado al Hospital de

Monteros donde le realizaron intubación endotraqueal y lo derivaron al Hospital Ángel C. Padilla, le realizaron T.A.C y suturas de región mentoniana y muslo derecho, posteriormente derivado al Hospital Centro de Salud, por fracturas de muñeca derecha, fémur y tibia izquierda, quedo internado y fue sometido durante su internación a cirugías traumatológicas en muñeca derecha y en miembro inferior izquierdo con colocación de elementos de osteosíntesis, también tratado por fonoaudiólogo, oculista (alteración de la visión) y neurólogo.

2.- Datos de la persona imputada: HEREDIA FANNY ELISA, DNI: 27.298.630.

3.- Calificación legal provisoria: HOMICIDIO CULPOSO EN CONCURSO IDEAL CON LESIONES CULPOSAS - ARTS. 84 PÁR. 1, 54 Y 94 BIS Y/O LA CALIFICACIÓN LEGAL QUE EN DEFINITIVA CORRESPONDA.

4.- Fiscal a cargo de la investigación: Dra. Mónica Andrea García de Targa, Fiscal Titular de la Unidad Fiscal de Investigación y Enjuiciamiento Especializada en Delitos contra la Propiedad y la Integridad Física del Centro Judicial Monteros, Auxiliar de Fiscal: Dr. Cesar Augusto Larry y Dr. Hugo Campos.-

Y CONSIDERANDO: el rol que le corresponde a este Ministerio Público Fiscal en su carácter de titular de la acción en el conflicto penal, siendo necesario en el marco del legajo de marras llevar a cabo diligencias investigativas tendiente a dilucidar la existencia/inexistencia de elementos que hagan suponerla comisión de hechos delictivos tipificados como HOMICIDIO CULPOSO EN CONCURSO IDEAL CON LESIONES CULPOSAS - ARTS. 84 PÁR. 1, 54 Y 94 BIS Y/O LA CALIFICACIÓN LEGAL QUE EN DEFINITIVA CORRESPONDA, encontrándose individualizado en la presente causa los imputados ut supra referenciados, es que por lo expuesto DISPONGO: la APERTURA DE LA PRESENTE INVESTIGACIÓN PENAL PREPARATORIA, conforme el art 157 del CPPT. Notifíquese al imputado del presente decreto, haciéndoles conocer sus derechos.-

**LARRY Cesar
Augusto**

Firmado digitalmente por
LARRY Cesar Augusto
Fecha: 2025.11.06 09:39:51
-03'00'

MPF MINISTERIO PÚBLICO FISCAL DE TUCUMÁN

Centro Judicial Monteros

Unidad Fiscal de Investigación y Enjuiciamiento Especializada en Delitos contra la Propiedad y la Integridad Física

LEGAJO: M-004323/2025- "HEREDIA FANNY ELISA, RIVADENEIRA SOFIA BELEN S/ HOMICIDIO CULPOSO - ART. 84 PÁR. 1 VICT: SOREGAROLI JULIANA DEL PILAR"

Monteros, 5 de Noviembre de 2025.

Estando a las constancias y habiéndose realizado y cumplido con las pericias a los celulares secuestrados en el presente legajo, **HAGASE ENTREGA** a las ciudadanas **Sofía Belén Rivadeneira**, DNI 46.554.513 y **Heredia Fanny Elisa**, DNI N° 27.298.630, de un celular marca iPhone, color rosa, con funda color rosa y un celular marca iPhone color azul, con funda color azul, elementos resguardados en Protocolo de Identificación de Evidencias y Cadena de Custodia N° 027962, los que se encuentran en esta Unidad Fiscal. Dicha entrega deberá ser realizada previa identificación personal y acta, en las mismas condiciones que detentaba al momento del hecho.

LARRY Cesar Augusto

Firmado digitalmente por
LARRY Cesar Augusto

Fecha: 2025.11.05
12:16:50 -03'00'

EVIDENCIA DIGITAL

Solo personal autorizado

INFORMÁTICA FORENSE
MPF | ECIF | DIC

Detalle de la gestión

Unidad Fiscal

UNIDAD FISCAL DE INV Y ENJUICIAMIENTO ESP EN DELITOS C/LA PROPIEDAD Y C/LA INT. FISICA (MONTEROS) (MONTEROS)

Legajo

HEREDIA FANNY ELISA, RIVADENEIRA SOFIA BELEN S/ HOMICIDIO CULPOSO - ART. 84 PÁR. 1 VICT: SOREGAROLI JULIANA DEL PILAR

Legajo n.

M-004323/2025

Gestión n.

124835906

Informe técnico n.

53246

Fecha del turno

15/10/25 09:00

DESIGNO DEFENSOR

Unidad Fiscal de Delitos contra la Propiedad y contra la Integridad Física del Centro Judicial Monteros

CAUSA: HEREDIA FANNY ELISA S/HOMICIDIO CULPOSO

LEGAJO: M-04323/2025

Fanny Elisa Heredia, acusada en autos, al Sr. Fiscal respetuosamente me dirijo y digo. Que vengo a designar como nuevo y único defensor al letrado RUIZ FLORES JESUS MANUEL, MP 9352 a fin de que ejerza mi defensa técnica en el marco del presente legajo.

Sr. FISCAL


Acepto designación y solicito.

- Se me tenga como defensor de la acusada.
- Se me de intervención que por ley corresponda.
- Se me ponga autos a la vista.
- Se me comparta el presente legajo.

A los efectos legales constituyo domicilio en en casillero de notificaciones 20-38649651-0, celular 3813554836.

Proveer de conformidad se hará justicia.


Ruiz Flores Jesus.
Abogado.
M.P. 9352


Heredia Fanny
DNI 27298630

MINISTERIO PUBLICO FISCAL

UNIDAD FISCAL DE INVESTIGACION Y ENJUICIAMIENTO
EN DELITOS CONTRA LA PROPIEDAD Y
CONTRA LA INTEGRIDAD FISICA
CENTRO JUDICIAL MONTEROS

**LEGAJO: M-004323/2025- "HEREDIA FANNY ELISA, RIVADENEIRA
SOFIA BELEN S/ HOMICIDIO CULPOSO - ART. 84 PÁR. 1 VICT:
SOREGAROLI JULIANA DEL PILAR"**

ACTA DECLARACION VICTIMA

LOLLI LUCAS DAVID

En la ciudad de Monteros, Provincia de Tucumán, a los 28 días del mes de Octubre del año 2025 y por ante esta UNIDAD FISCAL DE INVESTIGACIÓN Y ENJUICIAMIENTO ESPECIALIZADO EN DELITOS CONTRA LA PROPIEDAD Y CONTRA LA INTEGRIDAD FISICA del Ministerio Público Fiscal a cargo de la Dra. Mónica Andrea García de Targa Fiscal titular, se presenta una persona a los fines de brindar testimonio en el marco del presente hecho investigado. Previo a ello, se le informan los derechos que le asisten cfr. art. 83 CPP, los que a continuación se transcriben: "Art. 83. Derechos de la víctima. La víctima tendrá los siguientes derechos: 1) A recibir un trato digno y respetuoso y que se reduzcan las molestias derivadas del proceso; 2) Al respeto de su intimidad, en la medida que no obstruya la investigación; 3) A requerir, a través de los órganos competentes, medidas de protección para su seguridad, la de sus familiares y la de los testigos que declaren a su pedido; 4) A ser notificada de la imposición o revocación de medidas de coerción previstas en los incisos 3, 4, 6, y 7 del Artículo 235; 5) A intervenir en el proceso con derecho a obtener una solución del conflicto en la forma que autoriza este Código; 6) A ser informada del resultado del proceso, aun cuando no haya intervenido en él; 7) A ser escuchada antes de cada decisión que implique la extinción o suspensión de la acción penal, cuando la ley así lo prevé, salvo el procedimiento dispuesto en el Artículo 28 a los fines dispuestos en el inciso siguiente; 8) A requerir la revisión de la desestimación, archivo o aplicación de un criterio de oportunidad dispuesto por el Ministerio Público Fiscal, de acuerdo a las previsiones de este Código, aun cuando no haya intervenido en el proceso como querellante; 9) A requerir el inmediato reintegro de los efectos sustraídos y el cese del estado antijurídico producido por el hecho investigado respecto de su persona, derechos o en las cosas o efectos de su pertenencia, con las limitaciones que se

establezcan en este Código, sin costo alguno; 1/0) Cuando sea niña, niño, adolescente, o incapaz, se le autorizará a que, durante los actos procesales, sea acompañado por personas de su confianza, siempre que ello no perjudique la defensa del imputado o los resultados de la investigación. La víctima será informada de sus derechos cuando radique la denuncia, en su primera intervención o en la primera oportunidad posible. La información será suministrada de modo simple y claramente comprensible. El incumplimiento de esta obligación será considerada falta grave. 11) Cuando sea mujer víctima de violencia de género, a requerir la asistencia protectora y las medidas preventivas urgentes, previstas en la Ley Nacional N° 26.485, adherida la Provincia de Tucumán mediante Ley N° 8336." Asimismo, se le informa el derecho a constituirse como querellante o a iniciar la acción civil correspondiente bajo asistencia técnica letrada particular o de la Defensa Pública. Enterado de ello, se solicita su identificación y responde llamarse: **Lolli Lucas David, DNI N° 47.500.788, nacido el 05/07/2006, 19 años, con domicilio en Monteagudo 402, Monteros, cel: 3863439879.** Acto seguido, se le informa que debe responder con la verdad a todo lo que se le pregunte y supiera del presente hecho, y que en caso necesario se solicitará que brinde su testimonio a quien se le informa, además, que podrá requerirse nuevamente su testimonio en forma posterior. Enterada de ello y manifestando comprenderlo, **Manifiesta: el día domingo 22/06/2025, yo salía de jugar a la pelota en la cancha del pueblo de Capitán Cáceres, eran como las 19.00hs, nos quedamos un rato ahí con mis amigos de nombre Carlos Juárez, uno que le decíamos "Pelao", mi cuñada de nombre Juli Soregaroli estaba conmigo en la cancha me había ido a ver jugar, hasta que me dice que ya se volvía a mi casa y yo le dije que me volvía con ella, nos volvimos en la moto de ella, era una Honda Biz, color blanca, yo manejaba, ella iba atrás, íbamos por la ruta, por mano derecha, y pasando por Monteros Vóley fue el accidente, pero no recuerdo contra quien choque, ni nada con respecto al accidente, me despierto directamente en el hospital, yo no había tomado nada de alcohol ese día y mi cuñada la verdad que no se si había tomado o no, la moto si tenía luces ese día, atrás y adelante, estaba con las luces encendidas. No sé nada hasta el día de hoy del accidente, contra quien choque ni nada, nunca tuve contacto, estuve como un mes o más dormido en el hospital y sigo con tratamientos médicos.** Preguntado al deponente si tiene algo más para agregar, manifiesta: **NO NADA MAS.** Motivo por el cual se da finalizado este acto, previa lectura en voz alta y ratificación de su contenido sin tener el declarante nada que añadir ni enmendar, firmando para constancia el compareciente por ante mí de lo que doy fe.-

Lolli
Lucas David Lolli
47.500.788

LUIS CARLOS EDUARDO ROSALES
SECRETARIO
MINISTERIO PUBLICO FISCAL
CENTRO JUDICIAL MONTEROS

MINISTERIO PUBLICO FISCAL

UNIDAD FISCAL DE INVESTIGACION Y ENJUICIAMIENTO
EN DELITOS CONTRA LA PROPIEDAD Y CONTRA LA INTEGRIDAD FISICA
CENTRO JUDICIAL MONTEROS

MONTEROS, 3 de Octubre de 2025.

AL SR. MEDICO FORENSE
DEL MINISTERIO PUBLICO FISCAL
CENTRO JUDICIAL MONTEROS

S / D.-

LEGAJO N° M-004323/2025 “HEREDIA FANNY ELISA, RIVADENEIRA SOFIA BELEN S/ HOMICIDIO CULPOSO - ART. 84 PÁR. 1 VICT: SOREGAROLI JULIANA DEL PILAR”

Quien suscribe, Cesar A. Larry, Auxiliar de Fiscal de la Unidad Fiscal de Investigación y Enjuiciamiento en Delitos contra la Propiedad y Contra la Integridad Física del Centro Judicial Monteros, Unidad a cargo de la Dra. MONICA ANDREA GARCIA DE TARGA, se dirige a Ud. con el fin de que en fecha **07/10/2025 a hs. 10:00** proceda a examinar al ciudadano **Lolli Lucas David**, DNI N° 47.500.788, por el hecho ocurrido en fecha 22/06/2025. Asimismo informe las lesiones, evolución y tiempo de curación e incapacidad y si se encuentra en condiciones de prestar declaración en esta Unidad Fiscal.

Saludo a Ud. Atte.

LARRY Cesar
Augusto

Firmado digitalmente por
LARRY Cesar Augusto
Fecha: 2025.10.03 11:10:46
-03'00'

**PODER JUDICIAL TUCUMAN
CUERPO MEDICO FORENSE
CENTRO JUDICIAL MONTEROS**

INFORME N°: 313/2025.-

Monteros, 14 de Octubre de 2025


A la Sra. Fiscal de la Unidad
Fiscal de Investigación y Enjuiciamiento
Especializada en Delitos Contra la Propiedad
Y Contra la Integridad Física
Dra. Mónica García de Targa
Centro Judicial Monteros

M-004323/2025

HEREDIA FANNY ELISA, RIVADENEIRA SOFIA BELEN S/ HOMICIDIO
CULPOSO - ART. 84 PÁR. 1 VICT: SOREGAROLI JULIANA DEL PILAR

Tomado conocimiento de lo requerido por la Sra. Fiscal en oficio, he procedido a examinar, en el día de la fecha, en este Cuerpo Médico Forense a, LOLLI LUCAS DAVID, de 19 años de edad, DNI: 47.500.788, quien refiere no recordar situaciones del accidente vial (amnesia), los datos para la anamnesis medica son aportados por su hermana, la Srta. Lolli, Cinthia Macarena, de 24 años de edad, DNI: 43.502.762, quien refiere que en fecha 22-06-2025, su hermano sufrió accidente de circulación vial, por lo que fue asistido en el Hospital de Monteros, donde le realizaron intubación endotraqueal y lo derivaron al Hospital Ángel C. Padilla, le realizaron T.A.C y suturas de region mentoniana y muslo derecho, posteriormente derivado al Hospital Centro de Salud, por fracturas de muñeca derecha, fémur y tibia izquierdas, quedo internado y fue sometido durante su internación a cirugías traumatológicas en muñeca derecha y en miembro inferior izquierdo con colocación de elementos de osteosíntesis, también tratado por fonoaudiólogo, oculista (alteración de la visión) y neurólogo. No de alta a la fecha.-

Al momento del examen físico, presenta deambulacion alterada y con ayuda de andador; en región submentoniana, cicatriz lineal de 3 cm de longitud; en base anterior del cuello, cicatriz horizontal de 2 x1 cm (compatible a procedimiento quirúrgico de traqueotomía), en antebrazo derecho, 1/3 inferior, region anterior, cicatriz vertical, de 6 cm de longitud; en mano izquierda, region dorsal, múltiples cicatrices de diferentes tamaños (desde 0.5 cm de diámetro a 1 3 cm de longitud), observándose perdida de la alineación de la 3° falange del dedo anular con respecto a la 2° y 1° falanges; en muslo derecho, 1/3 superior, region posterior, cicatriz de 5 x 2 cm, en 1/3 medio, region postero interna, una cicatriz de 15 cm de longitud, lineal y otra en "L" de 7 cm aproximadamente.; en muslo izquierdo, 1/3 superior, region externa, cicatriz vertical de 9 cm de longitud, y en 1/3 medio, region externa, otra cicatriz, vertical de 11 cm de longitud, ambas de características quirúrgicas; en rodilla izquierda, region patelar, cuatro cicatrices, de diferentes tamaños, desde 1 cm de diámetro (dos) y las otras dos de 2 y 3 cm de



Dr. RAUL OBERTO AFUR
MEDICO FORENSE
MAT. PROF. 6372
CENTRO JUDICIAL MONTEROS

longitud, en pierna izquierda, 1/3 inferior, region anterior, cicatriz horizontal de 1.5 cm de longitud; en region calcáneo (talón), borde interno y externo, cicatriz redondeada de 0.5 cm de diámetro cada una, todas estas de características quirúrgicas.

El causante se encuentra en condiciones de prestar declaración.-

A fin de dictaminar, solicito, historia clínica completa y certificados médicos tratantes actualizados. Nuevo examen médico legal a los 60 días con lo solicitado.-

Dios guarde a Usted.-



Dr. RAUL OBERTO AFUR
MEDICO FORENSE
MAT. PROF. 6372
CENTRO JUDICIAL MONTEROS

Tipo: FORM-ECIF-CMF - EXAMEN FISICO

Persona firma: ZURITA CARLOS ARIEL

Fecha: 2025-10-09 00:00:00.0

Confecciona: MOZZONI CAMILA

FORMULARIO DE SOLICITUD DE SERVICIO CUERPO MÉDICO FORENSE

EXAMEN FÍSICO

INFORMACION GENERAL

Unidad Fiscal	UNIDAD FISCAL DE INV Y ENJUICIAMIENTO ESP EN DELITOS C/LA PROPIEDAD Y C/LA INT. FISICA (MONTEROS)
N° Legajo	"M-004323/2025 - HEREDIA FANNY ELISA, RIVADENEIRA SOFIA BELEN S/ HOMICIDIO CULPOSO - ART. 84 PÁR. 1 VICT: SOREGAROLI JULIANA DEL PILAR "
Causa con preso	NO
Vencimiento PP	-
Vencimiento IPP	-
Vencimiento Proceso	-

PERSONA

Carácter Parte	VICTIMA
Nombre	Lolli Lucas David
DNI	47500788
Edad	18
Información relevante	informar si se encuentra en condiciones de prestar declaracion en fiscalia

INFORMACION SOLICITUD

Objeto de Pericia	Informar tipo del lesión, localización, característica, origen y data	SI
	Tiempo de curación e inutilidad	SI
	Peligro de vida	SI
	Debilitamiento o perdida de un organo, función o sentido	SI
	Mecanismo de producción de la lesión	SI
Condición participar en la audiencia		SI

Posee documentación

SI

En caso de ser si indique cuales
*La misma deberá ser adjuntada en
conjunto con el presente formulario*

-

PODER JUDICIAL DE TUCUMAN
UNIDAD FISCAL DE INVESTIGACION Y ENJUICIAMIENTO
EN DELITOS CONTRA LA PROPIEDAD
Y CONTRA INTEGRIDAD FISICA
CENTRO JUDICIAL MONTEROS

**LEGAJO: M-004323/2025- "HEREDIA FANNY ELISA, RIVADENEIRA
SOFIA BELEN S/ HOMICIDIO CULPOSO - ART. 84 PÁR. 1 VICT:
SOREGAROLI JULIANA DEL PILAR"**

ACTA DE ENTREVISTA TESTIMONIAL

DIAZ MIGUEL ANGEL

En la ciudad Monteros, Provincia de Tucumán, a los 8 días del mes de Octubre de 2025 y por ante esta Unidad Fiscal de Investigaciones y Enjuiciamiento de Delitos Contra la Propiedad y contra de la Integridad Física del Ministerio Público Fiscal a cargo del Sra. Fiscal Dra. MONICA ANDREA GARCIA de TARGA, comparece y se identifica, como **DIAZ MIGUEL ANGEL, DNI 20.334.960, fecha de nacimiento: 01/11/1968, DOMICILIO barrio Los Aragones, ruta 325, km 1, localidad de Monteros, CEL: 3863504738.** Acto seguido, se le informa que debe responder con la verdad a todo lo que se le pregunte y supiera del presente hecho, y que en caso necesario se solicitará que brinde su testimonio a quien se le informa, además, que podrá requerirse nuevamente su testimonio en forma posterior conforme Arts 201, 202, 203 y 207 del CPPT, en especial lo dispuesto con el Art 202.- Deber de testificar. Salvo las excepciones establecidas por la Ley, toda persona tendrá la obligación de concurrir al llamamiento judicial y declarar la verdad de cuanto conozca y le sea preguntado. No podrá ocultar hechos, circunstancias o elementos relacionados con la investigación. El testigo no tendrá la obligación de declarar sobre hechos que le puedan acarrear responsabilidad penal. Art. 203.- Deber de abstención. Podrán abstenerse de declarar el cónyuge o conviviente del imputado, ligado por especiales vínculos de afectos, y los parientes hasta el cuarto grado de consanguinidad y segundo de afinidad. Las personas mencionadas serán informadas sobre su facultad de abstenerse antes de iniciar la declaración. Ellas

podrán ejercerla aún durante su declaración, incluso en el momento de responder determinadas preguntas. Enterado de ello y manifestando comprenderlo, se le pregunta sobre si conoce a las partes del proceso y el caso investigado, a lo que responde: Si los conozco. Acto seguido se le invita a expresar lo que sabe del hecho que se investiga a lo que manifiesta: *era un día domingo, eran las 21.30 aprox, yo me encontraba en mi domicilio que el patio que da directamente a la ruta 325, yo me encontraba ahí en el patio haciendo cosas, la ruta estaba iluminada, al frente de mi patio ósea cruzando la ruta se encuentra la entrada al barrio Los Alamos, ahí justo vive el intendente, esa entrada también se encuentra iluminada, justo vi que venía una camioneta color gris oscuro, venia del lado de Monteros, ósea de Este a Oeste, y gira como para entrar al barrio de Los Alamos, y ahí veo que choca con una moto que venía del sentido contrario, la moto queda como metida debajo de la camioneta, y ahí yo Salí con otros vecinos a ayudar, en la camioneta iba una chica joven y una señora, parecería como si eran madre e hija, en la moto iba un chico que cayó cerca de la moto, le salía sangre por la boca y no se movía, e iba también una chica que voló como tres metros, yo no vi quien manejaba la moto, solo vi como cayo cada uno, y el chico cayo ahí cerquita de la moto, boca abajo, y la chica también boca abajo pero más lejos de la moto, como a tres metros, ahí ya empezó a llegar la policía, ambulancia, la gente que iba en la camioneta se quedó en todo momento en el lugar, ayudaban y una de las chicas se descompuso por la situación, estaban shockeadas. Yo no vi quien iba manejando la camioneta. Si vi cuando me acerque que las dos puertas, de conductor y acompañante estaban abiertas y dos mujeres en la ruta. La más joven la vi que habló por teléfono en el lugar y escuche que dijo: HE TENIDO UN ACCIDENTE, VENI POR FAVOR y lloraba a gritos y la otra mujer de más edad estaba junto a la chica que estaba en el piso todavía moviéndose y le decía PARA MAMITA, YA VIENE LA AMBULANCIA.* Preguntado al deponente de que si tiene algo más que agregar al respecto, responde: **No.** Por lo que se dio por finalizado el acto, previa lectura y ratificación de su contenido, firmando por la compareciente, por ante mí, de lo que doy fe.

Alfredo A. Oca
20 334 960

D. JUAN CARLOS VED. M. GONZÁLES
SECRETARIO
MINISTERIO PÚBLICO FISCAL
CENTRO JUDICIAL MONTERREY

MINISTERIO PUBLICO FISCAL

UNIDAD FISCAL DE INVESTIGACION Y ENJUICIAMIENTO
EN DELITOS CONTRA LA PROPIEDAD Y CONTRA LA INTEGRIDAD FISICA
CENTRO JUDICIAL MONTEROS

MONTEROS, 3 de Octubre de 2025.

AL SR. MEDICO FORENSE
DEL MINISTERIO PUBLICO FISCAL
CENTRO JUDICIAL MONTEROS

S / D.-

LEGAJO N° M-004323/2025 “HEREDIA FANNY ELISA, RIVADENEIRA SOFIA BELEN S/ HOMICIDIO CULPOSO - ART. 84 PÁR. 1 VICT: SOREGAROLI JULIANA DEL PILAR”

Quien suscribe, Cesar A. Larry, Auxiliar de Fiscal de la Unidad Fiscal de Investigación y Enjuiciamiento en Delitos contra la Propiedad y Contra la Integridad Física del Centro Judicial Monteros, Unidad a cargo de la Dra. MONICA ANDREA GARCIA DE TARGA, se dirige a Ud. con el fin de que en fecha **07/10/2025 a hs. 10:00** proceda a examinar al ciudadano **Lolli Lucas David**, DNI N° 47.500.788, por el hecho ocurrido en fecha 22/06/2025. Asimismo informe las lesiones, evolución y tiempo de curación e incapacidad y si se encuentra en condiciones de prestar declaración en esta Unidad Fiscal.

Saludo a Ud. Atte.

LARRY Cesar
Augusto

Firmado digitalmente por
LARRY Cesar Augusto
Fecha: 2025.10.03 11:10:46
-03'00'

**PODER JUDICIAL TUCUMAN
CUERPO MEDICO FORENSE
CENTRO JUDICIAL MONTEROS**

INFORME N°: 303/2025.-

Monteros, 07 de Octubre de 2025


A la Sra. Fiscal de la Unidad
Fiscal de Investigación y Enjuiciamiento
Especializada en Delitos Contra la Propiedad
Y Contra la Integridad Física
Dra. Mónica García de Targa
Centro Judicial Monteros

M-004323/2025

HEREDIA FANNY ELISA, RIVADENEIRA SOFIA BELEN S/ HOMICIDIO
CULPOSO - ART. 84 PÁR. 1 VICT: SOREGAROLI JULIANA DEL PILAR

Tomado conocimiento de lo requerido por la Sra. Fiscal en oficio, cumpla en informarle que el causante, LOLLI LUCAS DAVID, DNI N° 47.500.788, no se presentó, a la fecha, ante este Cuerpo Médico Forense.-

Dios guarde a Usted.-


Dr. RAUL ROBERTO AFUR
MEDICO FORENSE
MAT. PROF. 6372
CENTRO JUDICIAL MONTEROS

Tipo: FORM-ECIF-CMF - EXAMEN FISICO

Persona firma: ZURITA CARLOS ARIEL

Fecha: 2025-10-03 00:00:00.0

Confecciona: MOZZONI CAMILA

FORMULARIO DE SOLICITUD DE SERVICIO CUERPO MÉDICO FORENSE

EXAMEN FÍSICO

INFORMACION GENERAL

Unidad Fiscal	UNIDAD FISCAL DE INV Y ENJUICIAMIENTO ESP EN DELITOS C/LA PROPIEDAD Y C/LA INT. FISICA (MONTEROS)
N° Legajo	"M-004323/2025 - HEREDIA FANNY ELISA, RIVADENEIRA SOFIA BELEN S/ HOMICIDIO CULPOSO - ART. 84 PÁR. 1 VICT: SOREGAROLI JULIANA DEL PILAR "
Causa con preso	NO
Vencimiento PP	-
Vencimiento IPP	-
Vencimiento Proceso	-

PERSONA

Carácter Parte	VICTIMA
Nombre	Lolli Lucas David
DNI	47500788
Edad	18
Información relevante	informar si se encuentra en condiciones de prestar declaracion en fiscalia

INFORMACION SOLICITUD

Objeto de Pericia	Informar tipo del lesión, localización, característica, origen y data	SI
	Tiempo de curación e inutilidad	SI
	Peligro de vida	SI
	Debilitamiento o perdida de un organo, función o sentido	SI
	Mecanismo de producción de la lesión	NO
Condición participar en la audiencia		NO

Posee documentación

SI

En caso de ser si indique cuales
*La misma deberá ser adjuntada en
conjunto con el presente formulario*

-

Informe técnico

Adquisición Forense de Datos de Dispositivos (Teléfonos, Tablets, GPS)

Informe técnico n.
51299

Gestión n.
120436696

Legajo n.
M-004323/2025

Confeccionado por
Pablo Antonio Garcia

Fecha
21 de agosto de 2025

Contenido

Contenido	2
Resumen ejecutivo	3
Informe técnico	4
Relevamiento e identificación	4
<i>Marco legal, metodologías y técnicas de estudio</i>	4
<i>Participantes</i>	4
<i>Alcances y objetivos</i>	5
<i>Fuentes de información</i>	5
Potenciales elementos de prueba	5
Adquisición forense de datos	6
<i>Operaciones realizadas</i>	6
Potenciales elementos de pruebas.....	6
Presentación	9
<i>Evidencia digital y anexos</i>	9
<i>Conclusiones</i>	9
<i>Recomendaciones</i>	9
<i>Cierre</i>	10

Resumen ejecutivo

En presente informe ha sido realizado por encargo de la UNIDAD FISCAL DE INV Y ENJUICIAMIENTO ESP EN DELITOS C/LA PROPIEDAD Y C/LA INT. FISICA (MONTEROS) (MONTEROS), que ha solicitado una Adquisición Forense de Datos de Dispositivos (Teléfonos, Tablets, GPS), en el marco de la gestión n. **120436696** del legajo **M-004323/2025**, bajo la carátula HEREDIA FANNY ELISA, RIVADENEIRA SOFIA BELEN S/ HOMICIDIO CULPOSO - ART. 84 PÁR. 1 VICT: SOREGAROLI JULIANA DEL PILAR .

Hemos documentado el proceso de **adquisición forense de datos** de los dispositivos recibidos, los cuáles han sido detallados en el desarrollo del informe técnico, recomendando se visualice los resultados obtenidos en el apartado de [conclusiones](#), donde se encuentran expuestos en forma concisa.

Estos dispositivos y sus protocolos son los siguientes:

Dispositivos

Protocolo n. 027962

Elemento 1.

Elemento 2.

Informe técnico

En San Miguel de Tucumán, el **19/08/25 08:00**, se inicia la gestión n. **120436696** del legajo **M-004323/2025**, bajo la carátula **HEREDIA FANNY ELISA, RIVADENEIRA SOFIA BELEN S/ HOMICIDIO CULPOSO - ART. 84 PÁR. 1 VICT: SOREGAROLI JULIANA DEL PILAR**, a solicitud de la **UNIDAD FISCAL DE INV Y ENJUICIAMIENTO ESP EN DELITOS C/LA PROPIEDAD Y C/LA INT. FISICA (MONTEROS) (MONTEROS)**, registrándose como el caso n. **51299**, conforme fuera notificado oportunamente a la Unidad Fiscal, la que se llevará a cabo en esta área de Informática Forense del Departamento de Investigación Criminal del Equipo Científico de Investigaciones Fiscales del Ministerio Público Fiscal de Tucumán, habiendo sido designado **Pablo Antonio Garcia** como especialista que llevará a cabo las tareas, procedimientos y técnicas correspondientes, encontrándose calificado con formación en procedimientos forenses y habilidades que le permitirán alcanzar los resultados buscados, y que actuará bajo la revisión del **Lic. Edgar J. Aranda, especialista en informática forense**.

Al momento de dar inicio, esta área no fue notificada por la Unidad Fiscal si se han realizado objeciones o propuestas fundadas respecto a la presente medida, no existiendo impedimento alguno para llevarse a cabo (art. 215 CPPT).

Relevamiento e identificación

Marco legal, metodologías y técnicas de estudio

El informe técnico se basa en el Código Procesal Penal de la Provincia de Tucumán (Ley n. 8933), la actuación ante casos de abuso y/o maltrato infantil (Ley n. 6518) y la acordada de la Corte Suprema de Justicia de Tucumán (Acordada 1443/2018).

Se empleará la metodología del proceso unificado de recuperación de la información (PURI) propuesto por la Universidad FASTA, lo que permite un enfoque sistémico en el manejo de la evidencia y la adaptabilidad de los procedimientos según las necesidades del caso. Procederemos a documentar cada paso en forma detallada asegurando que los procedimientos sean reproducibles por otros expertos. Tanto el personal, como los equipos y las instalaciones cumplen con las condiciones necesarias para las actividades de esta área.

Hemos ajustado los procesos para cumplir con las normas y estándares internacionales de calidad **ISO/IEC 27037:2012** (Directrices para la identificación, recopilación, adquisición y preservación de evidencia digital), **ISO/IEC 27001:2022** (Sistema de gestión de seguridad de la información), **ISO/IEC 27042:2015** (Normativa para el análisis e interpretación de evidencias digitales), **ISO/IEC 17025:2017** (Requisitos Generales para la Competencia de los Laboratorios de Ensayo y Calibración), **RFC 3227** (Directrices para la recolección y el almacenamiento de evidencias digitales) y **RFC 4810** (Directrices para un servicio de archivo a largo plazo).

Participantes

Las siguientes partes participarán en el proceso de control de los elementos de prueba, quedando las deliberaciones de como confeccionarse el informe y el trabajo de análisis correspondiente en privado (art. 216 CPPT).

Tabla 1. Registro de participantes durante el proceso de control.

Nombre y apellido	Cargo o rol	Observaciones
Pablo Antonio Garcia	Especialista	Área de informática forense
Dr. Jesús Ruiz Flores	Def de Heredia	MP. 9352 – T.: 3816424533

Durante el acto de apertura el Dr. Ruiz Flores aporta los pines para los teléfonos. Siendo, 282618 para el iPhone azul; y, 280206 para el iPhone rosa

Alcances y objetivos

La siguiente documentación ha sido provista por la Unidad Fiscal para la realización de las tareas que deben llevarse a cabo.

Tabla 2. Registro de documentación legal provista.

Tipo	Fecha	Observaciones
Resolución	26/06/2025	Fda. S.S. Dr. Matías Graña

Fuentes de información

El procesamiento de los elementos de prueba estará dirigido únicamente para dar respuesta a los objetos de pericia y/o investigación indicados por la autoridad judicial, cuya valoración y exclusión corresponde a esta (art. 214 CPPT). A continuación, realizaremos un detalle de estos identificando cada uno en orden conforme será trabajado durante el proceso de adquisición y/o análisis.

Para preservar los dispositivos electrónicos, estos se almacenarán en un lugar seguro de esta área que se encuentra protegida de accesos no autorizados o factores que puedan dañarlos, lo que conlleva que el acceso de terceros ajenos se encuentre restringido.

Potenciales elementos de prueba

Procederemos a enlistar los protocolos de identificación de evidencia y cadena de custodia junto a los contenedores (sobres, cajas, embalajes) que los acompañan. Describiremos el contenido que dicen tener.

Dispositivos

Tabla 3. Registro de potenciales elementos de pruebas conforme protocolo.

Protocolo n.	Detalle
027962	(01) Un teléfono celular de marca iPhone rosado con un logo de una manzana en el medio, con su respectiva funda de color rosa de goma. (02) Teléfono celular de marca iPhone de color azul con un logo de una manzana, con su funda de color azul noche de goma.

Salto de página

Adquisición forense de datos

Operaciones realizadas

Documentaremos a continuación como se procesará los datos en la adquisición forense de cada dispositivo o servicio en la nube, para garantizar su reproducibilidad. Priorizaremos el uso de programas que automaticen este proceso, reduciendo al mínimo la cantidad de toma de decisiones necesarias, asegurándose su transparencia y reproducibilidad. Se han separado los sectores de esta área de acuerdo con los roles del personal que forma parte del equipo de trabajo, generando un entorno de trabajo seguro.

Potenciales elementos de pruebas

Documentaremos las características físicas, números de series, modelos y cualquier identificación única de los dispositivos que a continuación se detallan. Se capturará el estado original antes de su manipulación. Presentaremos el protocolo de cadena de custodia donde se registra cada persona que manipuló la evidencia, con fecha, hora y propósito.

Protocolo n. 027962

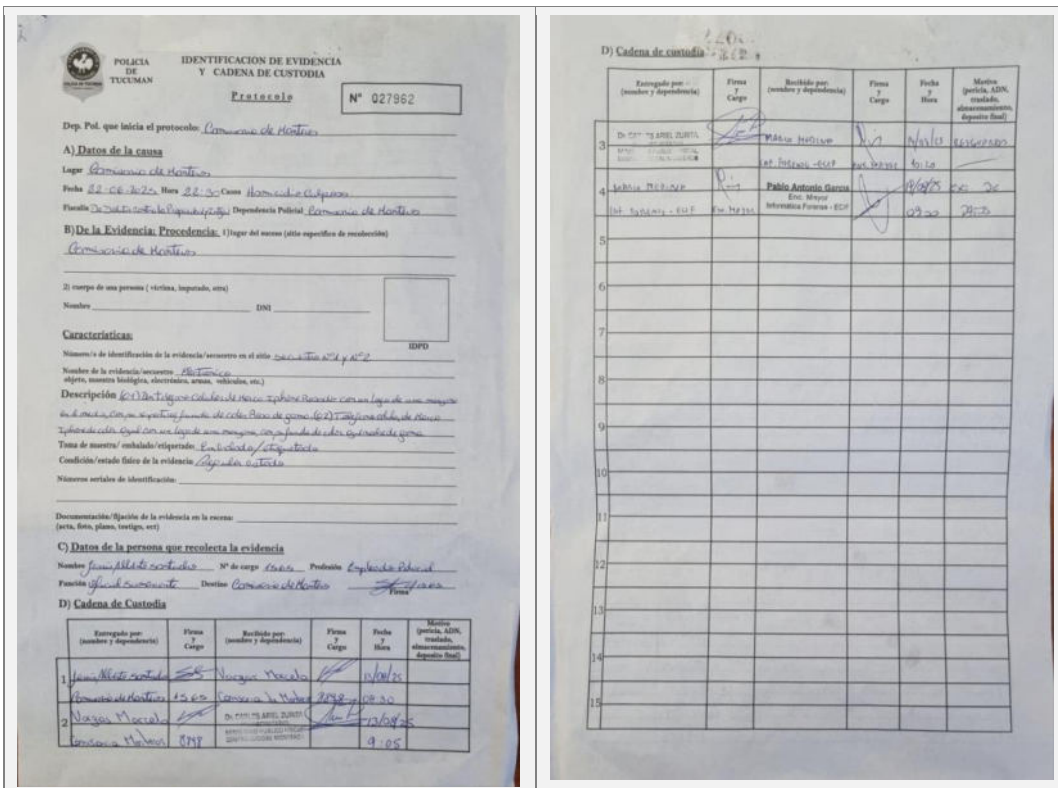


Figura 1. Anexo fotográfico del protocolo de identificación de evidencia y cadena de custodia

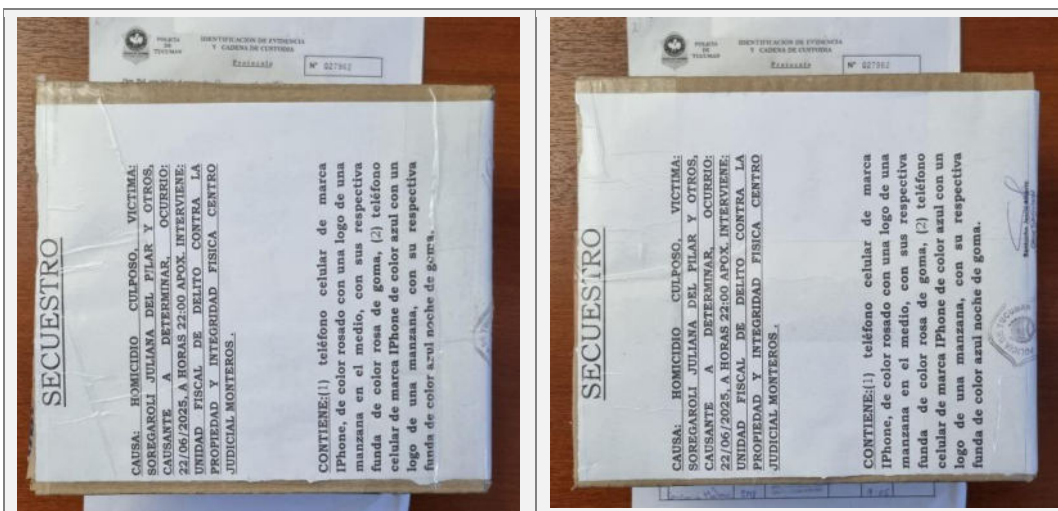


Figura 2. Anexo fotográfico de los elementos que acompañan al protocolo

Elemento 1.

Tabla 4. Registro de adquisición forense de datos de dispositivo.

<p>Anexo fotográfico</p>			
<p>Dispositivo</p>	<p>Teléfono celular, marca APPLE, modelo iPhone 16 Pro, IMEI físico n. ILEGIBLE, IMEI electrónico 1 n. 355983883312801, IMEI electrónico 2 n. 355983883396846.</p>		
<p>Resultados</p>	<p>Resultado positivo</p>	<p>Estado</p>	<p>Regular</p>
<p>Herramientas</p>	<p>UFED Paas Adapter---</p>		
<p>Programas</p>	<p>Cellebrite PaaS v. 7.74.1.396 ---- ----.</p>		
<p>Métodos</p>	<p>Sistema de archivos (AFU), ---, ---, ---.</p>		
<p>Comentarios</p>	<p>Se utilizó el PIN aportado por la defensa, siendo el mismo: 280206.16</p>		

Elemento 2.

Tabla 5. Registro de adquisición forense de datos de dispositivo.

Anexo fotográfico			
Dispositivo	Teléfono celular, marca APPLE, modelo iPhone 12, IMEI físico n. 351156780488644, IMEI electrónico 1 n. 351156780488644, IMEI electrónico 2 n. 351156780452319.		
Resultados	Resultado positivo	Estado	Regular
Herramientas	UFED Paas Adapter---		
Programas	Cellebrite PaaS v. 7.74.1.396 ---- ----.		
Métodos	Sistema de archivos (AFU), ---, ---, ---.		

Anexo fotográfico			
Dispositivo	Tarjeta SIM de la empresa Claro, ICCID físico n. 8954318211096305388, ICID electrónico n. 8954318211096305388.		
Resultados	Resultado positivo		
Herramientas	UFED Device Adapter		
Programas	Cellebrite UFED 4PC v. 7.74.1.396		
Métodos	Lógica		
Comentarios	Se utilizó el PIN aportado por la defensa, siendo el mismo: 282618		

Salto de página

Presentación

Evidencia digital y anexos

Procedemos a realizar el cálculo del valor hash de la evidencia digital recolectada para validar su integridad, registrando a continuación los resultados obtenidos. Se trata de una fuente de datos complementaria y necesaria de cada informe, donde se detalla técnicamente el contenido del cual se hace referencia, ayudando en su trazabilidad y comprensión.

Tabla 6. Registro de los valores hash (SHA-256) y tamaño en bytes obtenidos.

Nombre del archivo	Tamaño (Gb)	Hash SHA-256
Extracciones.rar	186	0b5a6ef92e5ff376ca879869240d05eedb0e6d075b08679ad2c5ce064028934b

Su preservación en los servidores de esta área será por un lapso máximo de 6 meses a partir de la fecha de turno asignada, durante el cual se procurará mantener su integridad en condiciones óptimas en el RAID de esta área, lo que ofrecerá una tolerancia a los fallos y permitirán su preservación.

Conclusiones

Se ha trabajado con los elementos de prueba indicados por la Unidad Fiscal tal cual fueron referenciados previamente. Al final de cada punto hemos presentado las conclusiones halladas, plasmando a continuación cada uno de estos en forma ordenada.

Resultados del proceso de adquisición

Elemento 1.

Teléfono celular, marca APPLE, modelo iPhone 16 Pro, IMEI físico n. ILEGIBLE, IMEI electrónico 1 n. 355983883312801, IMEI electrónico 2 n. 355983883396846.

Resultado positivo

Elemento 2.

Teléfono celular, marca APPLE, modelo iPhone 12, IMEI físico n. 351156780488644, IMEI electrónico 1 n. 351156780488644, IMEI electrónico 2 n. 351156780452319.

Resultado positivo

Tarjeta SIM de la empresa Claro, ICCID físico n. 8954318211096305388, ICCID electrónico n. 8954318211096305388.

Resultado positivo

Recomendaciones

Sugerimos una vez entregado el presente informe, en caso de corresponder, tenga acceso a la evidencia digital recolectada y los anexos generados, y que a su vez esta sea ofrecida en juicio.

Cierre

El día **21 de agosto de 2025** siendo horas **8:45 a. m.** se da por finalizado el presente informe, firmando para constancia el especialista Pablo Antonio Garcia quien da fe de haber cumplido con las leyes y regulaciones aplicables a nuestra jurisdicción, respetando la privacidad y los derechos de las personas involucradas. Luego de su revisión, el **Lic. Edgar J. Aranda** firma para constancia dando fe de que el mismo presenta una transparencia metodológica, una correcta gestión de las muestras y evidencia, cumpliendo con los principios básicos de relevancia, suficiencia, validez legal y confiabilidad.

MPF Pablo Antonio
Garcia
Firmado
2025-08-21
08:45-03:00

Pablo Antonio Garcia
Área de informática Forense
DIC – ECIF – MPF TUCUMAN

MPF Edgar Jesus
Aranda
Dirección
2025-08-21
08:45-03:00

Lic. Edgar J. Aranda
Área de Informática Forense
DIC – ECIF – MPF TUCUMAN

Salto de página

MINISTERIO PÚBLICO FISCAL
UNIDAD FISCAL DE INVESTIGACIÓN Y ENJUICIAMIENTO
EN DELITOS CONTRA LA PROPIEDAD Y CONTRA LA INTEGRIDAD FÍSICA
CENTRO JUDICIAL MONTEROS

MONTEROS, 1 de Septiembre de 2025.-

**AL SR. ENCARGADO DEL DEPARTAMENTO
DE INFORMATICA FORENSE DEL ECIF
MINISTERIO PUBLICO FISCAL TUCUMAN**

S _____ / _____ D.-

**M-004323/2025: "HEREDIA FANNY ELISA, RIVADENEIRA SOFIA BELEN S/ HOMICIDIO
CULPOSO - ART. 84 PÁR. 1 VICT: SOREGAROLI JULIANA DEL PILAR".-**

Teniendo en cuenta el rol que le corresponde a este Ministerio Público Fiscal en su carácter de titular de la acción en el conflicto penal, se solicita al DEPARTAMENTO DE INFORMATICA FORENSE del Equipo Científico de Investigaciones Fiscales (ECIF), tenga a bien a realizar el análisis de la extracción de datos realizada por el DIF del Equipo Científico de Investigaciones Fiscales en fecha 21/08/2025 del secuestro consistente en: -
(01) Un teléfono celular de marca iPhone rosado con un logo de una manzana en el medio, con su respectiva funda de color rosa de goma. (01) Un Teléfono celular de marca iPhone de color azul con un logo de una

manzana, con su funda de color azul noche de goma.

a los fines de determinar los siguientes puntos de pericia:

1- Mensajes, conversaciones, entre las imputadas Heredia Fanny Elisa, Sofia Belen Rivadeneira y terceras personas donde surja información sobre la perpetración del homicidio culposo de la Soregaroli Juliana del Pilar, contenida en audios, Whatsapp, Messenger, Facebook o cualquier otra red social.-

2.- Verificar la existencia de conversaciones con individuos y/o los contactos que contengan referencias a palabras clave como: accidente, muerte, moto, ocultar, manejar, conducir, cambiar.

3- Cualquier tipo de comunicación existente en los celulares de las acusadas Heredia y Rivadeneira que indique o se refiera al accidente producido entre ellas y la víctima.

4.- Evidenciar la presencia de fotografías de la Camioneta marca Hilux de color gris patente IOC-368 en donde iba la ciudadana Heredia Fanny Elisa con su hija Sofía Belén Rivadeneira de la fecha del hecho.

5.- Revelar y presentar cualquier información que se encuentre estrechamente relacionada con los eventos que se detallarán posteriormente. Para ello, se permite la interpretación del lenguaje natural, sinónimos, jergas o dialectos presentes en las conversaciones, historial web, etc. Este análisis debe abarcar el periodo de tiempo anterior, durante y posterior al incidente ocurrido.

HECHO INVESTIGADO:

“En fecha 22/06/2025 a horas 22:10 aproximadamente se constató que se había producido un accidente de tránsito encontrándose en el lugar personal

de defensa civil Monteros siendo los empleados Coronel Joel DNI n° 38.249.389 domicilio calle Catamarca 911, Monteros, junto a su compañero Ibáñez Luis, Personal de la Motorizada 911, Monteros siendo los empleados P.T.P Britos Jonathan chofer del Tuc. 869 apoyo Cabo Lizárraga Mario preservando el lugar del hecho, el mismo fue protagonizado por una Camioneta marca Hilux de color gris patente IOC-368 en donde iba la ciudadana Heredia Fanny Elisa, Argentina, instruida de 46 años de edad, DNI n° 27.298.630 domicilio calle Rivadavia 273, Monteros, con sus hijos llamados Sofía Belén Rivadeneira, Argentina, instruida de 19 años de edad, DNI n° 46.554.513 domicilio calle Rivadavia 273, Monteros y Rivadeneira Mariano de 12 años de edad, DNI n° 52.358.807 igual domicilio y por razones que se tratan de establecer colisiono con una motocicleta marca Honda biz de color blanco patente A018VXQ en donde iban los ciudadanos Soregaroli Juliana del Pilar DNI n° 48.958.153 de 16 años de edad, DNI n° 48.958.153 domicilio Ruta 325 kilómetro 5, Cercado con el ciudadano Loli Lucas David, DNI n° 47.500.788 de 18 años de edad, domicilio calle Monteagudo 402, Monteros. Producto del accidente la ciudadana Soregaroli perdió la vida en el lugar interviniendo la ambulancia ECO 20 DE SIMOCA chofer Hernán Oyola acompañado de la profesional Torrejon Yanina quienes confirmaron el deceso, y en cuanto al ciudadano Lucas fue trasladado al Hospital de Monteros en una ambulancia del 107, para resguardar a las personas que iban en la camioneta hilux fueron trasladadas a la dependencia policial en el móvil Tuc. 0441. Seguidamente el suscripto mediante conducto telefónico le informa a la autoridad Judicial lo antes narrado siendo atendido en la personal del Dr. Medina Rosales, ordenando que se de intervención al Médico de

policial, personal de criminalística y que se hará presente en el lugar para supervisar la medida, a horas 23:30 aproximadamente se hace presente en el lugar el Dr. Medina Rosales, a horas 23:50 aproximadamente se hizo presente una persona de sexo femenino que no se identificó informando que a su cuñado Lucas lo había trasladado al hospital padilla”.-

Sin otro particular, saludo atte.-

FIRMADO DIGITALMENTE POR AUXILIAR FISCAL DR. HUGO CAMPOS



**HUGO D. CAMPOS
AUXILIAR DE FISCAL
MINISTERIO PÚBLICO FISCAL**

Denuncias Digitales

Usuario conectados:

En la fecha se hace presente una persona quien manifiesta deseos de realizar denuncia penal, a quien se le hace conocer las previsiones del artículo 245 y 275 del CP que a continuación se transcriben:

Art. 245 CP: 'Se impondrá prisión de dos meses a un año o multa de [setecientos cincuenta a doce mil quinientos pesos] al que denunciare falsamente un delito ante la autoridad'. Art. 275 CP: 'Será reprimido con prisión de un mes a cuatro años, al testigo, perito, o interprete que afirmare una falsedad o negare o callare la verdad, en todo o en parte, en su deposición, informe, traducción o interpretación, hecha ante la autoridad competente. Si el falso testimonio se cometiere en una causa criminal, en perjuicio del inculpado, la pena será de uno a diez años de reclusión o prisión. En todos los casos se impondrá al reo, además, inhabilitación absoluta por doble tiempo del de la condena.'

Leída en voz alta, manifiesta comprender los artículos antes mencionados y ratifica su deseo de radicar denuncia.

FECHA ACTA: 23/06/2025 18:31:31

ACTA: A-505696/2025

LEGAJO: SIN ASIGNAR

FISCALIA: UNIDAD FISCAL DE INVESTIGACIÓN Y ENJUICIAMIENTO ESPECIALIZADA EN DELITOS CONTRA LA PROPIEDAD Y CONTRA LA INTEGRIDAD FÍSICA - MONTEROS

COMISARIA: COMISARIA MONTEROS

OFICIAL PPAL QUIEN FIRMA EL ACTA: GUNTHER, JUAN ANTONIO

OFICIAL RESPONSABLE: SANTUCHO, JESUS ALBERTO

OFICIAL QUE SECUNDA: SANTUCHO, JESUS ALBERTO

CON MEDIDA: NO

VIOLENCIA DE GENERO: NO

PRESOS: NO

CAUSA: CAUSA: HOMICIDIO CULPOSO, VICTIMA: SOREGAROLI JULIANA DEL PILAR Y OTROS, CAUSANTE: A DETERMINAR, OCURRIDO. 22/06/2025, A HORAS 22:00 APROX. INTERVIENE UNIDAD FISCAL DE DELITOS CONTRA LA PROPIEDAD Y INTEGRIDAD FISICA CENTRO JUDICIAL MONTEROS

DELITO: HOMICIDIO CULPOSO

DATOS DEL HECHO

FECHA DEL HECHO: 22/06/2025

HORA DEL HECHO: 22:00:00

LUGAR DEL HECHO: COMISARIA DE MONTEROS

LOCALIDAD: MONTEROS

DATOS DE LA/S VICTIMA/S

NOMBRE: NO APORTA

APELLIDO: NO APORTA

DNI: NO APORTA

FECHA DE NACIMIENTO: NO APORTA

EDAD: NO APORTA

PROFESION: NO APORTA

ESTADO CIVIL: NO APORTA

TELEFONO: NO APORTA

DOMICILIO: NO APORTA

LOCALIDAD: NO APORTA

CORREO ELECTRONICO: -

DATOS IMPUTADO/S

NOMBRE: NO APORTA
APELLIDO: NO APORTA
DNI: NO APORTA
FECHA DE NACIMIENTO: NO APORTA
EDAD: NO APORTA
PROFESION: NO APORTA
ESTADO CIVIL: NO APORTA
TELEFONO: NO APORTA
DOMICILIO: NO APORTA
LOCALIDAD: NO APORTA
CORREO ELECTRONICO: -
ALIASES: -
OBSERVACIONES: -

RELATO DEL HECHO

ACTA: En ciudad de Monteros, Departamento Homónimo, Provincia de Tucumán, a los Veintidós días del mes de Junio del año dos mil veinticinco, siendo horas Veintidós, el funcionario policial que suscribe Oficial Auxiliar CASTILLO YORDAN HORACIO, Dependiente del Departamento General de Policía con funciones y servicio de auxiliar de turno de esta comisaría de Monteros, en este acto asistido por el Oficial Sub ayudante Santucho Jesús Alberto, labro la presente a los efectos de dejar debidamente documentado lo siguiente: En la fecha y hora antes mencionada el suscripto en compañía del secretario actuante y Cabo 1° Álvarez Ariel chofer del Tuc. 0441, nos encontrábamos realizando recorridos en la ciudad de Monteros, en donde mediante vial radial la oficial de Guardia Cabo Galván solicitaba la presencia policial en la Ruta 325 intersección con calle Santiago del Estero, Monteros, comisionando al lugar al llegar a horas 22:10 aproximadamente se constató que se había producido un accidente de tránsito encontrándose en el lugar personal de defensa civil Monteros siendo los empleados Coronel Joel DNI n° 38.249.389 domicilio calle Catamarca 911, Monteros, junto a su compañero Ibáñez Luis, Personal de la Motorizada 911, Monteros siendo los empleados P.T.P Britos Jonathan chofer del Tuc. 869 apoyo Cabo Lizárraga Mario preservando el lugar del hecho, el mismo fue protagonizado por una Camioneta marca Hilux de color gris patente IOC-368 en donde iba la ciudadana Heredia Fanny Elisa, Argentina, instruida de 46 años de edad, DNI n° 27.298.630 domicilio calle Rivadavia 273, Monteros, con sus hijos llamados Sofía Belén Rivadeneira, Argentina, instruida de 19 años de edad, DNI n° 46.554.513 domicilio calle Rivadavia 273, Monteros y Rivadeneira Mariano de 12 años de edad, DNI n° 52.358.807 igual domicilio y por razones que se tratan de establecer colisiono con una motocicleta marca Honda biz de color blanco patente A018VXQ en donde iban los ciudadanos Soregaroli Juliana del Pilar DNI n° 48.958.153 de 16 años de edad, DNI n° 48.958.153 domicilio Ruta 325 kilómetro 5, Cercado con el ciudadano Loli Lucas David, DNI n° 47.500.788 de 18 años de edad, domicilio calle Monteagudo 402, Monteros. Producto del accidente la ciudadana Soregaroli perdió la vida en el lugar interviniendo la ambulancia ECO 20 DE SIMOCA chofer Hernán Oyola acompañado de la profesional Torrejon Yanina quienes confirmaron el deceso, y en cuanto al ciudadano Lucas fue trasladado al Hospital de Monteros en una ambulancia del 107, para resguardar a las personas que iban en la camioneta hilux fueron trasladadas a la dependencia policial en el móvil Tuc. 0441. Seguidamente el suscripto mediante conducto telefónico le informa a la autoridad Judicial lo antes narrado siendo atendido en la personal del Dr. Medina Rosales, ordenando que se de intervención al Médico de policial, personal de criminalística y que se hará presente en el lugar para supervisar la medida, a horas 23:30 aproximadamente se hace presente en el lugar el Dr. Medina Rosales, a horas 23:50 aproximadamente se hizo presente una persona de sexo femenino que no se identificó informando que a su cuñado Lucas lo había trasladado al hospital padilla. En fecha 23/06/2025 a horas 00:05 aproximadamente se hace presente personal de criminalística Oeste siendo el Cabo Albornoz Jonathan acompañado del Sargento Sandoval Edgardo en el móvil Tuc. 0836 junto al personal de Sanidad Oeste siendo el Médico Llanos Alberto junto al Cabo Pastrana Roberto en Tuc. 0352, a horas 00:10 aproximadamente el Dr. Medina Rosales le ordena al suscripto que se invite a las ciudadanas Heredia y Rivadeneira que hagan entrega de los teléfonos en presencia de dos testigos y queden en calidad de secuestro por lo que el suscripto se comunica mediante conducto telefónico con la empleada Cabo Maria Galvan informando lo ordenado por la autoridad Judicial solicitado la Cabo Galvan la presencia de los ciudadanos Barrionuevo Ramon David, DNI n° 23.252.564 dce 51 años de edad, domicilio calle General Paz 530 Belen Catamarca teléfono 3835411620 Barrionuevo Hugo Alberto DNI n° 17.136.957 domicilio calle 9 de Julio 896, Monteros teléfono 3863508425 y sin objeción alguna le hacen entrega la ciudadana Heredia de un teléfono celular marca (Iphone de color azul con su respectiva funda de color azul) y la ciudadana Rivadeneira un teléfono celular marca iPhone de color rosa claro con su respectiva funda de color rosa en regular estado ambos teléfonos quedando mediante identificación y cadena de custodia n° 027962, estando el personal policial en el lugar del hecho a horas 00:20 autoriza el Dr. Medina Rosales que comience la medida solicitando la presencia de dos testigos siendo los ciudadanos Delgado Francisco DNI N° 44.374.521 de 23 años de edad, domicilio calle Regino Racedo y las Piedras teléfono 3863510059 y el ciudadano Carabajal Tiago Yutiel DNI n° 48.122.133 de 18 años de edad, domicilio Calle Regino Racedo y las Piedras, Monteros teléfono 3863448545, una vez finalizada la medida a horas 00:50 aproximadamente, estando en el lugar el secretario actuante observa en la parte delantera de la camioneta en el piso cerca de la motocicleta los siguientes elementos perteneciente a la ciudadana Soregaroli siendo (una mochila de color negra, que en su interior tenía elementos femeninos una crema corporal, desodorante, una pintura de uñas de color rosa, delineador de ojos de color rosa, un paquete de toallitas femenina. un peine de color negro, un colero de color rojo con negro, una mate de color marrón con negro con una bombilla un recipiente de plástico con yerba y azucar, un termo de color verde marca Stanley con tapa, un par de zapatillas de color beige, marca Adidas con cordones del mismo color, un cuaderno de color azul marca América y la suma de \$ 8500). A continuación el Dr. Llanos aconseja inhumación tomando conocimiento el Dr. Medina Rosales ordenando que se haga entrega del cuerpo, encontrándose el secretario actuante en el lugar junto al personal interviniente el Dr. Medina Rosales ordena que se traslade el vehículo a la dependencia policía haciendo constar que la camioneta se encontraba con los dos vidrios delanteros bajados hasta la mitad y sin corriente, vehículo que fue traslado a la comisaria de Monteros siendo tirado con el móvil policial y conducido por el secretario actuante una vez en la dependencia policial el secretario actuante saca de adentro del vehículo los siguientes elementos (una billetera de color azul con verde que su interior en la parte del asiento del acompañante una billetera de color azul con verde que en su interior en la parte del asiento del acompañante el cual contiene dentro de la misma los siguientes elementos: (1 Licencia Nacional de Conducir de nombre Heredia Fanny Elisa, TRES DNI con los siguientes nombres Heredia Fanny Elisa n° 27.298.630, Rivadeneira Sofía Belén N°46.554.513, Rivadeneira Mariano Tomas n° 52.358.807, (1)Tarjeta Independencia , (1)tarjeta Ciudadana , (2) tarjeta de la Identidad Bancaria Banco de la Nación de Heredia Fanny Elisa, (3) Tarjetas de la Identidad Comercial Naranja de nombre Heredia Fanny Elisa, (1) Tarjeta de Mercado Pago, (1) Tarjeta de la Identidad Bancaria Macro de nombre Heredia Fanny Elisa, (3) Boletos de pasajero de la empresa Tesa, (1) Tarjeta de la Identidad Bancaria Macro de nombre Flores Ines del Valle, (2) Tarjeta de la Identidad Bancaria Banco de la Nacion de nombre Flores Inés del Valle, (1) Tarjeta de PAMI de nombre Flores Inés, (1) DNI de nombre Flores Inés del Valle, (1) Carnet de PAMI de Afiliación de nombre Flores Inés del Valle, cuenta con 37 REAIS(billete de 20, 10, 5, 2 REAIS), un billete de \$20 (veinte pesos), varias boletas de trámites y recetas médicas , en la palanca de cambio

un porta objeto de negro con blanco con una leyenda que dice (boca la mitad más uno) que en su interior tenía cuatro anteojos dos de color negro, uno negro con marco dorado con la leyenda CNX en la parte derecha del vidrio y uno de color negro con vidrio espejado, un cargador triple USB de color negro con gris con estuche de color negro marca CNX que en su interior tiene un anteojos de color negro, una cable USB de color verde con negro, un cable USB de color blanco con tres salida, un cargador de auto para teléfono de color gris con negro, un par de medias blancas, dos cree let, un porta tarjeta de memoria de color negro, en la guantera documentación del seguro COPAN a nombre de Rivadeneira Ariel Emilio, seguro ORBIS a nombre Nasir Roberto Antonio, un libre de señales de tránsito, en la parte del asiento de atrás un cargador de color blanco con su respectivo cable, en la parte del torpedo dos recipientes de plástico aromatizantes, una palo de color blanco que se encontraba al costado del haciendo del conductor y un teléfono marca Iphone de color azul noche con su respectiva funda el cual se encontraba atrás del haciendo del conductor. Continuando con la medidas el medico de policial realizo los exámenes (Médico Legal, Dopaje Alcohólico, Examen Toxicológico, Test clínico) a horas 03:00 aproximadamente se le informa mediante conducto telefónico al Dr. Medina Rosales que el Test clínico salió negativo a las ciudadana Heredia y Rivadeneira, ordenando que se le haga conocer los derecho y no se adopten medidas privativas de libertad, poniéndole en conocimiento también que el empleado policial Sargento 1° Ardiles del destacamento del hospital padilla informa que el ciudadano Lucas fue trasladado al hospital Centro de salud y que ya le dio intervención a sanidad capital y en cuanto los vehículos con sus respectivas llaves queden en calidad de SECUESTRO identificado mediante cadena de custodia n° 027963 y las pertenencias que se encontraban en la camioneta y las pertenencias de la ciudadana Soregaroli queden en calidad de DEPÓSITO. El suscripto realizo en el lugar una inspección ocular donde se observa que la ruta 325 tiene sentido de circulación de Este a Oeste y viceversa, la camioneta está del lado sur con su frente suroeste para la calle Santiago del Estero y delante de la camioneta una motocicleta, se observa que del lado norte de la ruta postes de iluminación artificial, y a unos cuatro metros aproximadamente la ciudadana Soregaroli en el piso boca abajo con su frente hacia el cardinal este, no se observa cámaras de seguridad ni publicas ni privadas, no se observa lomas de burro y la ruta se encuentra en estado regular realizando un trabajo más específico personal de criminalística. Por lo que no habiendo nada más para hacer constar se da por finalizado el presente acto el que labro sello y firmo junto al personal interviniente, lo que se CERTIFICA. ----

DATOS TESTIGO/S

NOMBRE: NO APORTA
APELLIDO: NO APORTA
DNI: NO APORTA
FECHA DE NACIMIENTO: NO APORTA
EDAD: NO APORTA
PROFESION: NO APORTA
ESTADO CIVIL: NO APORTA
TELEFONO: NO APORTA
DOMICILIO: NO APORTA
LOCALIDAD: NO APORTA
CORREO ELECTRONICO: NO APORTA

FUNCIONARIO CON EL QUE SE COMUNICÓ: DR. MEDINA ROSALES
INSTRUCCIONES QUE DIÓ:

En este acto se han puesto en conocimiento a la parte denunciante y se han tenido presentes los Derechos y Garantías de las Personas Víctimas de Delitos que se encuentran contemplados en el CPPT y la ley Nacional (N° 27.372). Especialmente se le han hecho conocer los siguientes derechos: a) A qué se le reciba de inmediato la denuncia; b) a recibir un trato digno y respetuoso y que sean mínimas las molestias derivadas del procedimiento; c) a que se respete su intimidad en la medida que no obstruya la investigación; d) a requerir medidas de protección para su seguridad, la de sus familiares y la de los testigos que declaren en su interés, a través de los órganos competentes; e) a examinar documentos y actuaciones, y a ser informada verbalmente sobre el estado del proceso y la situación del imputado; f) a aportar información y pruebas durante la investigación; g). A requerir el reintegro de los efectos sustraídos y el cese del estado antijurídico producido por el hecho investigado en las cosas o efectos de su pertenencia, cuando ello corresponda según las disposiciones de ley, sin costo alguno h). Cuando sea niño, niña u adolescente, se le autorizará a que, durante los actos procesales, sea acompañado por personas de su confianza, siempre que ello no perjudique la defensa del imputado o los resultados de la investigación.

Con lo que finaliza el presente acto, previa lectura y ratificación de su contenido, sin tener nada que añadir ni enmendar, firmando el compareciente por ante mí de lo que doy fe. Quedando notificada este acto la persona denunciante de que en el plazo de 15 días hábiles debe concurrir por las oficinas del Ministerio Publico Fiscal a los fines de tomar conocimiento sobre la resolución que se tomare en la presente actuación.

[Volver](#)[Asignar](#)[IMPRIMIR](#)

B



**POLICIA CIENTIFICA MONTEROS
DIVISION CRIMINALISTICA**

Calle 24 de Septiembre 311, P.A., Monteros - Teléfono 03863-428927 – Celular Provisto: 3816061374

CASILLA DE CORREO: div.criminalisticaoeste@gmail.com

A

**A UNIDAD FISCAL DE DELITOS CONTRA LA PROPIEDAD
CJ. MONTEROS
S/D**

LEGAJO M-004323/25 432/78 D.C.O


**CAUSA: A DETERMINAR S/ HOMICIDIO CULPOSO , VICT.
SOREGAROLI JULIANA DEL PILAR**

Dando cumplimiento a lo ordenado, ELEVO A UD.
adjuntando **CARPETA TECNICA 1178/25** compuesta de relevamiento
planimétrico, informe fotográfico que consta de (39) tomas a color y (02)
informes técnicos mecánicos correspondientes

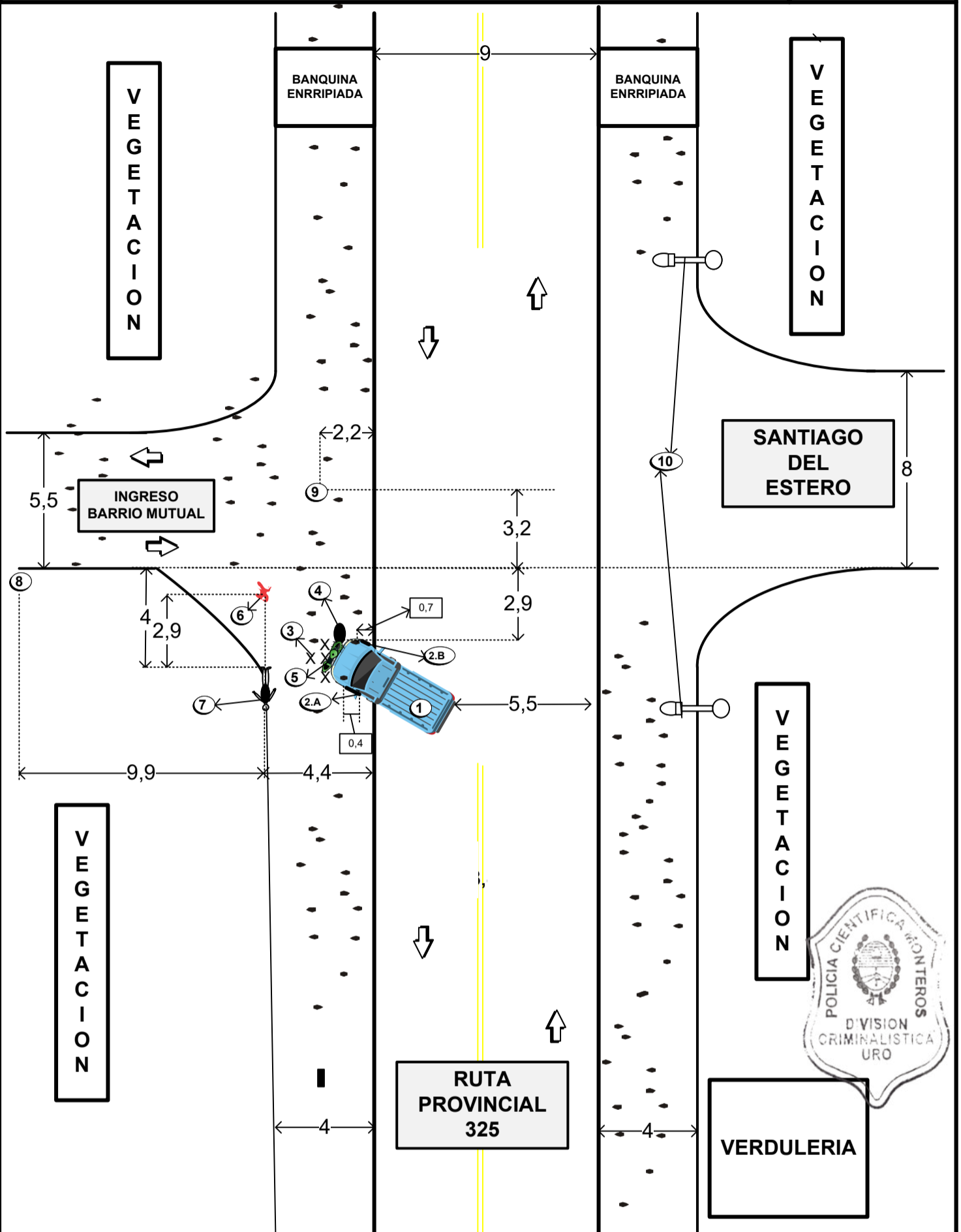
Sirva la presente de atenta nota de Atta nota de Elevación

Ciudad de Monteros 25 de junio de 2025




CARLOS ALBERTO PEREZ
SUBCOMISARIO
LIC. CRIMINALISTICA (UNLAR)
POLICIA DE TUCUMAN

RELEVAMIENTO PLANIMETRICO



REFERENCIAS

- 1) Indica lugar y posición de camioneta Toyota Hilux dominio: IOC368.
- 2A) Indica marca de neumático sobre la banquina de 40 cm.
- 2B) Indica marca de neumático de 30 cm.
- 3) Indica plásticos diseminados.
- 4) Indica moto partes.
- 5) Indica motocicleta Honda BIZ dominio:AO18VXQ
- 6) Indica mancha Pardo rojiza
- 7) Indica lugar y posición del cuerpo de la victima al momento de hacernos presente.
- 8) Indica zapatilla.
- 9) Indica lata metálica, con la leyenda "NORTE" .
- 10) Indica iluminación en funcionamiento.

POLICIA DE TUCUMAN					CAUSA: HOMICIDIO CULPOSAS		VEHICULOS	
DIVISION CRIMINALISTICA U. R. O. SECCION PLANIMETRIA					VICTIMA: Soregaroll Juliana del Pilar y otros.		Motocicleta A018VXQ Camioneta IOC368	
ACUSADO: A determinar.					LUGAR: Ruta 325 y calle Santiago		OCURRIO	RELEVÓ
Ocurrio	Pavimen	Tiempo	Iluminac.	Hora	RELEVO Y DIBUJO: CABO C9040		23/ 06 / 25	23 / 06 / 25
Mañana	Tierra	Bueno	Natural	00:10	ALBORNOZ JONATAN EMANUEL		SOLICITO:	
Tarde	Asfalto	Nublado	Artificial	Fotos	PROPORCIONO DATOS:		CROQUIS	ESCALA
Noche	Enripiad.	Lluvióso	Oscuro	SI	Of. de Turno Cría.		1178/25	1/200

MONTEROS, 22 DE JUNIO DEL 2025.-

**SEÑOR
JEFE DE DIV. CRIMINALISTICA
SU _____ / _____ OFICINA**

Dando cumplimiento a lo solicitado Elevo a Ud el correspondiente anexo fotográfico compuesto de (39) copias fotográficas impresas a color del formato 9x13cm.-

CAUSA: HOMICIDIO CULPOSO.-

VICTIMA: SOREGAROLI JULIANA DEL PILAR Y OTRO.-

LUGAR: RUTA Nº325 E INTERSECCION CALLE SANTIAGO DEL ESTERO.-

ACUSADO: HEREDIA FANNY ELISA Y OTRO.-

FECHA DEL HECHO: 22/05/2025.-F.RLO: 22-05-2025.-



FOTOGRAFIA Nº01: Panorámica Tomada del ángulo Este a Oeste, en un tramo de la Ruta Nº325 e intersección Calle Santiago Del Estero, se observa el lugar donde habría ocurrido un hecho, jurisdicción Cria. Monteros.-





FOTOGRAFIA N°02: En secuencia y acercamiento se observa, lugar y posición de la camioneta, Marca: Toyota, Modelo: HILUX, Dominio: IOC 368.-



FOTOGRAFIA N°03: En acercamiento se observa el sector posterior y Dominio: IOC 368.-





FOTOGRAFIA N°04: Toma realizada hacia la banquina Sur, se observa indicador N°2: marca de neumático.-




FOTOGRAFIA N°05: En aproximación se observa indicador N°2 marca sobre banquina.-





FOTOGRAFIA N°06: Toma realizada de otro ángulo y en aproximación se observa la marca de neumático mencionada anteriormente.-



FOTOGRAFIA N°07: En la presente toma se observa indicador N°3 restos de plásticos diseminados en la banquina Sur.-





FOTOGRAFIA N°08: Panorámica realizada del ángulo Norte a Sur sobre la calle Santiago Del Estero e intersección Ruta N°325, se observa el lugar del siniestro mencionado.-



FOTOGRAFIA N°09: Panorámica realizada del ángulo Oeste a Este, se observa el lugar del siniestro en mención.-





FOTOGRAFIA N°10: Continuando el ángulo fotográfico se observa el estado del lateral derecho.-



FOTOGRAFIA N°11: Toma realizada en aproximación del lateral derecho delantero, se observa marca sobre la banquina Sur, indicando con flecha inserta.-





FOTOGRAFIA N°12: Toma realizada hacia otro ángulo, se observa indicador N°4 autoparte y restos plásticos diseminados sobre la banquina Sur.-



FOTOGRAFIA N° 13: Panorámica realizada del ángulo Sur a Norte se observa el lugar del siniestro, mencionado en la causa que se investiga.-





FOTOGRAFIA N°14: Continuando el ángulo fotográfico se observa indicador N°5 lugar y posición de moto vehículo, Marca: Honda, Modelo: BIZ, Dominio: A018VXQ, sobre la banquina Sur.-



FOTOGRAFIA N°15: En aproximación se observa el estado de la moto vehículo en mención.-





FOTOGRAFIA N°16: En aproximación se observa el estado frontal de la camioneta, y Dominio: IOC 368.-



FOTOGRAFIA N°17: Toma realizada hacia otro sector, se observa indicador N°6 manchas de coloración parda rojiza, sobre la banquina Sur.-





FOTOGRAFIA N°18: En la presente toma se observa indicador N°7 un cuerpo de sexo femenino, sobre la cuneta Sur.-



FOTOGRAFIA N°19: Toma realizada de otro sector se observa el cuerpo mencionado.-





FOTOGRAFIA N°20: En la presente toma se observa el cuerpo en mención.-



FOTOGRAFIA N°21: Toma realizada de otro sector se observa el cuerpo en mención.-





FOTOGRAFIA N°22: Panorámica realizada del ángulo Norte a Sur se observa indicador N°8, un calzado deportivo, sobre la maleza baja.-



FOTOGRAFIA N°23: En aproximación se observa el calzado mencionado.-





FOTOGRAFIA N°24: Toma realizada desde el ángulo Norte a Sur, sobre la Ruta 325 e intersección Calle Santiago Del Estero se observa una lata metálica, indicando con flecha inserta.-



FOTOGRAFIA N°25: Continuando el ángulo fotográfico, y en aproximación se observa la lata metálica con una leyenda “NORTE”.-



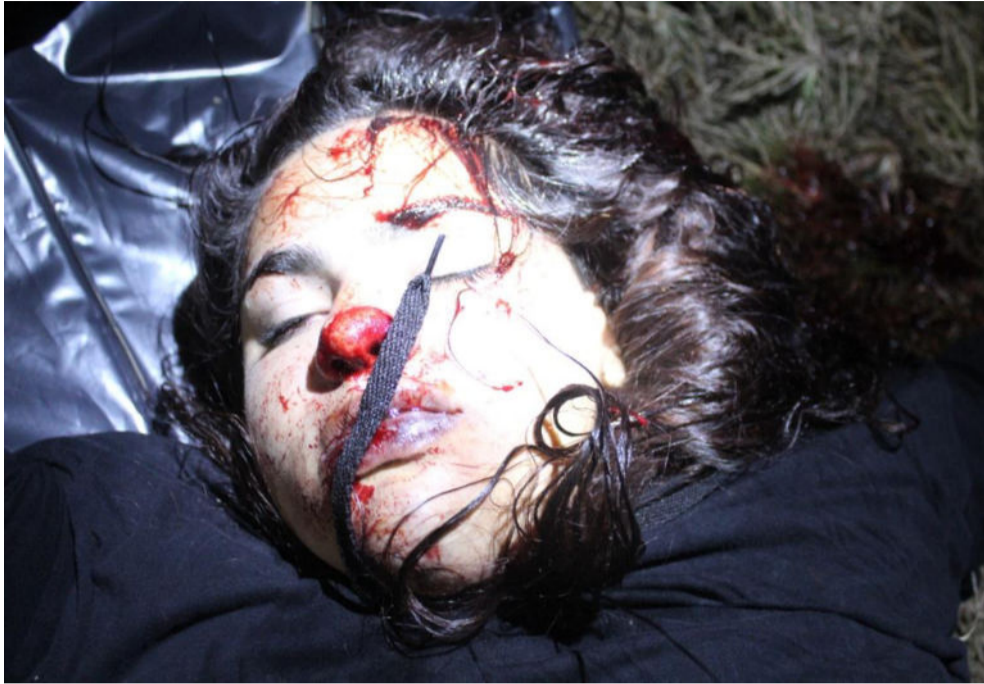

FOTOGRAFIA N°26: Toma realizada del ángulo Sur a Norte se observa un cuerpo de sexo femenino sobre la cuneta.-



FOTOGRAFIA N°27: En aproximación se observa al cuerpo de la víctima.-





FOTOGRAFIA N°28: En aproximación se observa el rostro de la víctima.-



FOTOGRAFIA N°29: Toma realizada de otro sector se observa personal de medicina legal Oeste y personal de bombero Sur, trabajando en el lugar.-





FOTOGRAFIA N°30:

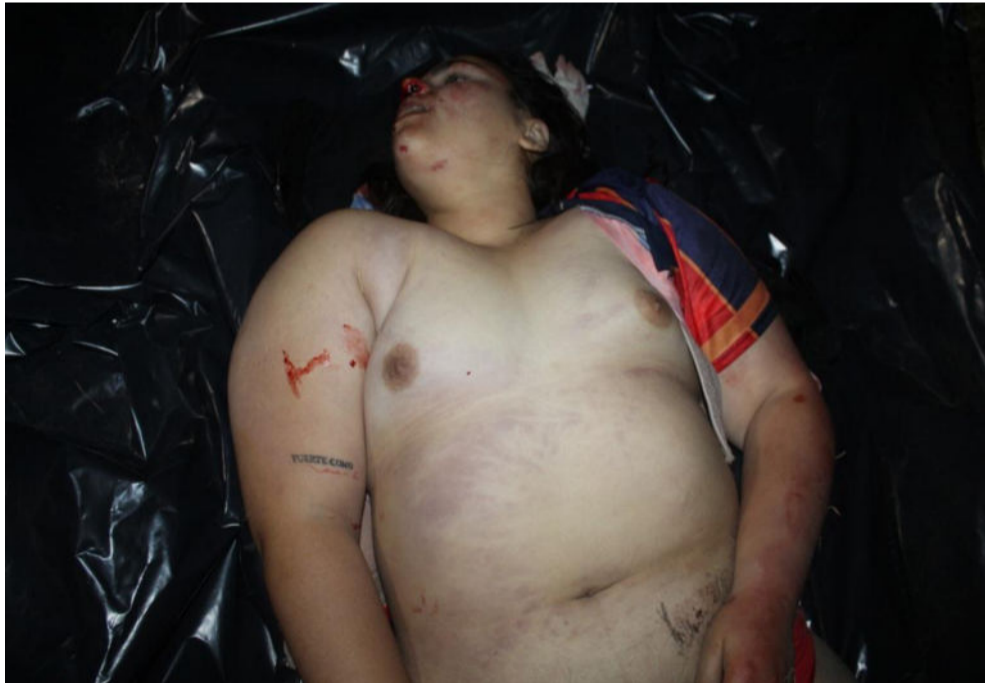

FOTOGRAFIA N°31:





FOTOGRAFIA N°32:



FOTOGRAFIA N°33: En la presentes tomas se observan N°30, N°31, N°32, N°33, a requerimiento del doctor de medicina legal Oeste.-





FOTOGRAFIA N°34: En la presente toma se observan objetos pertenecientes a la víctima.-



FOTOGRAFIA N°35: En aproximación se observan la suma de dinero \$8.500 sobre la maleza baja.-





FOTOGRAFIA N°36: En aproximación se observa el estado frontal de la moto vehículo.-



FOTOGRAFIA N°37: En aproximación se observa el estado del lateral derecho.-





FOTOGRAFIA N°38: En aproximación se observa el estado posterior y Dominio: A018 VXQ.-



FOTOGRAFIA N°39: En aproximación se observa el estado del lateral izquierdo.

-----ES MI INFORME-----



20/6/13
**SANDOVAL EDGARDO B.
SGTO CARGO N°5341.
POLICIA DE TUCUMAN.-**

MONTEROS, 23 DE JUNIO DE 2025.-

SEÑOR:
JEFE DE DIV. CRIMINALISTICA U.R.O
CRIO. INSP. MARTINEZ RAMON
SU OFICINA:

REF: Elevar informe técnico.-

CAUSA: HOMICIDIO CULPOSO. FECHA DEL HECHO: 22/06/2025. VICTIMA: SOREGAROLI JULIANA DEL PILAR. CAUSANTE: A DETERMINAR. SOLICITO: CRIA. DE MONTEROS. FECHA DE INSP: 23/06/2025. LUGAR DE INSP.: EN LAS INSTALACIONES DE CRIA. DE MONTEROS. INTERVIENE: UNIDAD FISCAL DE DELITOS CONTRA LA PROPIEDAD E INTEGRIDAD FISICA DEL C.J.M.-

Conforme lo ordenado mediante nota de estilo de Cría. de Monteros, se realizo Inspección Técnica Mecánica al vehículo afectado a la causa, el cual se encuentra en calidad de secuestro en Comisaria de Monteros, Protocolo Identificación de Evidencia y Cadena de Custodia N°: 027963. y que a continuación se detalla.-

VEHICULO: CAMIONETA (CABINA DOBLE). MARCA: TOYOTA. MODELO: HILUX SRV. COLOR: GRIS OSCURO. CHAPA PATENTE: IOC-368. MOTOR N°: NO SE PUDO CONSTATAR (VER OBS). CHASIS N°: 8AJEZ39G1A2524128.-

CONJUNTO DE DIRECCIÓN: Posee, permite maniobrar.-

ESPEJOS RETROVISORES: Posee, ambos lados e interior en buen estados.-

FAROS GRANDES DELANTEROS: Posee, el conjunto de ópticas lado izquierdo seccionado en sus soportes de fijación (suelto), sujeto mediante los cables de alimentación, posee faro de posición, alta y baja encienden. Lado derecho, posee, el conjunto de ópticas seccionado en sus soportes de fijación lado izquierdo superior e inferior (suelto), lado derecho superior quebrado, posee faro de posición, alta y baja, encienden. (ver obs).-

FAROS CHICOS DELANTEROS: Posee en ambos lados, encienden (los mismos forman parte del conjunto de óptica junto a los faros grandes). (ver obs).-

FAROS AUXILIARES DELANTEROS: (ANTINIEBLAS), Faro auxiliar derecho posee, el conjunto fuera de de su alojamiento desplazado hacia atrás (no enciende). Faro auxiliar izquierdo no posee el conjunto completo, se observan cables y fichas sueltas en ese sector. (ver obs).-

FRENO DE PIE: Posee, en reposo la unidad, presionado pedal, ofrece resistencia.-

FRENO DE MANO: Posee, en reposo la unidad, accionada la palanca, ofrece resistencia.-

BOCINA: No acciona.-

FAROS TRASEROS: Posee, el conjunto de ópticas de ambos lados en buen estados, poseen faros de posición, stop y giros en ambos lados, encienden. (ver obs).-

PARABRISAS: Posee, agrietado en sector izquierdo zona inferior.-

LIMPIA PARABRISAS: Posee, funcionan.-

ASIENOS: Poseen, en buen estado de conservación.-

CINTURONES DE SEGURIDAD: Poseen en buen estado.-

CUBIERTAS DELANTERAS: Poseen, en buen estado sus bandas de rodamientos.-

CUBIERTAS TRASERAS: Poseen, en buen estado sus bandas de rodamientos.-

MOTOR CAJA EMBRAGUE: Posee, no se pudo probar sus funcionamientos, (ver obs).-

OBSERVACIONES: Al momento de realizar la inspección técnica al rodado antes mencionado a la vista directa presenta lo siguiente: Al momento de realizar la inspección, el acumulador de corrientes (batería) se encontraba desconectado en uno de sus bordes, el cual se conectó momentáneamente accediendo desde al lateral izquierdo del capot para realizar comprobación del sistema eléctrico, una vez realizada la comprobación se volvió a desconectar el borne en mención. Paragolpes delantero, (de material plástico)el extremo derecho desprendido en sus soportes de fijación fuera de lugar (suelto) hacia adelante y con leves marcas de fricción de coloración blanco en cara externa, en sector derecho zona superior e inferior; el extremo izquierdo seccionado en toda su extensión con faltante de material, se observa el extremo faltante en mención colocado en el asiento delantero de la camioneta (lado del acompañante), el mismo con bordes irregulares y marcas de fricción de coloración blanco en cara externa, sector derecho; se observa sector medio zona superior con roturas, marcas de fricción de coloración blanco, desprendimientos de pintura y con desplazamientos hacia atrás, asimismo se observa sector medio zona inferior, con roturas, deformaciones, marcas de fricción de coloración blanco y con desplazamientos hacia atrás, el extremo inferior dañado torcido con desplazamientos hacia adelante. Panel soporte de paragolpes (metálico) torcido sector izquierdo con desplazamientos hacia atrás y levemente hacia la izquierda, por tal motivo el extremo del mismo desplazado hacia adelante. Chapa patente delantera, raspada y torcida sector izquierdo zona inferior con desplazamientos hacia atrás. Parrilla frontal superior no posee. Parrilla frontal inferior con roturas en sector medio e izquierdo, con desplazamientos hacia atrás. Panel frontal soporte de radiador, torcido el soporte superior e inferior en sector medio con desplazamientos hacia atrás y levemente hacia la izquierda. Radiador, raspado, torcido, sector medio e izquierdo, con desplazamientos hacia atrás y con pérdida de fluidos. Capot motor, trabado (no abre), torcido el sistema de apertura (cerradura) en parte superior con desplazamientos hacia atrás; el panel con hundimientos y con desprendimientos de pintura en parte delantera, sector medio e izquierdo, con desplazamientos hacia abajo, hacia atrás y levemente hacia la izquierda; en desalajo en sector derecho, y torcido en sector izquierdo parte trasera cercano al soporte de fijación, con desplazamientos hacia arriba, el panel completo con leve desplazamiento hacia la izquierda. Motor con daños a verificar en parte delantera (capot no abre). Combinación alfanumérica de motor no se pudo constatar, no se pudo acceder al habitáculo del mismo para su verificación por encontrarse trabado el capot. Funcionamiento de motor, no se pudo realizar la comprobación por los daños que presenta la unidad y por precaución. -----ES MI INFORME-----




CENTENO CARLOS ALBERTO
LEG. PERS. 5869
POLICIA DE TUCUMAN

MONTEROS, 23 DE JUNIO DE 2025.-

SEÑOR:

JEFE DE DIV. CRIMINALISTICA U.R.O

CRIO. INSP. MARTINEZ RAMON

SU OFICINA:

REF: Elevar informe técnico.-

CAUSA: HOMICIDIO CULPOSO. FECHA DEL HECHO: 22/06/2025. VICTIMA: SOREGAROLI JULIANA DEL PILAR. CAUSANTE: A DETERMINAR. SOLICITO: CRIA. DE MONTEROS. FECHA DE INSP: 23/06/2025. LUGAR DE INSP.: EN LAS INSTALACIONES DE CRIA. DE MONTEROS. INTERVIENE: UNIDAD FISCAL DE DELITOS CONTRA LA PROPIEDAD E INTEGRIDAD FISICA DEL C.J.M.-

Conforme lo ordenado mediante nota de estilo de Cría. de Monteros, se realizo Inspección Técnica Mecánica al vehículo afectado a la causa, el cual se encuentra en calidad de secuestro en Comisaria de Monteros, Protocolo Identificación de Evidencia y Cadena de Custodia N°: 027963. y que a continuación se detalla.-

VEHICULO: MOTOCICLETA. MARCA: HONDA. MODELO: BIZ 110 cm3. COLOR: BLANCO Y NEGRO. CHAPA PATENTE: A018VXQ. MOTOR N°: JA04E5 G009954. CUADRO N°: 8CHJA0440GP009329.-

CONJUNTO DE DIRECCIÓN: Con daños (ver obs).-

ESPEJOS RETROVISORES: No posee en ambos lados.-

FAROS DELANTEROS: No posee el conjunto completo, solo se observa cable con porta foco y foco de alta y baja fuera de lugar (suelto), el mismo con daños en su base. Se observan cables sueltos y seccionados en ese sector.-

FAROS DE GIROS DELANTEROS: No posee en ambos lados. Los mismos formarían parte del panel frontal (ver obs).-

BOCINA: Posee, suelta en su soporte de fijación, no se pudo probar (ver obs).-

GUARDABARROS DELANTERO: Destrozado, se observa resto del mismo en sector medio con bordes irregulares-

ASIENTO CONDUCTOR: Posee, seccionado en sus soportes de fijación fuera de lugar, el tapizado en buen estado de conservación.-

GUARDABARROS TRASERO: Posee, en buen estado de conservación.-

POSA PIES DELANTEROS: El izquierdo posee, parte superior de la goma apoya pies girada hacia adelante y raspada en su extremo. Lado derecho posee, en regular estado.-

POSA PIES TRASEROS: Posee ambos lados en buen estado de conservación.-

CABALLETE DE PARADA: Posee, en regular estado.-

FARO DE POSICIÓN TRASERO: Posee, en buen estado de conservación, no se pudo probar (ver obs).-

FARO DE GIROS TRASEROS: Posee ambos lados en buen estado de conservación, no se pudieron probar (ver obs).-

CONJUNTO DE TRANSMISIÓN: Posee, en buen estado de conservación.-

CUBIERTA DELANTERA: Posee, en buen estado su banda de rodamientos, (ver obs).-

CUBIERTA TRASERA: Posee, en buen estado su banda de rodamientos.-

FRENO TRASERO: Posee, no se pudo probar (ver obs).-

FRENO DELANTERO: Posee, no se pudo probar, (ver obs).-

MOTOR CAJA EMBRAGUE: No se pudo probar sus funcionamientos, (ver obs).-

OBSERVACIONES: Al momento de realizar la inspección técnica del rodado antes mencionado a la vista directa se observa lo siguiente: Rueda delantera, sin aire, la cubierta presenta marcas de fricción y corte irregular en flanco lateral izquierdo en un sector de la circunferencia; la llanta de aleación levemente torcida el borde lateral derecho en un sector de la circunferencia; la misma (llanta) raspada, con roturas y faltante de material en el borde lateral izquierdo en un sector de la circunferencia; la rueda completa junto a barrales y cristo inferior girados hacia la derecha (en sentido de las agujas del reloj); un sector del flanco lateral derecho de la cubierta y de la llanta tocan con su parte trasera parte delantera del motor, lo que impide su rodamiento y que la dirección se mueva hacia ambos lados (trabada). Barrales delanteros: El izquierdo, la botella inferior con marcas de fricción en cara externa, sector medio e inferior, la misma seccionada con roturas en zona superior, el reten fuera de lugar y con pérdida de fluidos, se observa parte inferior con leve desplazamiento hacia adelante y levemente girado sobre su eje hacia la derecha (sentido de las agujas del reloj); El derecho levemente torcido en parte superior, se observa parte inferior del mismo con desplazamientos hacia atrás y girado sobre su eje con desplazamientos hacia la derecha (en sentido de las agujas del reloj). Panel frontal completo no posee. Carcasa cubre faros delantero no posee. Tablero de instrumentos, seccionado en sus soportes de fijación fuera de lugar (suelto), el acrílico protector con roturas y faltante de material en parte delantera. Carcasa de instrumental, seccionada en sus soportes de fijación fuera de lugar (suelta) con desplazamiento hacia atrás. Manubrio torcido sector derecho cercano al avance, por tanto lado derecho con desplazamientos hacia adelante. Puñera de aceleración, con leve desplazamiento hacia la izquierda. Carcasa cubre piernas delantera derecha, solo se observa resto o parte de la misma en zona superior con bordes irregulares y adherencia de restos orgánicos de coloración pardo rojizo en un sector. Carcasa cubre piernas izquierda, seccionada fuera de lugar, con bordes internos irregulares, la misma raspada en cara externa en toda su extensión e incrustada en base de sujeción del soporte o brazo metálico para espejo retrovisor lado

izquierdo. Se observa parte de la carcasa central delantera con bordes irregulares. Bujía seccionada fuera de lugar (suelta). Carcasa lateral derecho, seccionada y con faltante de material en parte media y delantera en toda su extensión, solo se observa sujeta parte trasera de la misma. Cuadro, el tubo diagonal delantero torcido en parte delantera, el extremo delantero del mismo con desplazamientos hacia abajo, por lo tanto parte superior (manubrio, y avance) con desplazamientos hacia adelante y parte inferior (cristo, barrales y rueda completa) con desplazamientos hacia atrás; Tubos laterales centrales de cuadro, ambos levemente torcidos en vértices inferiores traseros, parte trasera superior de ambos tubos con leve desplazamientos hacia adelante, por lo tanto rueda trasera, conjunto de amortiguadores, horquilla trasera, y demás componentes que se encuentran sujetos a la parte trasera del cuadro con leve desplazamientos hacia arriba y hacia adelante. Baúl de asiento con roturas y faltante de material, solo se observa parte del mismo en lado derecho. Acumulador de corrientes (batería) no posee. Rueda trasera se encuentra frenada, no gira (en la posición en que se encuentra) parte delantera toca con un sector de la banda de rodamientos la parte externa de la carcasa cubre ruedas en sector cercano al baúl. Carcasa lateral izquierdo, seccionada, con roturas parte media y delantera fuera de lugar (suelta), solo se observa sujeta resto o parte trasera. Filtro de combustible, desconectado de la manguera de alimentación. Puñera izquierda raspada en su extremo parte delantera. Llave de contacto, (colocada en el tambor), en posición de contacto, no posee su agarre, la misma torcida en parte metálica cercano al agarre, con desplazamiento hacia la izquierda. Realizada la comprobación en el estado en que se encontraba, Motor no funciona. Sistema eléctrico no se pudo probar por el estado en que se encontraba la unidad, por los daños que posee y por carecer de Batería.-----ES MI INFORME-----



A handwritten signature in blue ink, appearing to read 'Centeno Carlos Alberto'.

CENTENO CARLOS ALBERTO
LEG. PERS. 5869
POLICIA DE TUCUMAN

PODER JUDICIAL DE TUCUMAN
UNIDAD FISCAL DE INVESTIGACION Y ENJUICIAMIENTO
EN DELITOS CONTRA LA PROPIEDAD
Y CONTRA INTEGRIDAD FISICA
CENTRO JUDICIAL MONTEROS

**LEGAJO: M-004323/2025- "HEREDIA FANNY ELISA, RIVADENEIRA
SOFIA BELEN S/ HOMICIDIO CULPOSO - ART. 84 PÁR. 1 VICT:
SOREGAROLI JULIANA DEL PILAR"**

ACTA DE ENTREVISTA TESTIMONIAL

DIAZ MIGUEL ANGEL

En la ciudad Monteros, Provincia de Tucumán, a los 8 días del mes de Octubre de 2025 y por ante esta Unidad Fiscal de Investigaciones y Enjuiciamiento de Delitos Contra la Propiedad y contra de la Integridad Física del Ministerio Público Fiscal a cargo del Sra. Fiscal Dra. MONICA ANDREA GARCIA de TARGA, comparece y se identifica, como **DIAZ MIGUEL ANGEL, DNI 20.334.960, fecha de nacimiento: 01/11/1968, DOMICILIO barrio Los Aragones, ruta 325, km 1, localidad de Monteros, CEL: 3863504738.** Acto seguido, se le informa que debe responder con la verdad a todo lo que se le pregunte y supiera del presente hecho, y que en caso necesario se solicitará que brinde su testimonio a quien se le informa, además, que podrá requerirse nuevamente su testimonio en forma posterior conforme Arts 201, 202, 203 y 207 del CPPT, en especial lo dispuesto con el Art 202.- Deber de testificar. Salvo las excepciones establecidas por la Ley, toda persona tendrá la obligación de concurrir al llamamiento judicial y declarar la verdad de cuanto conozca y le sea preguntado. No podrá ocultar hechos, circunstancias o elementos relacionados con la investigación. El testigo no tendrá la obligación de declarar sobre hechos que le puedan acarrear responsabilidad penal. Art. 203.- Deber de abstención. Podrán abstenerse de declarar el cónyuge o conviviente del imputado, ligado por especiales vínculos de afectos, y los parientes hasta el cuarto grado de consanguinidad y segundo de afinidad. Las personas mencionadas serán informadas sobre su facultad de abstenerse antes de iniciar la declaración. Ellas

podrán ejercerla aún durante su declaración, incluso en el momento de responder determinadas preguntas. Enterado de ello y manifestando comprenderlo, se le pregunta sobre si conoce a las partes del proceso y el caso investigado, a lo que responde: Si los conozco. Acto seguido se le invita a expresar lo que sabe del hecho que se investiga a lo que manifiesta: *era un día domingo, eran las 21.30 aprox, yo me encontraba en mi domicilio que el patio que da directamente a la ruta 325, yo me encontraba ahí en el patio haciendo cosas, la ruta estaba iluminada, al frente de mi patio ósea cruzando la ruta se encuentra la entrada al barrio Los Alamos, ahí justo vive el intendente, esa entrada también se encuentra iluminada, justo vi que venía una camioneta color gris oscuro, venia del lado de Monteros, ósea de Este a Oeste, y gira como para entrar al barrio de Los Alamos, y ahí veo que choca con una moto que venía del sentido contrario, la moto queda como metida debajo de la camioneta, y ahí yo Salí con otros vecinos a ayudar, en la camioneta iba una chica joven y una señora, parecería como si eran madre e hija, en la moto iba un chico que cayó cerca de la moto, le salía sangre por la boca y no se movía, e iba también una chica que voló como tres metros, yo no vi quien manejaba la moto, solo vi como cayo cada uno, y el chico cayo ahí cerquita de la moto, boca abajo, y la chica también boca abajo pero más lejos de la moto, como a tres metros, ahí ya empezó a llegar la policía, ambulancia, la gente que iba en la camioneta se quedó en todo momento en el lugar, ayudaban y una de las chicas se descompuso por la situación, estaban shockeadas. Yo no vi quien iba manejando la camioneta. Si vi cuando me acerque que las dos puertas, de conductor y acompañante estaban abiertas y dos mujeres en la ruta. La más joven la vi que habló por teléfono en el lugar y escuche que dijo: HE TENIDO UN ACCIDENTE, VENI POR FAVOR y lloraba a gritos y la otra mujer de más edad estaba junto a la chica que estaba en el piso todavía moviéndose y le decía PARA MAMITA, YA VIENE LA AMBULANCIA.* Preguntado al deponente de que si tiene algo más que agregar al respecto, responde: **No.** Por lo que se dio por finalizado el acto, previa lectura y ratificación de su contenido, firmando por la compareciente, por ante mí, de lo que doy fe.

Alfredo A. Oca
20 334 960

D. JUAN CARLOS VED. M. GONZÁLEZ
SECRETARIO
MINISTERIO PÚBLICO FISCAL
CENTRO JUDICIAL MONTERREY

Informe técnico

Análisis de Evidencia Digital

Informe técnico n.
53246

Gestión n.
124835906

Legajo n.
M-004323/2025

Confeccionado por
Martín Emmanuel Torres Moreno

Fecha
31 de octubre de 2025

Contenido

Contenido	2
Resumen ejecutivo	3
Informe técnico	4
Relevamiento e identificación	4
<i>Marco legal, metodologías y técnicas de estudio</i>	4
<i>Participantes</i>	4
<i>Alcances y objetivos</i>	5
<i>Fuentes de información</i>	5
Presentación.....	13
<i>Evidencia digital y anexos</i>	13
<i>Conclusiones</i>	13
<i>Recomendaciones</i>	15
<i>Cierre</i>	15

Resumen ejecutivo

En presente informe ha sido realizado por encargo de la UNIDAD FISCAL DE INV Y ENJUICIAMIENTO ESP EN DELITOS C/LA PROPIEDAD Y C/LA INT. FISICA (MONTEROS) (MONTEROS), que ha solicitado una Análisis de Evidencia Digital, en el marco de la gestión n. **124835906** del legajo **M-004323/2025**, bajo la carátula HEREDIA FANNY ELISA, RIVADENEIRA SOFIA BELEN S/ HOMICIDIO CULPOSO - ART. 84 PÁR. 1 VICT: SOREGAROLI JULIANA DEL PILAR .

La U.F. actuante solicitó a esta oficina de informática forense analizar datos previamente adquiridos – mediante procedimiento documentado en Gestión 120436696 (informe técnico N° 51299 de fecha 21/08/2025, Fdo: Pablo Antonio Garcia) – de 1 (un) Teléfono celular, marca APPLE, modelo iPhone 16 Pro, IMEI físico n. ILEGIBLE, IMEI electrónico 1 n. 355983883312801, IMEI electrónico 2 n. 355983883396846, y 1 (un) Teléfono celular, marca APPLE, modelo iPhone 12, IMEI físico n. 351156780488644, IMEI electrónico 1 n. 351156780488644, IMEI electrónico 2 n. 351156780452319., a los fines de determinar y documentar la existencia de *mensajes, conversaciones, entre las imputadas y terceras personas donde surja informacion sobre la perpetracion del homicidio culposo, verificar la existencia de conversaciones con individuos que contengan las palabras claves como accidente, muerte, moto, camioneta, ocultar, manejar, conducir, cambiar, cualquier comunicacion existente en los celulares de las acusadas que indique o se refiera al accidente producido entre ellas y la victima, evidenciar la presencia de fotografias de la camioneta marca hilux color gris patente IOC-368 del dia del hecho, cualquier informacion que se encuentre estrechamente relacionada con el presente hecho.* Se llevó a cabo el análisis requerido cuyos resultados se hallan documentados en el presente informe, habiéndose así mismo grabado un disco DVD-R conteniendo reportes anexos generados para ser elevados de inmediato a la fiscalía solicitante, a los fines de dar cumplimiento.

Informe técnico

En San Miguel de Tucumán, el **15/10/25 09:00**, se inicia la gestión n. **124835906** del legajo **M-004323/2025**, bajo la carátula **HEREDIA FANNY ELISA, RIVADENEIRA SOFIA BELEN S/ HOMICIDIO CULPOSO - ART. 84 PÁR. 1 VICT: SOREGAROLI JULIANA DEL PILAR**, a solicitud de la **UNIDAD FISCAL DE INV Y ENJUICIAMIENTO ESP EN DELITOS C/LA PROPIEDAD Y C/LA INT. FISICA (MONTEROS) (MONTEROS)**, registrándose como el caso n. **53246**, conforme fuera notificado oportunamente a la Unidad Fiscal, la que se llevará a cabo en esta área de Informática Forense del Departamento de Investigación Criminal del Equipo Científico de Investigaciones Fiscales del Ministerio Público Fiscal de Tucumán, habiendo sido designado **Martín Emmanuel Torres Moreno** como especialista que llevará a cabo las tareas, procedimientos y técnicas correspondientes, encontrándose calificado con formación en procedimientos forenses y habilidades que le permitirán alcanzar los resultados buscados, y que actuará bajo la revisión del **Lic. Edgar J. Aranda, especialista en informática forense**.

Al momento de dar inicio, esta área no fue notificada por la Unidad Fiscal si se han realizado objeciones o propuestas fundadas respecto a la presente medida, no existiendo impedimento alguno para llevarse a cabo (art. 215 CPPT).

Relevamiento e identificación

Marco legal, metodologías y técnicas de estudio

El marco legal correspondiente a este trabajo se encuentra establecido en el Código Procesal Penal de la Provincia de Tucumán (Ley n. 8933), la normativa sobre la intervención en casos de abuso y/o maltrato infantil (Ley n. 6518) y la disposición de la Corte Suprema de Justicia de Tucumán (Acordada 1443/2018).

El informe técnico se fundamenta en la aplicación de un método científico, adoptando la metodología PURI (Proceso Unificado de Recuperación de la Información) desarrollada por la Universidad FASTA. Este enfoque garantiza un manejo sistemático de la evidencia y la flexibilidad necesaria para adaptar los procedimientos según las particularidades del caso. Cada etapa del proceso será documentada cuidadosamente, asegurando la posibilidad de replicación por parte de otros especialistas. Las actividades se llevan a cabo contando con personal calificado, equipamiento adecuado y espacios apropiados, cumpliendo con las exigencias del área. Asimismo, los procedimientos se ajustan a los estándares internacionales de calidad aceptados por el IRAM¹ en las normas **IRAM-ISO-IEC 27037** (Directrices para la identificación, recopilación, adquisición y preservación de evidencia digital) e **IRAM-ISO-IEC 27042** (Guías para el análisis y la interpretación de la evidencia digital).

Participantes

Las siguientes partes participarán en el proceso de control de los elementos de prueba, quedando las deliberaciones de como confeccionarse el informe y el trabajo de análisis correspondiente en privado (art. 216 CPPT).

Tabla 1. Registro de participantes durante el proceso de control.

Nombre y apellido	Cargo o rol	Observaciones
Martín Emmanuel Torres Moreno	Especialista	Área de informática forense

¹ El Instituto Argentino de Normalización y Certificación (IRAM) es una asociación civil privada sin fines de lucro, único representante de ISO en Argentina.

Alcances y objetivos

La siguiente documentación ha sido provista por la Unidad Fiscal para la realización de las tareas que deben llevarse a cabo.

Tabla 2. Registro de documentación legal provista.

Tipo	Fecha	Observaciones
Oficio	01/09/2025	Fdo: Dr. Hugo Campos (Aux. Fiscal)

De esta, surgen los siguientes puntos de análisis.

Tabla 3. Relevamiento y codificación de puntos de análisis.

#	Descripción del punto de análisis
PA01	Mensajes, conversaciones, entre las imputadas y terceras personas donde surja información sobre la perpetración del homicidio culposo, verificar la existencia de conversaciones con individuos que contengan las palabras claves como accidente, muerte, moto, camioneta, ocultar, manejar, conducir, cambiar, cualquier comunicación existente en los celulares de las acusadas que indique o se refiera al accidente producido entre ellas y la víctima, evidenciar la presencia de fotografías de la camioneta marca hilux color gris patente IOC-368 del día del hecho, cualquier información que se encuentre estrechamente relacionada con el presente hecho.

Fuentes de información

El procesamiento de los elementos de prueba estará dirigido únicamente para dar respuesta a los objetos de pericia y/o investigación indicados por la autoridad judicial, cuya valoración y exclusión corresponde a esta (art. 214 CPPT). A continuación, realizaremos un detalle de estos identificando cada uno en orden conforme será trabajado durante el proceso de adquisición y/o análisis.

Para preservar los dispositivos electrónicos, estos se almacenarán en un lugar seguro de esta área que se encuentra protegida de accesos no autorizados o factores que puedan dañarlos, lo que conlleva que el acceso de terceros ajenos se encuentre restringido.

Potenciales elementos de pruebas digitales

A través de la calculadora de hash HashMyFiles (https://www.nirsoft.net/utills/hash_my_files.html) se aplicará un método de verificación para garantizar que cada uno de los elementos mantengan su integridad antes y después de su procesamiento

El acceso a los medios digitales se limitó al personal autorizado, registrando en este informe cada interacción.

Datos adquiridos previamente

Los datos de los dispositivos a analizar fueron adquiridos previamente en esta área, y se indicará la gestión u oficio de origen. Se le asignará a cada uno un número de elemento para poder ser identificado correctamente durante el proceso de análisis.

Gestión n. 120436696

En esta gestión son objeto de análisis los datos de los siguientes dispositivos, procediendo a realizar la verificación de integridad de los valores hash de los archivos que contienen estos datos.

Tabla 4. Registro de datos adquiridos previamente.

#	Descripción
-01-	Teléfono celular, marca APPLE, modelo iPhone 16 Pro, IMEI físico n. ILEGIBLE, IMEI electrónico 1 n. 355983883312801, IMEI electrónico 2 n. 355983883396846.
-02-	Teléfono celular, marca APPLE, modelo iPhone 12, IMEI físico n. 351156780488644, IMEI electrónico 1 n. 351156780488644, IMEI electrónico 2 n. 351156780452319.

Tabla 5. Registro de los valores hash (SHA-256) y tamaño en bytes obtenidos.

Nombre del archivo	Tamaño (bytes)	Hash (SHA-256)
Extracciones.rar	199.920.800.641	0b5a6ef92e5ff376ca879869240d05 eedb0e6d075b08679ad2c5ce06402 8934b

Salto de página

Extracción y análisis forense

El proceso de análisis se realizará sobre copias realizadas previamente de la evidencia digital recolectada oportunamente, minimizando los riesgos que puedan alterar la información de esta. Se han separado los sectores de esta área de acuerdo con los roles del personal que forma parte del equipo de trabajo, generando un entorno de trabajo seguro.

Herramientas utilizadas

Listaremos a continuación las herramientas y programas utilizados durante esta fase, con sus versiones y/o ajustes específicos. Estas herramientas han sido seleccionadas por ser de aceptación de la comunidad científica y resultando confiables para las tareas a realizar.

Tabla 6. Registro de programas y herramientas utilizados.

Tipo	Nombre	Versión / N. de serie
Programa	HashMyFiles	2.50
Programa	Cellebrite Reader	7.71.0.42

Operaciones realizadas

Elemento n. 1 (Teléfono iPhone 16 Pro)

El procesamiento de los datos se ha realizado a través del programa Cellebrite Reader 7.71.0.42.

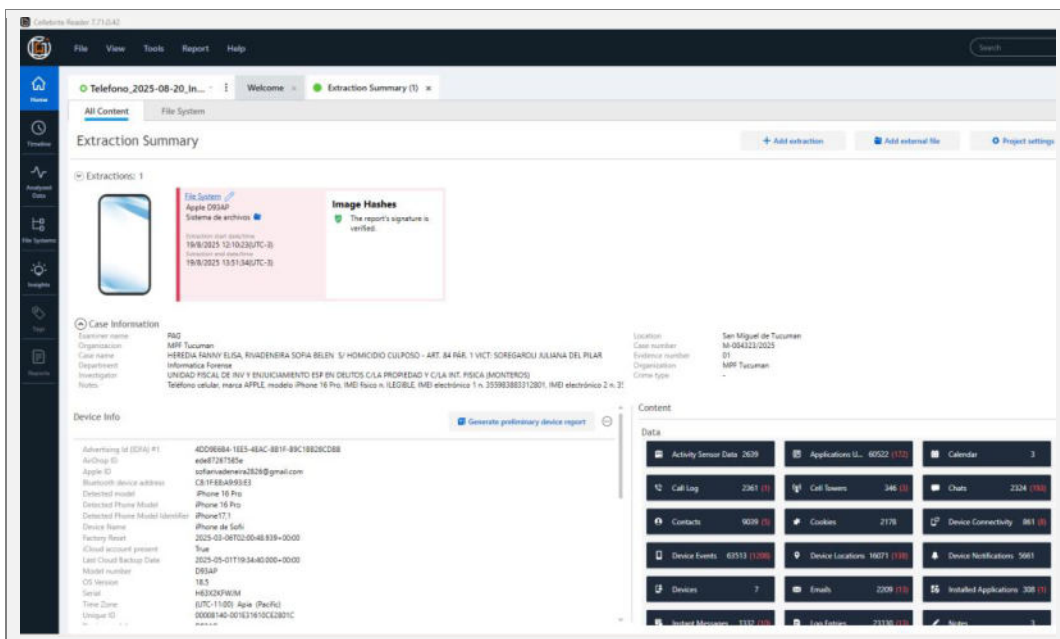


Figura 1. Captura de pantalla del programa que realizó el procesamiento de los datos.

A continuación, se detallarán las tareas realizadas en cada punto de análisis para proporcionar claridad y precisión en respuesta a lo solicitado.

Punto de análisis n. 01

Mensajes, conversaciones, entre las imputadas y terceras personas donde surja información sobre la perpetración del homicidio culposo, verificar la existencia de conversaciones con individuos que contengan las palabras claves como accidente, muerte, moto, camioneta, ocultar, manejar, conducir, cambiar, cualquier comunicacion existente en los celulares de las acusadas que indique o se refiera al accidente producido entre ellas y la victima, evidenciar la presencia de fotografías de la camioneta marca hilux color gris patente IOC-368 del día del hecho, cualquier información que se encuentre estrechamente relacionada con el presente hecho.

Inicialmente identificamos las propiedades del dispositivo cuyos datos e información se analizan en el presente apartado, verificándose que el mismo se trata de un teléfono celular Apple iPhone 16 Pro, IMEI 355983883312801 asociado al número de línea telefónica +5493813028787 y a la cuenta de correo

electrónico sofiarivadeneira2826@gmail.com, registrando además cuentas de usuario de distintas plataformas a nombre de Sofía Rivadeneira.

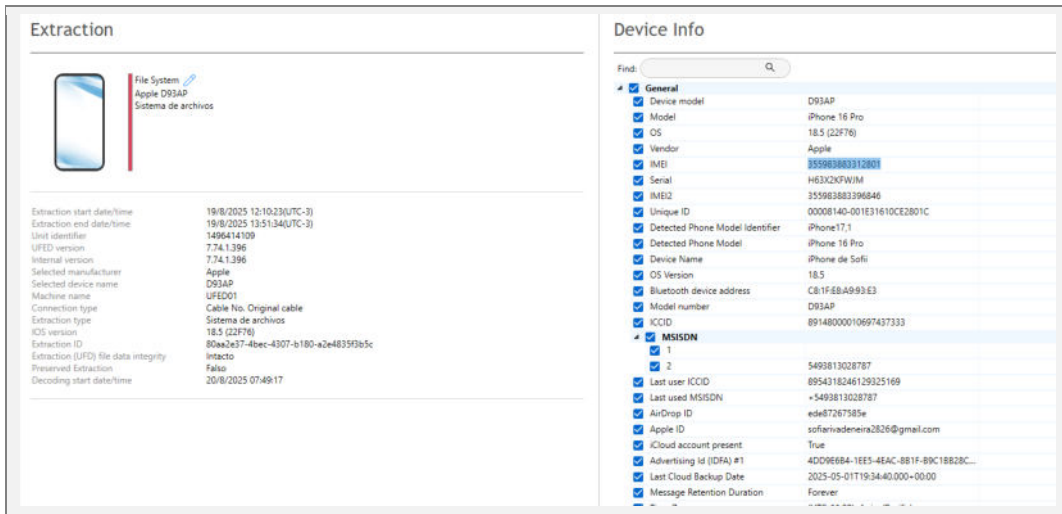


Figura 2. Captura de visualización de propiedades de la extracción mediante Cellebrite Reader.

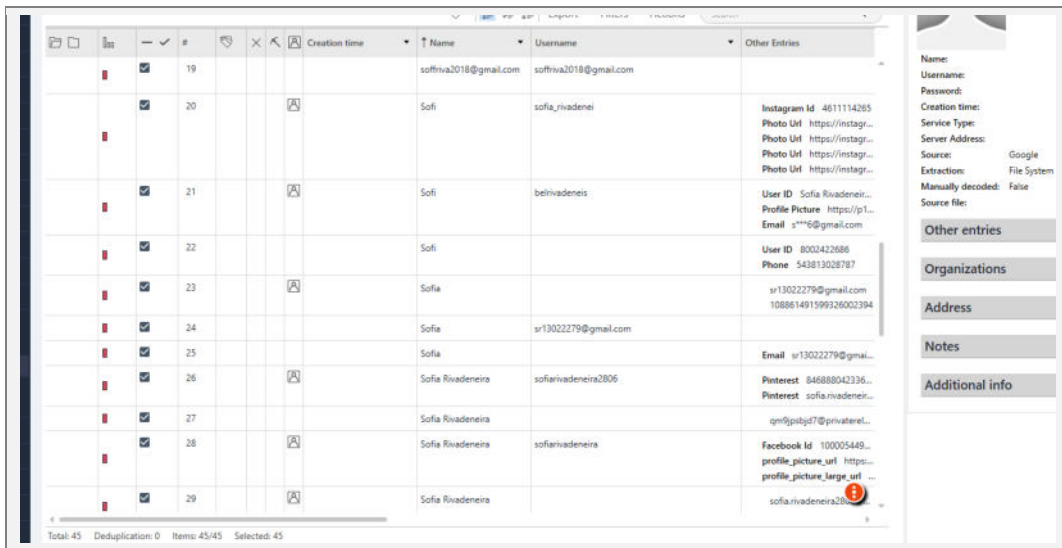


Figura 3. Captura de visualización de listado de cuentas de usuario registradas por el dispositivo analizado.

Seguidamente se procede a efectuar una lectura y análisis exhaustivos sobre las conversaciones registradas en el dispositivo en distintas plataformas utilizadas, como así también sobre otras categorías de datos adquiridos dentro del marco temporal expresamente indicado por la U.F. interviniente, a los fines exclusivos de responder al punto de análisis solicitado, obteniendo los siguientes resultados:

Entre las conversaciones registradas en el dispositivo analizado se observa un chat, dentro de la plataforma de mensajería Whatsapp, habido entre la cuenta propietaria y un contacto agendado con el nombre "Cami" (5492665014232@s.whatsapp.net) conteniendo mensajes intercambiados en fecha 22/06/2025 a horas 23:01 (UTC-3) aproximadamente, en los que la usuaria del dispositivo analizado le cuenta a la interlocutora que han chocado y falleció una chica, expresando así mismo que quien estaba manejando era su madre. A continuación, se genera un reporte de nombre "Elemento_1_Chat_con_Cami_Whatsapp" el cual se adjunta al presente informe de forma anexa, conteniendo la conversación referida, a los fines pertinentes.

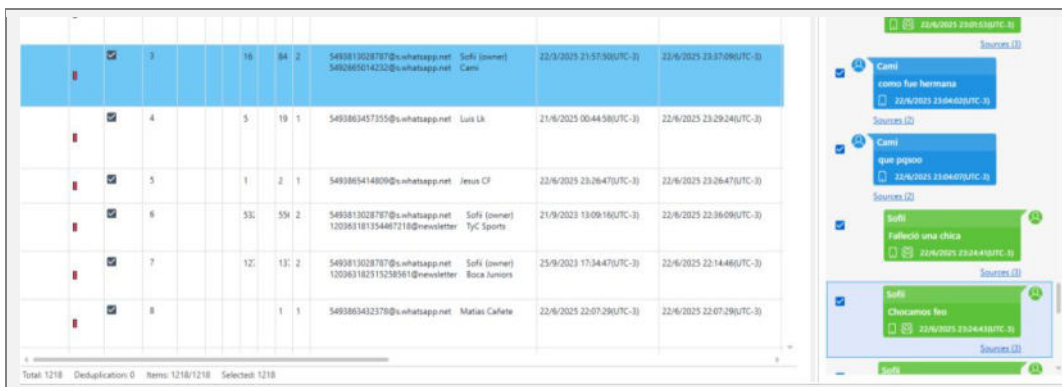


Figura 4. Visualización de mensajes intercambiados entre el propietario del dispositivo y un contacto de nombre "Cami".

Entre las conversaciones registradas en el dispositivo analizado se observa otro chat, dentro de la plataforma de mensajería Whatsapp, habido entre la cuenta propietaria y un contacto agendado con el nombre "Amor" (5493492641525@s.whatsapp.net) conteniendo mensajes intercambiados en fecha 22/06/2025 a partir de horas 21:35 (UTC-3) aproximadamente, en los que la usuaria del dispositivo analizado le cuenta a su interlocutor, quien aparentemente se trataría de su pareja, primeramente que saldría con su madre en la camioneta; luego a horas **22:14** se observa que la propietaria del dispositivo habría llamado – dentro de la plataforma Whatsapp - a su interlocutor, y luego de unos minutos le cuenta por mensaje que chocaron y mataron, seguido de otros mensajes intercambiados entre ambas partes relacionados al acontecimiento investigado. A continuación, se genera un reporte de nombre "Elemento_1_Chat_con_Amor_Whatsapp" el cual se adjunta al presente informe de forma anexa, conteniendo la conversación referida, a los fines pertinentes.

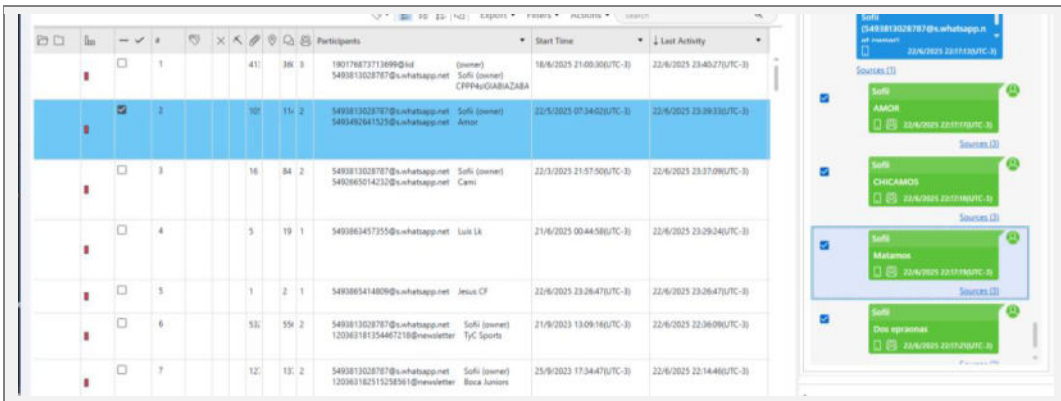


Figura 5. Visualización de mensajes intercambiados entre el propietario del dispositivo y un contacto de nombre "Amor".

No se observaron otras conversaciones y/o intercambio de mensajes con contenido relacionado o relevante para la IPP del rubro, dentro del marco temporal pertinente, entre los registros adquiridos y analizados del dispositivo iPhone 16 Pro, IMEI 355983883312801 propiedad de Sofía Rivadeneira.

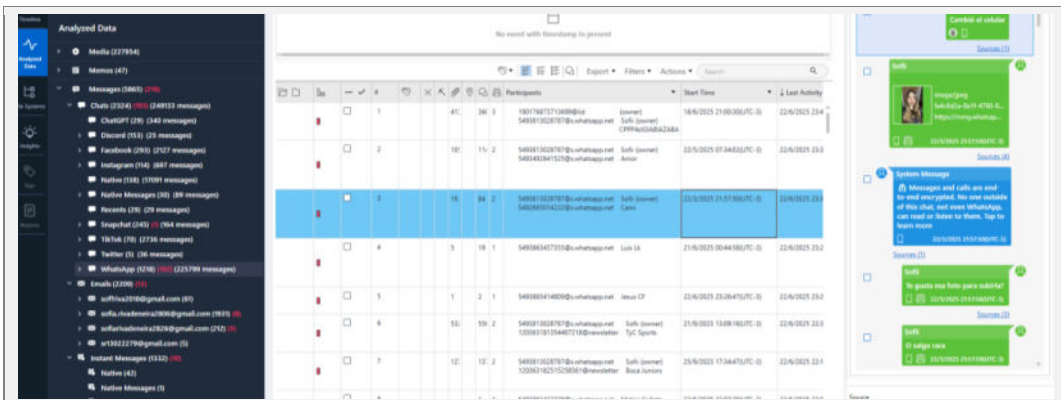


Figura 6. Visualización de panel desplegado de datos categorizados por Cellebrite Reader en la sección de mensajería y conversaciones, observándose todas las plataformas en las que el dispositivo analizado registra mensajes y cantidad de los mismos en su totalidad.

No se observaron otros tipos de contenidos (archivos multimedia generados y/o compartidos, búsquedas y/o visitas web, anotaciones o grabaciones de la fecha del hecho, etc.) relacionados o relevantes para la IPP del rubro, dentro del marco temporal pertinente, entre los registros adquiridos y analizados del dispositivo mencionado.

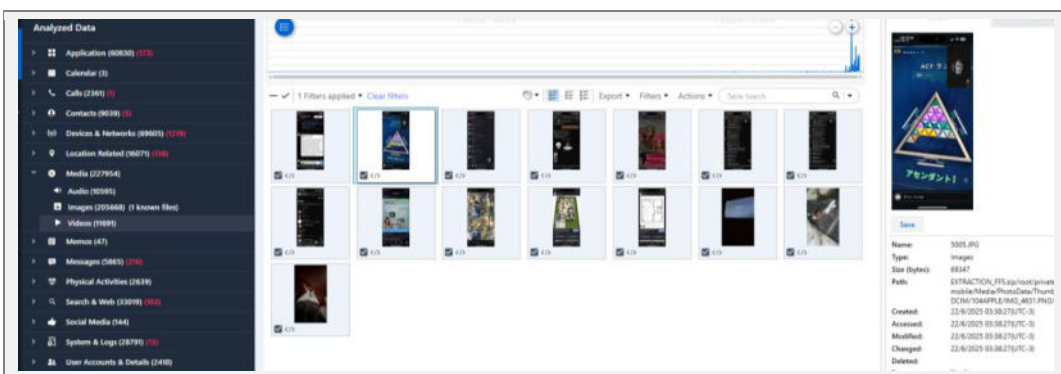


Figura 7. Visualización de panel desplegado de datos categorizados por Cellebrite Reader, observándose todas las categorías o artefactos oportunamente adquiridos del dispositivo analizado en su totalidad.

_Independientemente de las observaciones previamente listadas en el presente, en este punto se procede a generar un reporte de nombre “Elemento_1_Registros_Llamadas” el cual se adjunta al presente informe de forma anexa, conteniendo lista de registros de llamadas telefónicas realizadas y recibidas de fecha 22/06/2025 a partir de horas 21:26, a los fines que hubiere lugar, dejando a criterio de la U.F. su valoración en la presente I.P.P.

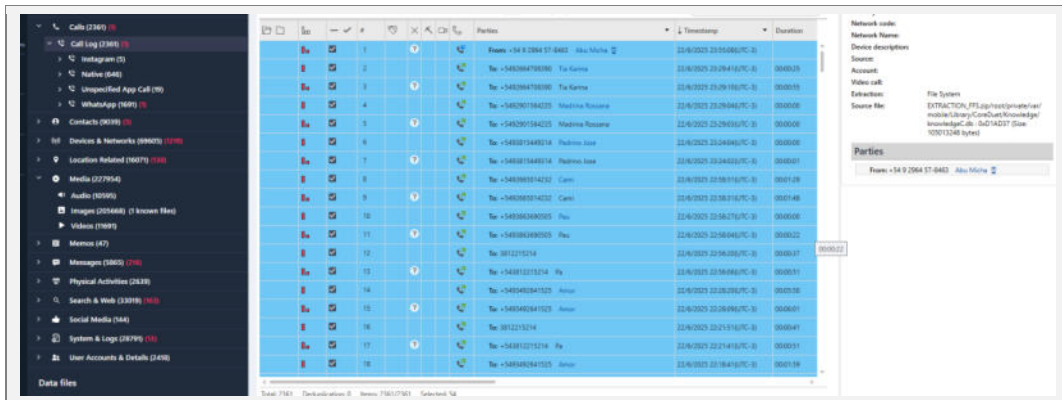


Figura 8. Visualización de panel de registros de llamadas telefónicas del dispositivo analizado.

Elemento n. 2 (Teléfono iPhone 12)

El procesamiento de los datos se ha realizado a través del programa Cellebrite Reader 7.71.0.42.

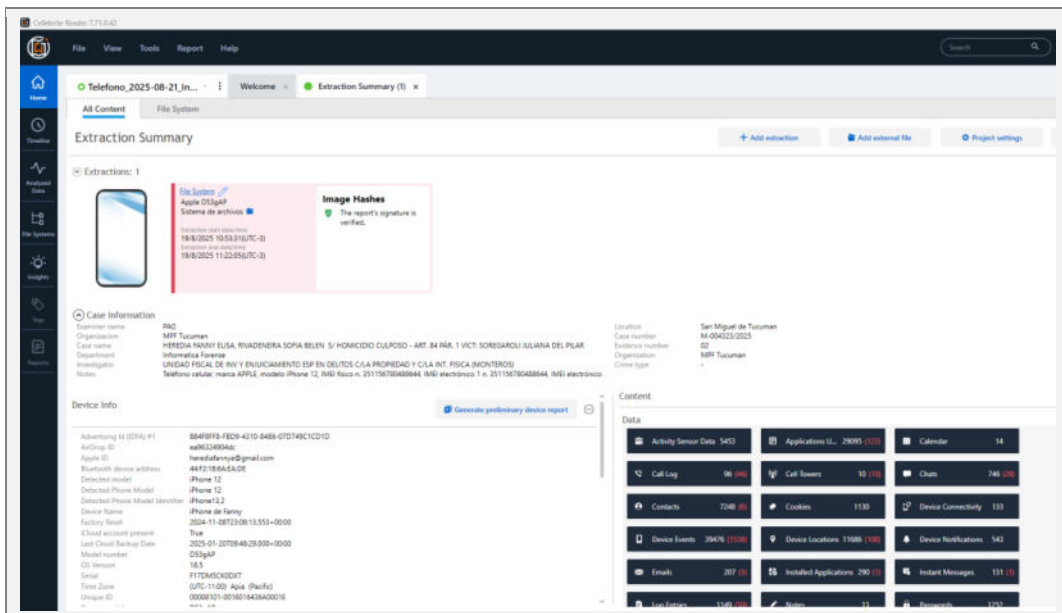


Figura 9. Captura de pantalla del programa que realizó el y procesamiento de los datos.

A continuación, se detallarán las tareas realizadas en cada punto de análisis para proporcionar claridad y precisión en respuesta a lo solicitado.

Punto de análisis n. 01

Mensajes, conversaciones, entre las imputadas y terceras personas donde surja información sobre la perpetración del homicidio culposo, verificar la existencia de conversaciones con individuos que contengan las palabras claves como accidente, muerte, moto, camioneta, ocultar, manejar, conducir, cambiar, cualquier comunicación existente en los celulares de las acusadas que indique o se refiera al accidente producido entre ellas y la víctima, evidenciar la presencia de fotografías de la camioneta marca hilux color gris patente IOC-368 del día del hecho, cualquier información que se encuentre estrechamente relacionada con el presente hecho

Inicialmente identificamos las propiedades del dispositivo cuyos datos e información se analizan en el presente apartado, verificándose que el mismo se trata de un teléfono celular Apple iPhone 12, IMEI 351156780488644 asociado al número de línea telefónica +5493813030065 y a la cuenta de correo electrónico herediafannye@gmail.com, registrando además cuentas de usuario de distintas plataformas a nombre de Fanny Heredia.

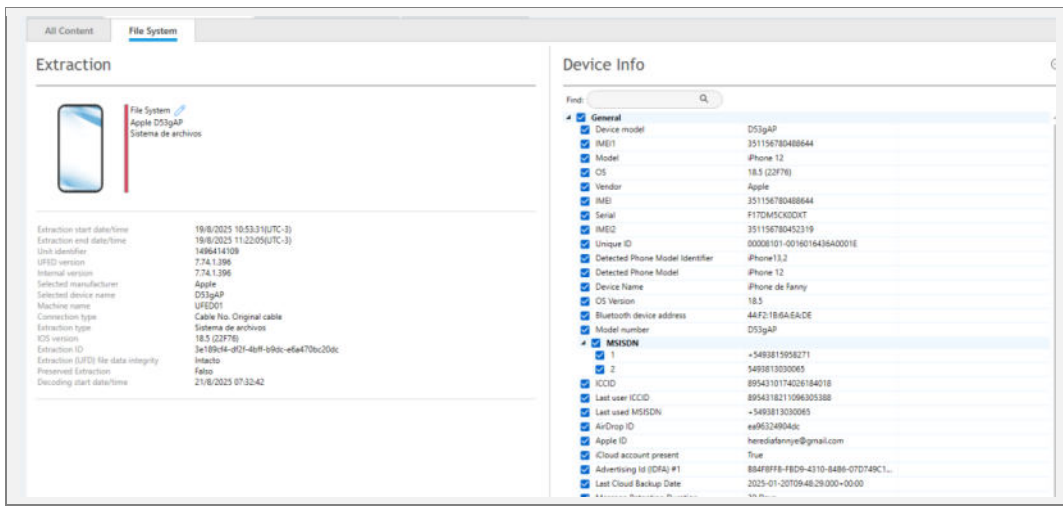


Figura 10. Captura de visualización de propiedades de la extracción mediante Cellebrite Reader.

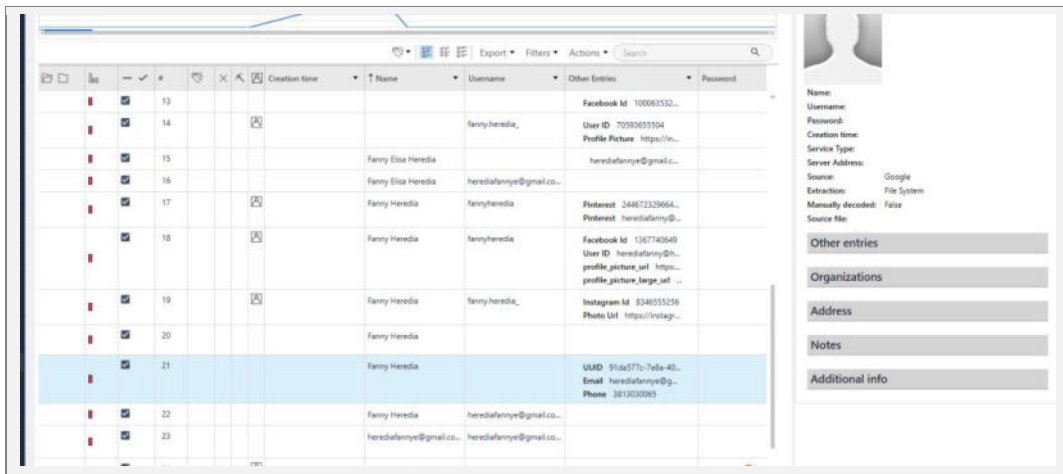


Figura 11. Captura de visualización de listado de cuentas de usuario registradas por el dispositivo analizado.

Seguidamente se procede a efectuar una lectura y análisis exhaustivos sobre las conversaciones registradas en el dispositivo en distintas plataformas utilizadas, como así también sobre otras categorías de datos adquiridos dentro del marco temporal expresamente indicado por la U.F. interviniente, a los fines exclusivos de responder al punto de análisis solicitado, obteniendo los siguientes resultados:

Entre las conversaciones registradas en el dispositivo analizado se observa un chat, dentro de la plataforma de mensajería Whatsapp, habido entre la cuenta propietaria y un contacto agendado con el nombre "Elizabeth Maidana" (5493863438421@s.whatsapp.net) conteniendo mensajes de la interlocutora de fecha 22/06/2025 a partir de horas 23:28 (UTC-3) aproximadamente, en los que esta última envía un mensaje diciendo que recién vio el informe, que si estaba bien y si necesitaba algo. Dicho chat **no contiene mensajes enviados y/ respondidos por la propietaria del dispositivo**. De igual modo, se observa otro chat con un contacto agendado como "Belen Rivadaneira" (5492964578340@s.whatsapp.net) en los que ésta le envía un mensaje diciéndole "Fanny no sé cuándo lo leerás, pero quiero que sepas que todo mi ser está con vos, aunque quisiera estar acompañándote con mi presencia... Te quiero mucho". Dicho registro tampoco contiene mensajes respondidos por la usuaria del dispositivo. Se adjuntan capturas de los chats referidos.

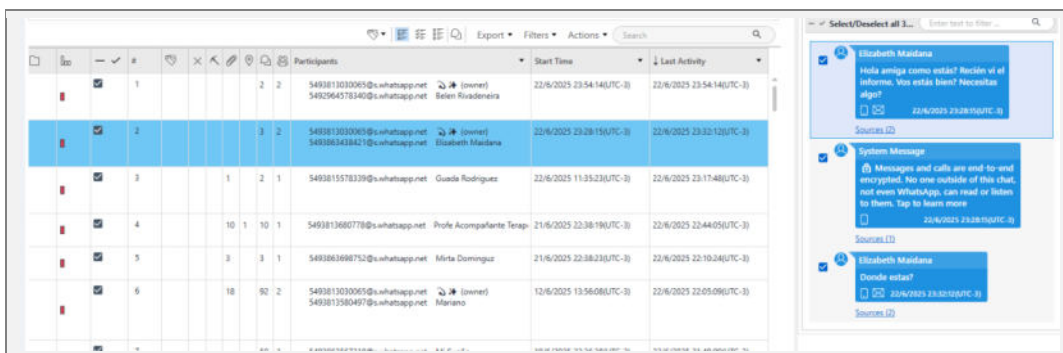


Figura 12. Se observa captura de chat con el contacto "Elizabeth Maidana".

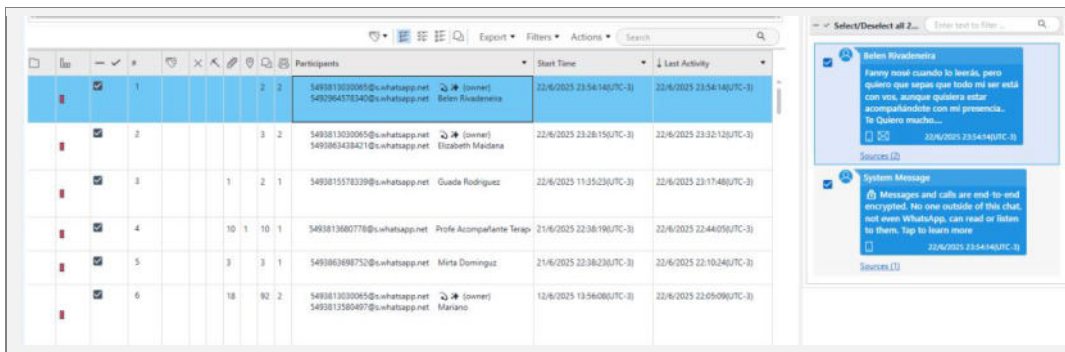


Figura 13. Se observa captura de chat con el contacto “Belen Rivadeneira”.

_No se observaron otras conversaciones y/o intercambio de mensajes con contenido relacionado o relevante para la IPP del rubro, dentro del marco temporal pertinente, entre los registros adquiridos y analizados del dispositivo Apple iPhone 12, IMEI 351156780488644 propiedad de Fanny Heredia.

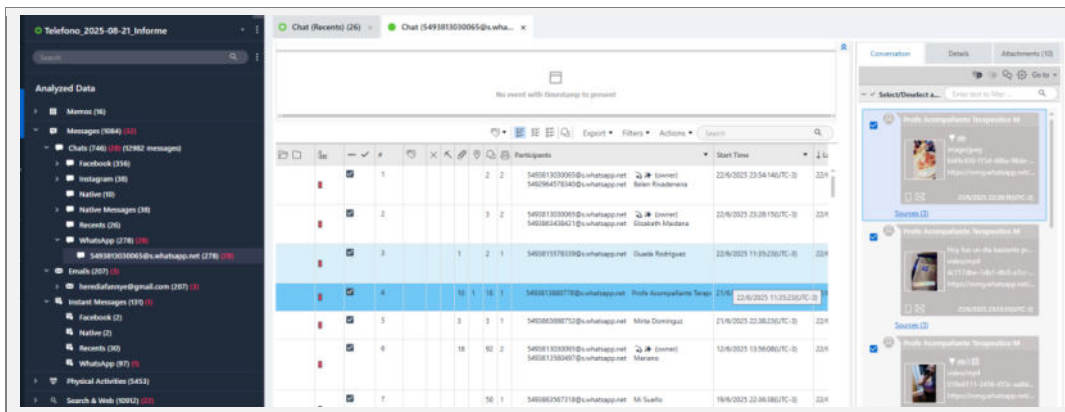


Figura 14. Visualización de panel desplegado de datos categorizados por Cellebrite Reader en la sección de mensajería y conversaciones, observándose todas las plataformas en las que el dispositivo analizado registra mensajes y cantidad de los mismos en su totalidad.

_No se observaron otros tipos de contenidos (archivos multimedia generados y/o compartidos, búsquedas y/o visitas web, anotaciones o grabaciones de la fecha del hecho, etc.) relacionados o relevantes para la IPP del rubro, dentro del marco temporal pertinente, entre los registros adquiridos y analizados del dispositivo mencionado.

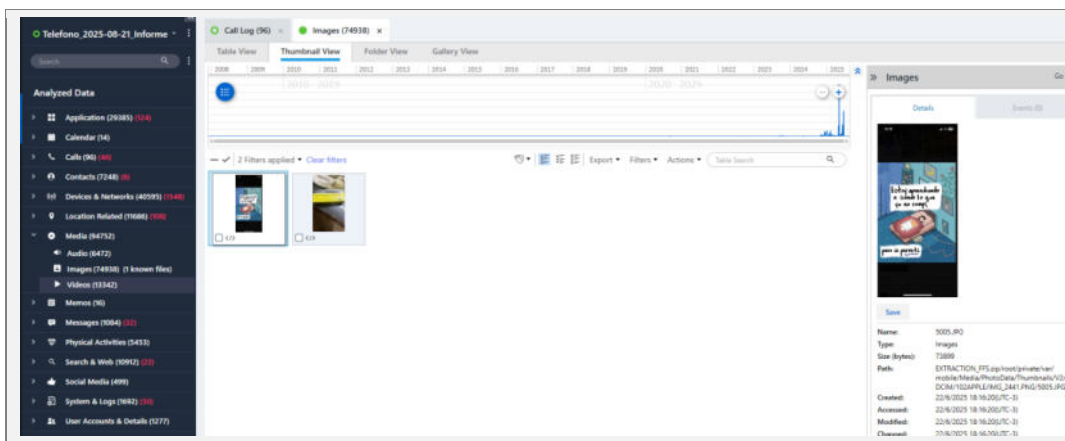


Figura 15. Visualización de panel desplegado de datos categorizados por Cellebrite Reader, observándose todas las categorías o artefactos oportunamente adquiridos del dispositivo analizado en su totalidad

_Independientemente de las observaciones previamente listadas en el presente, en este punto se procede a generar un reporte de nombre “Elemento_2_Registros_Llamadas” el cual se adjunta al presente informe de forma anexa, conteniendo lista de registros de llamadas telefónicas realizadas y recibidas de fecha 22/06/2025 a partir de horas 22:05:09 – dado que la inmediatamente anterior data de horas 13:23 – , a los fines que hubiere lugar, dejando a criterio de la U.F. su valoración en la presente I.P.P.

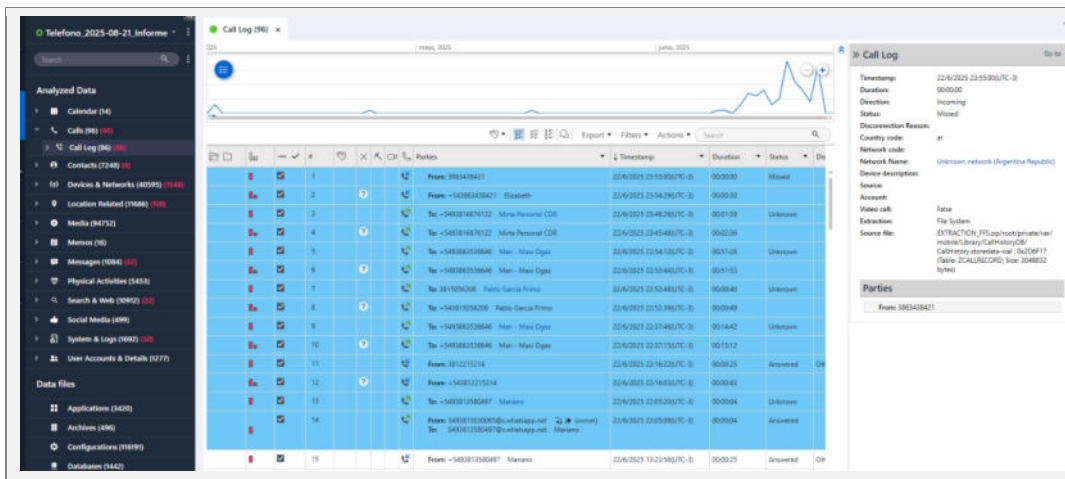


Figura 16. Visualización de panel de registros de llamadas telefónicas del dispositivo analizado.

Salto de página

Presentación

Evidencia digital y anexos

Procedemos a realizar el cálculo del valor hash² de la evidencia digital recolectada para validar su integridad, registrando a continuación los resultados obtenidos. Se trata de una fuente de datos complementaria y necesaria de cada informe, donde se detalla técnicamente el contenido del cual se hace referencia, ayudando en su trazabilidad y comprensión.

Tabla 7. Registro de los valores hash (SHA-256) y tamaño en bytes obtenidos.

Nombre del archivo	Tamaño (bytes)	Hash SHA-256
_Anexos.rar	2.596.402	3c633f775f05ce0a31cfda827326490 824d6edad0d923f08806a3be27e87 b31a

Su preservación en los servidores de esta área será por un lapso máximo de 6 meses a partir de la fecha de turno asignada, durante el cual se procurará mantener su integridad en condiciones óptimas en el RAID de esta área, lo que ofrecerá una tolerancia a los fallos y permitirán su preservación.

Conclusiones

Se ha trabajado con los elementos de prueba indicados por la Unidad Fiscal tal cual fueron referenciados previamente. Al final de cada punto hemos presentado las conclusiones halladas, plasmando a continuación cada uno de estos en forma ordenada.

Resultados del proceso de análisis

Elemento n. 1 (Teléfono iPhone 16 Pro)

Punto de análisis n. 01

Inicialmente identificamos las propiedades del dispositivo cuyos datos e información se analizan en el presente apartado, verificándose que el mismo se trata de un teléfono celular Apple iPhone 16 Pro, IMEI 355983883312801 asociado al número de línea telefónica +5493813028787 y a la cuenta de correo electrónico sofriarivadeneira2826@gmail.com, registrando además cuentas de usuario de distintas plataformas a nombre de Sofía Rivadeneira.

Seguidamente se procede a efectuar una lectura y análisis exhaustivos sobre las conversaciones registradas en el dispositivo en distintas plataformas utilizadas, como así también sobre otras categorías de datos adquiridos dentro del marco temporal expresamente indicado por la U.F. interviniente, a los fines exclusivos de responder al punto de análisis solicitado, obteniendo los siguientes resultados:

_Entre las conversaciones registradas en el dispositivo analizado se observa un chat, dentro de la plataforma de mensajería Whatsapp, habido entre la cuenta propietaria y un contacto agendado con el nombre "Cami" (5492665014232@s.whatsapp.net) conteniendo mensajes intercambiados en fecha 22/06/2025 a horas 23:01 (UTC-3) aproximadamente, en los que la usuaria del dispositivo analizado le cuenta a la interlocutora que han chocado y falleció una chica, expresando así mismo que quien estaba manejando era su madre. A continuación, se genera un reporte de nombre "Elemento_1_Chat_con_Cami_Whatsapp" el cual se adjunta al presente informe de forma anexa, conteniendo la conversación referida, a los fines pertinentes.

_Entre las conversaciones registradas en el dispositivo analizado se observa otro chat, dentro de la plataforma de mensajería Whatsapp, habido entre la cuenta propietaria y un contacto agendado con el nombre "Amor" (5493492641525@s.whatsapp.net) conteniendo mensajes intercambiados en fecha 22/06/2025 a partir de horas 21:35 (UTC-3) aproximadamente, en los que la usuaria del dispositivo

² Un valor hash es un valor que representa grandes cantidades de datos como valores alfanuméricos. Se utilizan para comprobar la integridad de los datos desde su origen hasta su destino.

analizado le cuenta a su interlocutor, quien aparentemente se trataría de su pareja, primeramente que saldría con su madre en la camioneta; luego a horas **22:14** se observa que la propietaria del dispositivo habría llamado – dentro de la plataforma Whatsapp - a su interlocutor, y luego de unos minutos le cuenta por mensaje que chocaron y mataron, seguido de otros mensajes intercambiados entre ambas partes relacionados al acontecimiento investigado. A continuación, se genera un reporte de nombre “Elemento_1_Chat_con_Amor_Whatsapp” el cual se adjunta al presente informe de forma anexa, conteniendo la conversación referida, a los fines pertinentes.

_No se observaron otras conversaciones y/o intercambio de mensajes con contenido relacionado o relevante para la IPP del rubro, dentro del marco temporal pertinente, entre los registros adquiridos y analizados del dispositivo iPhone 16 Pro, IMEI 355983883312801 propiedad de Sofía Rivadeneira.

_No se observaron otros tipos de contenidos (archivos multimedia generados y/o compartidos, búsquedas y/o visitas web, anotaciones o grabaciones de la fecha del hecho, etc.) relacionados o relevantes para la IPP del rubro, dentro del marco temporal pertinente, entre los registros adquiridos y analizados del dispositivo mencionado.

_Independientemente de las observaciones previamente listadas en el presente, en este punto se procede a generar un reporte de nombre “Elemento_1_Registros_Llamadas” el cual se adjunta al presente informe de forma anexa, conteniendo lista de registros de llamadas telefónicas realizadas y recibidas de fecha 22/06/2025 a partir de horas 21:26, a los fines que hubiere lugar, dejando a criterio de la U.F. su valoración en la presente I.P.P.

Elemento n. 2 (Teléfono iPhone 12)

Punto de análisis n. 01

Inicialmente identificamos las propiedades del dispositivo cuyos datos e información se analizan en el presente apartado, verificándose que el mismo se trata de un teléfono celular Apple iPhone 12, IMEI 351156780488644 asociado al número de línea telefónica +5493813030065 y a la cuenta de correo electrónico herediafanny@gmail.com, registrando además cuentas de usuario de distintas plataformas a nombre de Fanny Heredia.

Seguidamente se procede a efectuar una lectura y análisis exhaustivos sobre las conversaciones registradas en el dispositivo en distintas plataformas utilizadas, como así también sobre otras categorías de datos adquiridos dentro del marco temporal expresamente indicado por la U.F. interviniente, a los fines exclusivos de responder al punto de análisis solicitado, obteniendo los siguientes resultados:

__Entre las conversaciones registradas en el dispositivo analizado se observa un chat, dentro de la plataforma de mensajería Whatsapp, habido entre la cuenta propietaria y un contacto agendado con el nombre “Elizabeth Maidana” (5493863438421@s.whatsapp.net) conteniendo mensajes de la interlocutora de fecha 22/06/2025 a partir de horas 23:28 (UTC-3) aproximadamente, en los que esta última envía un mensaje diciendo que recién vio el informe, que si estaba bien y si necesitaba algo. Dicho chat **no contiene mensajes enviados y/ respondidos por la propietaria del dispositivo**. De igual modo, se observa otro chat con un contacto agendado como “Belen Rivadaneira” (5492964578340@s.whatsapp.net) en los que ésta le envía un mensaje diciéndole “Fanny no sé cuándo lo leerás, pero quiero que sepas que todo mi ser está con vos, aunque quisiera estar acompañándote con mi presencia... Te quiero mucho”. Dicho registro tampoco contiene mensajes respondidos por la usuaria del dispositivo. Se adjuntan capturas de los chats referidos.

_No se observaron otras conversaciones y/o intercambio de mensajes con contenido relacionado o relevante para la IPP del rubro, dentro del marco temporal pertinente, entre los registros adquiridos y analizados del dispositivo Apple iPhone 12, IMEI 351156780488644 propiedad de Fanny Heredia.

_No se observaron otros tipos de contenidos (archivos multimedia generados y/o compartidos, búsquedas y/o visitas web, anotaciones o grabaciones de la fecha del hecho, etc.) relacionados o relevantes para la IPP del rubro, dentro del marco temporal pertinente, entre los registros adquiridos y analizados del dispositivo mencionado.

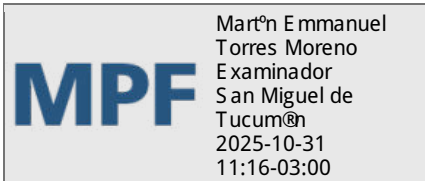
_Independientemente de las observaciones previamente listadas en el presente, en este punto se procede a generar un reporte de nombre “Elemento_2_Registros_Llamadas” el cual se adjunta al presente informe de forma anexa, conteniendo lista de registros de llamadas telefónicas realizadas y recibidas de fecha 22/06/2025 a partir de horas 22:05:09 – dado que la inmediatamente anterior data de horas 13:23 - , a los fines que hubiere lugar, dejando a criterio de la U.F. su valoración en la presente I.P.P.

Recomendaciones

Sugerimos una vez entregado el presente informe, en caso de corresponder, tenga acceso a la evidencia digital recolectada y los anexos generados, y que a su vez esta sea ofrecida en juicio.

Cierre

El día **31 de octubre de 2025 siendo horas 11:15 a. m.** se da por finalizado el presente informe, firmando para constancia el especialista Martín Emmanuel Torres Moreno quien da fe de haber cumplido con las leyes y regulaciones aplicables a nuestra jurisdicción, respetando la privacidad y los derechos de las personas involucradas. Luego de su revisión, el **Lic. Edgar J. Aranda** firma para constancia dando fe de que el mismo presenta una transparencia metodológica, una correcta gestión de las muestras y evidencia, cumpliendo con los principios básicos de relevancia, suficiencia, validez legal y confiabilidad.



Martín Emmanuel Torres Moreno
Área de informática Forense
DIC – ECIF – MPF TUCUMAN



Lic. Edgar J. Aranda
Área de Informática Forense
DIC – ECIF – MPF TUCUMAN

Salto de página

Tipo: FORM-ECIF-INF - ANALISIS DE EVIDENCIA DIGITAL

Persona firma: ZURITA CARLOS ARIEL

Fecha: 2025-09-01 00:00:00.0

Confecciona: MOZZONI CAMILA

FORMULARIO DE SOLICITUD DE SERVICIO INFORMATICA FORENSE

ANALISIS DE EVIDENCIA DIGITAL

INFORMACION GENERAL

Unidad Fiscal

Número de legajo

Vencimiento PP Vencimiento IPP

Urgencia

INFORMACION DE SOLICITUD

Hipotesis del caso

Puntos de pericia (Detallar)

PRUEBA/EVIDENCIA

Dispositivos

Numero de gestion SIAL en el que se realizo la extracción

Observaciones (Detallar dispositivos a analizar)

U. F. INVESTIGACION Y ENJUICIAMIENTO ESPECIALIZADA EN
DELITOS CONTRA LA PROPIEDAD Y CONTRA LA INTEGRIDAD
FISICA CENTRO JUDICIAL MONTEROS

Pericia Accidentológica: 64/25

Causa: M-004323/25. HEREDIA FANNY ELISA, RIVADENEIRA SOFIA BELEN S/ HOMICIDIO CULPOSO. ART 84 P1. VICTIMA. SOREGAROLI JULIANA DEL PILAR.

Lic. PEREZ CARLOS ALBERTO, designado en autos, presenta el siguiente informe accidentológico.

I.- OBJETOS DE PERICIA

- ✓ Lugar del siniestro.
- ✓ Sentido de circulación.
- ✓ Vehículos intervinientes.
- ✓ Velocidad máxima permitida en la zona.
- ✓ Punto de Impacto.
- ✓ Dinámica del siniestro.
- ✓ Velocidad de los vehículos intervinientes.
- ✓ Causas por las cuales se produjo el siniestro y en base a lo remitido el perito determine la responsabilidad en el evento.

II.- ELEMENTOS OFRECIDOS

Para el presente estudio pericial fue ofrecido la Causa: **Causa:** M-004323/25. HEREDIA FANNY ELISA, RIVADENEIRA SOBIA BELEN S/ HOMICIDIO CULPOSO. ART 84 P1. VICTIMA. SOREGAROLI JULIANA DEL PILAR., de donde se compulsan los siguientes documentales:

- ✓ Acta de Intervención e Inspección Ocular y Secuestro.
- ✓ Informe Fotográfico del Lugar del hecho
- ✓ Informe Planimétrico del Lugar del Hecho.
- ✓ Reconocimiento Médico Legal de SOREGALERI JULIANA DEL PILAR.
- ✓ Informe Químico de dosaje alcohólico correspondiente SOREGALERI JULIANA DEL PILAR (cadáver) Si contiene alcohol en sangre 0,55 g/l.
- ✓ Examen Médico Legal de HEREDIA FANNY ELISA
- ✓ Examen Médico Legal de RIVADENEIRA SOBRIA BELEN.
- ✓ Examen Médico Legal de LOLLI LUCAS DAVID.
- ✓ Informe Químico de dosaje alcohólico correspondiente a HEREDIA FANNY ELISA. No contiene alcohol en sangre.
- ✓ Informe Químico de dosaje alcohólico correspondiente a RIVADENEIRA SOFIA BELEN. No contiene alcohol en sangre.
- ✓ Informe Químico de dosaje alcohólico correspondiente a LOLLI LUCAS DAVID. No contiene alcohol en sangre.
- ✓ Informe Toxicológico de HEREDIA FANNY ELISA. No se detectaron metabolitos de sustancias analizadas en orina.
- ✓ Informe Toxicológico de RIVADENEIRA SOFIA BELEN. No se detectaron metabolitos de sustancias analizadas en orina.

- ✓ Informe Técnico Físico Mecánico de Camioneta Toyota Hilux, dominio IOC368.
- ✓ Informe Técnico Físico Mecánico de Motocicleta Honda Biz 110cc, dominio AO18VXQ.

III.- OPERACIONES REALIZADAS

Se procedió a la compulsa y análisis de las documentales obrantes del presente legajo de donde se obtuvieron datos técnicos necesarios para dar respuesta a la requisitoria judicial.

Fecha del hecho: 22/06/2025, horas 22:00 aproximadamente

Lugar del hecho: Ruta Provincial 325 intersección con calle Santiago del Estero, Jurisdicción de Comisaria de Monteros.

Vehículos protagonistas:

- ✓ Camioneta Toyota Hilux, dominio IOC368.
- ✓ Motocicleta Honda Biz 110cc, dominio AO18VXQ.

Topología del Accidente: El presente hecho es encuadrado en la tipología del evento Accidentológico: Colisión lateral (envenida)

Vía y Medio Ambiente: El lugar de los hechos se encuentra ubicado sobre tramo recto de Ruta Provincial 325 intersección con calle Santiago del Estero acceso al Barrio Mutual, Jurisdicción de Comisaria de Monteros.

La calzada: se encuentra asfaltada en buen estado de conservación y transitabilidad.

Dimensiones: 7 metros de ancho. Dimensiones del cada carril: 3,5 metros de ancho.

Banquinas: Ambas banquetas compactadas con áridos en regular estado de conservación. Dimensiones: 3 metros de ancho para cada una aproximadamente.

Demarcación: La calzada se encuentra demarcada con líneas blancas continuas hacia los bordes y doble línea amarilla continua hacia el centro. Con discontinuidad en la encrucijada.

Las condiciones climáticas: eran buenas, no se registraron ningún tipo de elemento en la atmosfera que pudieran interferir la conducción.

Visibilidad: Reducida por el horario. Iluminación Artificial con columnas de alumbrado público.

Señales de Tránsito: Señal de Tránsito Horizontal representada por doble líneas amarillas ubicadas en el centro de la calzada. Las cuales pierden continuidad por la presencia de la encrucijada de ingreso al barrio, pero su presencia indica imposibilidad de sobrepaso en ambos sentidos de circulación.

RESPONDO PUNTOS DE PERICIA

En base al análisis de los elementos materia de pruebas representadas por las evidencias físicas documentadas en el Lugar del Hecho, efracciones, manchas oscuras, efracciones, huellas de frenado, restos de carrocería, de material plásticos, acrílicos, material vítreo, posición final del cuerpo sin vida, posición final de los rodados y las deformaciones producto de la colisión de los rodados, es posible

teorizar sobre las causales posibles que coadyuvaron a la producción del evento accidentológico en estudio, considerando los siguientes puntos:

**RESPONDO PUNTO DE PERICIA PROPUESTOS POR U.F.
INTERVINIENTE.**

1).- DETERMINAR LUGAR DEL SINIESTRO.

El lugar del hecho se encuentra ubicado en Ruta Provincial 325 intersección con calle Santiago del Estero, Jurisdicción de Comisaria de Monteros.

2).- DETERMINAR SENTIDO DE CIRCULACION DE LOS RODADOS

La evidencia física representada por efracciones, huellas de frenado, la proyección, arrastre y posición del cuerpo de la víctima, los restos de carrocería, de acrílicos, los daños que presenta los rodados, parte frontal para la camioneta y lateral izquierdo para la motocicleta, indican que la camioneta circulaba de ESTE a OESTE por ruta 325 la que al realizar maniobra de giro hacia su izquierda, es decir al SUR para empalmar por calle Santiago del Estero que conduce al Barrio Mutal es cuando se produce la colisión. La Motocicleta circulaba de OESTE a ESTE por Ruta 325.

3).- TERMINAR VEHÍCULOS INTERVINIENTES.

Los vehículos intervinientes en el presente siniestro son Camioneta Toyota Hilux, dominio IOC368 y la Motocicleta Honda Biz 110cc, dominio AO18VXQ.

4).- DETERMINAR VELOCIDAD MAXIMA PERMITIDA EN LA ZONA

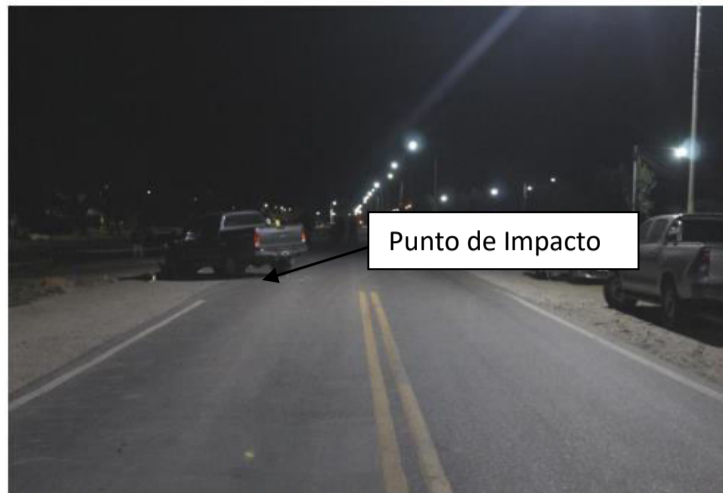El lugar del hecho se encuentra ubicado sobre tramo recto de Ruta Provincial 325, e intersección con calle Santiago del Estero, acceso al Barrio Mutual, Jurisdicción de Comisaria de Monteros. Es decir, el lugar del hecho se ubica en zona urbana, por lo tanto, la velocidad máxima permitida en la zona es de 60 km/hs. Ley Nacional de Transito 24449.-

5).- DETERMINAR PUNTO DE IMPACTO.

Marco Teórico

Lugar Punto de Impacto: Es el lugar geográfico dentro de la vía de circulación donde los vehículos protagonistas toman el primer contacto entre sí; casi siempre en el lugar y zonas aledañas quedan restos de carrocería, efracciones, manchas de fluidos, huellas de frenado etc.

La ubicación y proyección de las efracciones, de las manchas oscuras, los restos de carrocería y posición final de los rodados, indican que el punto de impacto se encuentra ubicado sobre Carril SUR de Ruta Provincial 325 altura intersección con calle Santiago del Estero, acceso al Barrio Mutual de la ciudad de Monteros. Ver fotografía 01 del Informe Fotográfico y Planimetría del Lugar del Hecho.



FOTOGRAFIA N°01: Panorámica Tomada del ángulo Este a Oeste, en un tramo de la Ruta N°325 e intersección Calle Santiago Del Estero, se observa el lugar donde habría ocurrido un hecho, jurisdicción Cria. Monteros.-

6).- DETERMINAR DINAMICA DEL SINIESTRO.

Marco Teórico:

En la reconstrucción de un accidente buscamos encontrar, en su entorno témporo-espacial, cuál fue el comportamiento de los protagonistas: posiciones, direcciones, orientaciones, velocidades, aceleraciones, maniobras evasivas y las consecuencias; en instantes previos, durante y posteriores al accidente.

La mecánica del accidente consiste en el planteamiento, de la o las posibles formas en que pudo haber acaecido un accidente, mediante el estudio y análisis de los datos que del mismo se dispongan (evidencias).

En base a las evidencias demarcadas se establece en forma hipotética comprobable la siguiente dinámica de colisión: En los momentos previos a la colisión la Camioneta Toyota Hilux, dominio IOC368, circulaba de ESTE a OESTE por carril NORTE de Ruta Provincial 325, al llegar a la intersección con calle Santiago del Estero que conduce al Barrio Mutual de la ciudad de Monteros, impacta con parte frontal (donde se producen los daños que se observan en fotografía 11 del Informe Fotográfico del Lugar del Hecho) ver fotografía 11.



FOTOGRAFIA N°16: En aproximación se observa el estado frontal de la camioneta, y Dominio: IOC 368.-

///////, en parte frontal y lateral izquierdo de la Motocicleta Honda Biz 110cc, dominio AO18VXQ (donde se producen los daños que se observan en fotografía 37). Ver fotografía 37. //////////////////////////////////



FOTOGRAFIA N°37: En aproximación se observa el estado del lateral derecho.-

///////. Como consecuencia del impacto, la motocicleta es impulsada contra la banquina SUR donde se arrastra hasta alcanzar su estado de reposo apoyada en lateral izquierdo y con parte frontal orientado al OESTE; mientras tanto, el cuerpo de la víctima sale impulsado hacia adelante, es decir al ESTE, donde alcanza su estado de reposo en posición de cubito ventral y con cabeza hacia el ESTE sobre el borde de la banquina SUR. Ver planimetría del lugar del hecho.

7).- DETERMINAR VELOCIDAD DE LOS VEHICULOS INTERVINIENTES.

Se logra observar un importante intercambio energético entre los rodados, produciéndose fricciones y disipación de trabajo por otros efectos físicos, los cuales no son posibles de cuantificar por no contar con los medios necesarios que permitan determinar las fuerzas intervinientes en el mencionado proceso.

Es por ello que de los elementos relevados en el Lugar de los Hechos, resultan insuficientes para llevar a cabo un cálculo de velocidad de los vehículos involucrados considerando que para ello existen otras variables a determinar, cuyos valores no están al alcance de esta instrucción técnica.

8).- DETERMINAR CAUSAS POR LAS CUALES SE PRODUJO EL SINIESTRO Y EN BASE A LO REMITIDO EL PERITO DETERMINE RESPONSABILIDAD EN EL EVENTO...

En el campo de la investigación vial se define como causa de un siniestro vial a “cualquier circunstancia, comportamiento, acción o condición riesgosa, sin la cual el hecho no se habría producido”, se tiene que ella involucra establecer la adecuada relación entre el evento y el fundamento que lo originó. No obstante en un siniestro vial pueden presentarse múltiples causas, con diferentes grados de incidencia, por lo que se debe despejar el entorno permitiendo conocer la Causa Basal, que se define como “la causa necesaria y suficiente para que el accidente se produzca”.

Para poder aplicar el proceso de “supresión hipotética”, el cual consiste en analizar una a una las causas, independientemente y retirándola del accidente, hasta clarificar cuál de ellas, al suprimirla, el accidente no se produce.

Teniendo en cuenta lo preceptuado y considerando la dinámica de colisión establecida y las reglas en materia de seguridad vial que dicta la Ley Nacional de Tránsito 24449 determino:

Causa Basal: “El conductor de la Camioneta Toyota Hilux, dominio IOC368, invadió Carril contrario por donde circulaba la Motocicleta Honda Biz 110cc, dominio AO18VXQ.”

Ley Nacional de Tránsito 24449. Art. 39. Condiciones para conducir. Los conductores deben... Inc. b. “En la vía pública circular con cuidado y prevención, conservando en todo momento el dominio efectivo vehicular o animal, teniendo en cuenta los riesgos propios de la circulación y demás circunstancias del tránsito. Cualquier maniobra deben advertirla previamente y realizar con precaución, sin crear riesgo ni afectar la fluidez del tránsito. *Utilizar únicamente la calzada, sobre la derecha y en sentido señalado, respetando las vías o carriles exclusivos y los horarios de tránsito establecidos*”. –

Causa Secundaria: “El conductor de la Motocicleta Honda Biz 110cc, dominio AO18VXQ, circulaba bajo los efectos de intoxicación alcohólica 0,55 gr/l.

Ley Nacional de Tránsito 24449. - ARTICULO 48. - PROHIBICIONES. Está prohibido en la vía pública: a) Queda prohibido conducir con impedimentos físicos o psíquicos, sin la licencia especial correspondiente, habiendo consumido estupefacientes o medicamentos que disminuyan la aptitud para conducir. **Asimismo, queda prohibido conducir cualquier tipo de vehículos con una alcoholemia superior a cero (0) miligramos por litro de sangre.** La autoridad competente realizará el respectivo control mediante el método adecuado aprobado a tal fin por el organismo sanitario. (Inciso sustituido por art. 1° de la Ley N° 27.714 B.O. 3/5/2023.)

8.- EVITABILIDAD.

Considerando la Mecánica del siniestro la colisión era evitable. Las posibilidades se acrecientan para el conductor de la Camioneta Toyota Hilux, dominio IOC368, puesto que, si este conductor no hubiera invadido carril contrario, este hecho no se hubiera producido.

ES MI INFORME

Ciudad de Monteros, 8 de agosto de 2025.



CARLOS ALBERTO PEREZ
SUBCOMISARIO
LIC. CRIMINALISTICA (UNLaR)
POLICIA DE TUCUMÁN

MINISTERIO PUBLICO FISCAL
UNIDAD FISCAL DE INVESTIGACION Y ENJUICIAMIENTO
EN DELITOS CONTRA LA PROPIEDAD
CENTRO JUDICIAL MONTEROS

ROL DE QUERELLANTE
ACTOR CIVIL

LEGAJO: M- 004323/2025 "HEREDIA FANNY ELISA, RIVADENEIRA SOFIA BELEN S/ HOMICIDIO CULPOSO - ART. 84 PÁR. 1 VICT: SOREGAROLI JULIANA DEL PILAR"

MONTEROS, 23 de Julio de 2025.-

Proveyendo la presentación de fecha 22/07/2025, solicitando el rol de querellante y de actor civil estando debidamente cumplimentados los supuestos del Arts. 11, 20, 21, 87, 88, 89 y 94 cc. de C.P.P.T téngase a la **Sra. Lolli Cinthia Macarena, DNI 43.502.763** en el rol de **QUERELLANTE y ACTOR CIVIL**, en representación de su hermano **Lolli Lucas David**, en contra de **Heredia Fanny Elisa, DNI N° 27.298.630**, en la presente causa caratulada **"HEREDIA FANNY ELISA, RIVADENEIRA SOFIA BELEN S/ HOMICIDIO CULPOSO - ART. 84 PÁR. 1 VICT: SOREGAROLI JULIANA DEL PILAR"**, hecho ocurrido en fecha 22/06/25 en jurisdicción Cría Monteros, con patrocinio letrado del **Dr. Cristian Iván Fernández, M.P 798 (CAS)**. Notifíquese.-

LARRY Cesar
Augusto

Firmado digitalmente
por **LARRY Cesar Augusto**
Fecha: 2025.07.23
08:29:58 -03'00'

MINISTERIO PUBLICO FISCAL
UNIDAD FISCAL DE INVESTIGACION Y ENJUICIAMIENTO
EN DELITOS CONTRA LA PROPIEDAD
CENTRO JUDICIAL MONTEROS

ROL DE QUERELLANTE

LEGAJO: M- 004323/2025 “HEREDIA FANNY ELISA, RIVADENEIRA SOFIA BELEN S/ HOMICIDIO CULPOSO - ART. 84 PÁR. 1 VICT: SOREGAROLI JULIANA DEL PILAR”

MONTEROS, 22 de Julio de 2025.-

Proveyendo la presentación de fecha 02/07/2025, solicitando el rol de querellante, estando debidamente cumplimentados los supuestos del Arts. 11, 20, 21, 87, 88, 89 y cc. de C.P.P téngase a la **Sra. María Pamela Soregaroli, madre de Soregaroli Juliana del Pilar**, en el rol de **QUERELLANTE PARTICULAR** en contra de **Heredia Fanny Elisa, DNI N° 27.298.630** y **Rivadeneira Sofía Belén, DNI N° 46.554.513**, en la presente causa caratulada **“HEREDIA FANNY ELISA, RIVADENEIRA SOFIA BELEN S/ HOMICIDIO CULPOSO - ART. 84 PÁR. 1 VICT: SOREGAROLI JULIANA DEL PILAR”**, con patrocinio letrado del **Dr. Palacio Celso Romulo, MP 1393 CAS.** Notifíquese.-

LARRY Cesar
Augusto

Firmado digitalmente por
LARRY Cesar Augusto
Fecha: 2025.07.22 09:59:31
-03'00'



ACTA

----- En la Comisaría de Monteros, Provincia de Tucumán, a los dos días del mes de Junio del año dos mil veinticinco siendo horas diez con treinta minutos, quien suscribe, Comisario Principal GUNTER JUAN del Departamento General de Policía, con funciones de Jefe de esta Dependencia, a los fines y efectos legales labra la presente, secundado en este acto por la cabo Álvarez Elizabeth, para dejar documentado lo siguiente: Que conforme a lo ordenado por las actuaciones Causa: LEGAJO: M-004323/2025- "HEREDIA FANNY ELISA, RIVADENEIRA SOFIA BELEN S/ HOMICIDIO CULPOSO - ART. 84 PÁR. 1 VICT: SOREGAROLI JULIANA DEL PILAR". En atención al escrito presentado en fecha 29/06/2025. Se hace la entrega al ciudadano RIVADENEIRA ARIEL EMILIO, DNI 27.298.853, edad 46 años, teléfono 3812215214 profesión comerciante de LA CAMIONETA MARCA TOYOTA, MODELO :HILUX 4X2 CABINA DOBLE SRV 3.0 TDI C/CUERO DOMINIO IOC368 MOTOR:1KD-7917153 CHASIS:8AJEZ39G1A2524128 con su respectiva llave, elementos resguardados en Protocolo de Identificación de Evidencias y Cadena de Custodia N° 027963, los que se encuentran en calidad de secuestro en la comisaria de Monteros. Dicha entrega se hizo en las mismas condiciones que detentaba al momento del hecho.

x

x Ariel Rivadeneira

x 27298853



GUNTER JUAN ANTONIO
CRIO PRAL C/113
P. DE TUCUMÁN



HISTORIA CLINICA

Apellido: LOLLI DNI 47500788
 Nombre: LUCAS DAVID Fecha Nac.: 05/07/2006
 Domicilio: MONTEAGUDO N°:402 B°:AERO CLUB ESTE Teléfono:
 Edad: 18A H. C.: 20475007884
 Localidad: MONTEROS
 Obra Social: 126700 126700 - OBRA SOCIAL DEL PERSONAL DE LA ACTIVIDAD AZUCARERA TUCUMANA



27/06/2025 HOSPITAL ZENON SANTILLAN

Origen: INTERNACION Servicio: UNIDAD DE CUIDADOS CRITICOS I

Fecha: 27/06/2025 Horario: 13:24

PROFESIONAL MEDICO : JUANE FERNANDEZ, MARISOL(MP:10676)

Diagnóstico: POLITRAUMATISMO CON TRAUMATISMO ENCEFALOCRANEANO
(T07-Traumatismos múltiples, no especificados)

Otras Afecciones:

Evolución: Paciente de 18 años, que ingreso a UTI el 23/6 con diagnóstico de Politraumatismo con TEC con pérdida de conciencia + contusión pulmonar + fractura expuesta de fémur y fractura de tibia izquierda, lesión tipo scalp de muslo interno derecho, fractura de muñeca derecha, lesión en mentón, hematoma frontal con equimosis orbitaria, múltiples lesiones escoriativas.

Paciente ingresa por guardia del hospital de monteros el 22/6, traído por guardia de emergencias 107, por TEC y PLT, por accidente de tránsito (moto-camioneta de alto impacto, sin casco) con traumatismo facial y pérdida de conocimiento, Glasgow 8/15, que requirió de IOT/ARM, derivado al hospital Padilla donde se realiza TAC de cerebro evaluada por neurocirugía el 23/6 que informa: TAC de cerebro sin lesión ósea ni parenquimatosa de resolución neuroquirúrgica, TAC de columna cervical no evidencia lesión ósea aguda. Rx muestra fractura diafisaria de fémur, tibia y peroné izquierdo, fractura de muñeca, lesión scalp en miembro inferior derecho, es derivado al HCS para intervención quirúrgica, es evaluado por cirugía que indica sin resolución quirúrgica de urgencia, servicio de traumatología realiza toilette quirúrgica + sutura + reducción + tracción esquelética transcalcanea, quedando en Shock Room, donde se observa relleno capilar muy lento, ausencia de pulsos pedio, tibial posterior y popliteo, evaluado por cirugía vascular que solicita arteriografía, la cual se realiza evidenciando indemnidad de arteria femoral superficial, poplitea supra e infra patelar y de arterias tibiales anterior, posterior y Peronea, por debajo de la zona de fractura de fémur y tibia, con gran vaso espasmo en tercio distal y pie, continuando con requerimiento de soporte vasoactivo, ARM, ingresa a UTI.

Actualmente en mal estado general, critico, hemodinamicamente estable, sin requerimiento de soporte vasoactivo, ARM modo A/C por presión, bajo sedoanalgesia con Remifentanilo + Dexmedetomidina, con RASS -1, se realizó ventana de sedación con muy mal despertar, desaturacion, por lo que se realizó RX de tórax, que evidencia atelectasia en campo pulmonar derecho. Al examen físico presenta palidez generalizada, R1-R2 normofoneticos, silencios impresión libres, con hipoventilación bilateral a predominio de bases, se aspira por tubo orotraqueal escasa secreción mucosa, satura 94-95% con fio 0.70, abdomen blando depresible, no resistente, RHA + hipoactivos, con NET por SNG, presenta tracción esquelética en MMII izquierdo, se evidencia lesión de muslo derecha donde se encontraba fractura expuesta de fémur con vendaje limpio, fractura de tibia izquierda sin lesión de piel, herida tipo scalp de muslo interno derecho con suturas con salida de secreción serohematica escasa, con aumento de volumen por inflamación, con pulsos presentes, débiles, temperatura conservada, factura de muñeca derecha con valva de yeso, lesión en mentón con sutura, hematoma frontal con equimosis orbitaria, múltiples lesiones escoriativas en rodillas manos, codos, parpado superior derecho. Ritmo diurético conservado, con hematuria leve. Paciente crítico con pronóstico reservado. Se informa a los familiares.

- ATB: 24/6: Trimetoprima/sulfametoxazol + Clindamicina día 3.

- Cultivos: 24/6: salió hx2, uro (resultado negativo), retro, lesion de region nasal

-27/06: retrocultivo +, pendiente identificacion de germen.

-27/06: CVC YPD

-26/06: serologias virales negativas

-26/06: episodio febril 38°

- 26/6: se realizo interconsulta con neurología, que informa que en TAC cerebral previa se evidencia



HISTORIA CLINICA

Apellido: LOLLI DNI 47500788
 Nombre: LUCAS DAVID Fecha Nac.: 05/07/2006
 Domicilio: MONTEAGUDO N°:402 B°:AERO CLUB ESTE Teléfono:
 Edad: 18A H. C.: 20475007884
 Localidad: MONTEROS
 Obra Social: 126700 126700 - OBRA SOCIAL DEL PERSONAL DE LA ACTIVIDAD AZUCARERA TUCUMANA



edema cerebral, y en la ultima disminucion del edema cerebral, con pequenas imagenes hipodensas.

Indica conducta expectante, y control clinico evolutivo.

- 25/6: se realizo TAC de cerebro, columna cervical, torax, abdomen y pelvis, con informe de especialista PDTE.

- 25/6: se transfundio 2 UGRS.

- 24/6: Se realizo ecodoppler arterial de MMII: flujo conservado en ambos MMII.

- 24/6: Valorado por servicio de Traumatologia, que indican conducta expectante.

- 23/6 Arteriografia de MII: ARTERIA ILIACA PRIMITIVA E INTERNA: Permeables y sin lesiones

angiograficas significativas. ARTERIA ILIACA EXTERNA: Permeable, sin lesiones angiograficas

significativas, con vasoespasmo. ARTERIA FEMORAL COMUN: Permeable, con vasoespasmo. ARTERIA FEMORAL

SUPERFICIAL, PROFUNDA, POPLITEA, TIBIAL ANTERIOR, TRONCO TIBIOPERONEO, PERONEA Y TIBIAL POSTERIOR:

Permeables. Sin lesiones angiograficas significativas. Con vasoespasmo. CONCLUSION: Arterias sin

lesiones angiograficas significativas, con vasoespasmo en contexto de politraumatismo grave con

requerimiento de drogas vasoactivas y fractura expuesta de femur, tibia y perone.

- 23/6: TAC de cerebro, impresiona edema cerebral, Torax con contusion pulmonar bilateral, abdomen s/p. Pendiente informe.

- 23/6: Rx: fractura diafisis de femur, tibia y perone izquierdo, fractura de radio distal derecho

Origen: INTERNACION Servicio: UNIDAD DE CUIDADOS CRITICOS I

Fecha: 27/06/2025 Horario: 12:57

PROFESIONAL LIC. EN NUTRICION : NAVARRO, PAOLA GISELLE(MP:1111)

Diagnostico: POLITRAUMATISMO CON TRAUMATISMO ENCEFALOCRANEANO
(T07-Traumatismos multiples, no especificados)

Otras Afecciones:

Evolucion: MOTIVO DE CONSULTA: adecuacion tratamiento nutricional |

DIAGNOSTICO: Traumatismos multiples, no especificados |

DETALLE: x sng: supportan 63 ml/hora |

Origen: INTERCONSULTA Servicio: KINESIOLOGIA

Fecha: 27/06/2025 Horario: 11:55

Profesional: BORGNINO, NOELIA BELEN

Motivo de Consulta: IC

Diagnostico: R06.0 - DISNEA

Evolucion: CVA, ASPIRACION DE MODERADAS SECRECIONES, TERAPIA DE RE EXPANSION.

Practica: KTR KTM

Origen: INTERNACION Servicio: UNIDAD DE CUIDADOS CRITICOS I

Fecha: 27/06/2025 Horario: 11:54

PROFESIONAL MEDICO : JUANE FERNANDEZ, MARISOL(MP:10676)

Diagnostico: POLITRAUMATISMO CON TRAUMATISMO ENCEFALOCRANEANO
(T07-Traumatismos multiples, no especificados)

Otras Afecciones:

Evolucion: Medicamento Nro.: 1 ALCOHOL CON CLORHEXIDINA 30 ML |

Origen: INTERNACION Servicio: UNIDAD DE CUIDADOS CRITICOS I

Fecha: 27/06/2025 Horario: 11:53

PROFESIONAL MEDICO : JUANE FERNANDEZ, MARISOL(MP:10676)

Diagnostico: POLITRAUMATISMO CON TRAUMATISMO ENCEFALOCRANEANO
(T07-Traumatismos multiples, no especificados)

Otras Afecciones:

Evolucion: Medicamento Nro.: 1 EPIVAC X1 | Medicamento Nro.: 2 SET DE VIA CENTRAL DOBLE LUMEN X1 | Medicamento

Nro.: 3 LIDOCAINA SIN EPINEFRINA |



HISTORIA CLINICA

Apellido: LOLLI DNI 47500788
 Nombre: LUCAS DAVID Fecha Nac.: 05/07/2006
 Domicilio: MONTEAGUDO N°:402 B°:AERO CLUB ESTE Teléfono:
 Edad: 18A H. C.: 20475007884
 Localidad: MONTEROS
 Obra Social: 126700 126700 - OBRA SOCIAL DEL PERSONAL DE LA ACTIVIDAD AZUCARERA TUCUMANA



Origen: INTERNACION Servicio: UNIDAD DE CUIDADOS CRITICOS I
 Fecha: 27/06/2025 Horario: 09:44
 PROFESIONAL MEDICO : RODRIGUEZ VILLARROEL, GIOVANA FATIMA(MP:9786)
 Diagnóstico: POLITRAUMATISMO CON TRAUMATISMO ENCEFALOCRANEANO
 (T07-Traumatismos múltiples, no especificados)

Otras Afecciones:

Evolución: Medicamento Nro.: 1 300ML SF +3 K+2 MG A 35 GOTAS X MIN |

Origen: INTERNACION/SIGNOS V
 Fecha: 27/06/2025 Horario: 09:00
 PROFESIONAL ENFERMERO : CHAVARRIA, ADRIANA GRACIELA(MP:3449)

Detalle:	TA Sistolica:	116.00	Peso:	-	Perim. Cefalico:	-	I.M.C.:	-
	TA Diastolica:	55.00	Talla:	-	Temp. Axilar:	36.90	Sat. Oxigeno:	99
	Frecuencia Cardiaca:	84	Frecuencia Resp.:	19	Temp. Rectal:	-	NIHS:	-
	Diuresis:	-	Drenaje:	-	Sonda:	-	Sonda Vesical:	-
	Ing. Via Oral:	-	Ing. Via Endov.:	-	Otros Ing:	-	Otros Egr:	-
	Fio2:	-	Agua Endogena:	-	Temp. Respiratoria:	-	Catarsis:	-
	Basales:	-	Temp. Respiratoria:	-	Hora:	-		
	Hemoglucolest:	-	Hora:	-	Hora Corrección:	-		
	Corrección [UI]:	-	Hora Corrección:	-	Adm. LECHE:	-	Cantidad:	-
	Dieta:	-	Adm. LECHE:	-			Flujo:	-
	Oxigeno:	-					Fecha:	-

Origen: INTERNACION/SIGNOS V
 Fecha: 27/06/2025 Horario: 07:00
 PROFESIONAL ENFERMERO : CHAVARRIA, ADRIANA GRACIELA(MP:3449)

Detalle:	TA Sistolica:	114.00	Peso:	-	Perim. Cefalico:	-	I.M.C.:	-
	TA Diastolica:	59.00	Talla:	-	Temp. Axilar:	36.80	Sat. Oxigeno:	88
	Frecuencia Cardiaca:	78	Frecuencia Resp.:	20	Temp. Rectal:	-	NIHS:	-
	Diuresis:	-	Drenaje:	-	Sonda:	-	Sonda Vesical:	-
	Ing. Via Oral:	-	Ing. Via Endov.:	-	Otros Ing:	-	Otros Egr:	-
	Fio2:	-	Agua Endogena:	-	Temp. Respiratoria:	-	Catarsis:	-
	Basales:	-	Temp. Respiratoria:	-	Hora:	-		
	Hemoglucolest:	-	Hora:	-	Hora Corrección:	-		
	Corrección [UI]:	-	Hora Corrección:	-	Adm. LECHE:	-	Cantidad:	-
	Dieta:	-	Adm. LECHE:	-			Flujo:	-
	Oxigeno:	-					Fecha:	-

Origen: INTERNACION Servicio: UNIDAD DE CUIDADOS CRITICOS I
 Fecha: 27/06/2025 Horario: 04:56
 PROFESIONAL ENFERMERO : REYES, LIDIA BEATRIZ(MP:5188)
 Diagnóstico: POLITRAUMATISMO CON TRAUMATISMO ENCEFALOCRANEANO
 (T07-Traumatismos múltiples, no especificados)

Otras Afecciones:

Tratamiento: Administración Med.:

PHP SFL A 21 GTS EV : 0Hs. | METOCLOPRAMIDIA 10 MG C/8 HRS EV : 0Hs. | BACTRIM 2 AMPOLLAS EN 100 CC
 DE SF CADA 8 HS EV (FI 24/06) INICIAR POSTERIOR A TOMA DE CULTIVOS : 0Hs. | MIDAZOLAM 1 AMP EV :
 0Hs. | 2Hs. | 4Hs. | HIGIENE BUCAL : 4Hs. |

Origen: INTERNACION/SIGNOS V
 Fecha: 27/06/2025 Horario: 04:00
 PROFESIONAL ENFERMERO : REYES, LIDIA BEATRIZ(MP:5188)



HISTORIA CLINICA

Apellido: LOLLI DNI 47500788
 Nombre: LUCAS DAVID Fecha Nac.: 05/07/2006
 Domicilio: MONTEAGUDO N°:402 B°:AERO CLUB ESTE Teléfono:
 Edad: 18A H. C.: 20475007884
 Localidad: MONTEROS
 Obra Social: 126700 126700 - OBRA SOCIAL DEL PERSONAL DE LA ACTIVIDAD AZUCARERA TUCUMANA



Detalle:	TA Sistolica: 136.00	Peso: -	Perim. Cefalico: -	I.M.C.: -
	TA Diastolica: 72.00	Talla: -	Temp. Axilar: 37.50	Sat. Oxigeno: 99
	Frecuencia Cardiaca: 105	Frecuencia Resp.: 20	Temp. Rectal: -	NIHS: -
	Diuresis: -	Drenaje: -	Sonda: -	Sonda Vesical: -
	Ing. Via Oral: -	Ing. Via Endov.: -		
	Fio2: 35	Agua Endogena: -	Otros Ing: -	Otros Egr: -
	Basales: -	Temp. Respiratoria: -		Catarsis: -
	Hemoglucotest: -	Hora: -		
	Corrección [U]: -	Hora Corrección: -		
	Dieta: -	Adm. LECHE: -	Cantidad: -	Fecha: -
	Oxigeno: -		Flujo: -	
Observaciones:	PCTE EN ARM EN MODO PCV CON FIO2 35%, CON ANALGOSEDACIÓN, FEBRIL SE REALIZA ANTIPIRETICO, NORMO-TENSO, NORMO-GLUCEMICO, CON DOBLE ESQUEMA DE ATB, DIURESIS +, CON TRACCION ESQUELETICA, PCTE CON SECRECIONES MUCOSAS, TTO REALIZADO.			

Origen: INTERNACION Servicio: UNIDAD DE CUIDADOS CRITICOS I

Fecha: 27/06/2025 Horario: 03:15

PROFESIONAL MEDICO : SOTELO, MARIA DE LOS ANGELES(MP:8517)

Diagnóstico: POLITRAUMATISMO CON TRAUMATISMO ENCEFALOCRANEANO
(T07-Traumatismos múltiples, no especificados)

Otras Afecciones:

Evolución: Parenteral Nro.: 1 PHP SFL A 21 GTS EV | Parenteral Nro.: 2 REMIFENTANILO 2 AMP/100 CC SFL A 11 ML EV | Parenteral Nro.: 3 DEXMETOMIDINA 3 AMPOLLAS EN 150CC DE D5% A 11ML/H EV | Medicamento Nro.: 1 OMEPRAZOL 1 MP C/24 HRS EV | Medicamento Nro.: 2 METOCLOPRAMIDIA 10 MG C/8 HRS EV | Medicamento Nro.: 3 SISTEMA CERRADO DE ASPIRACION | Medicamento Nro.: 4 PERFUS VOLUMAT | Medicamento Nro.: 5 SET APLIX | Medicamento Nro.: 6 APOSITO TEGADERM CHG | Medicamento Nro.: 7 CABECERA A 35° | Medicamento Nro.: 8 TRACCION ESQUELETICA | Medicamento Nro.: 9 ENOXAPARINA 0.4 CC SC C/24 HRS | Medicamento Nro.: 10 CPV Y DIURESIS | Medicamento Nro.: 11 HGT POR TURNO Y CORRECCION | Medicamento Nro.: 12 BACTRIM 2 AMPOLLAS EN 100 CC DE SF CADA 8 HS EV (FI 24/06) INICIAR POSTERIOR A TOMA DE CULTIVOS | Medicamento Nro.: 13 CLINDAMICINA 600 MG EN 100 CC DE SF CADA 6 HS EV (FI 24/06) INICIAR POSTERIOR A TOMA DE CULTIVOS | Medicamento Nro.: 14 SNG: SUPPORTAN 63 ML/HORA | Medicamento Nro.: 15 ARM + TUBULADURA PARA ARM CON TRAMP DE AGUA | Medicamento Nro.: 16 CARGA DE 500 CC RINGER EV SOS | Medicamento Nro.: 17 CURACION DE HERIDAS CON IDOPOVIDONA CADA 24 HS Y SOS | Medicamento Nro.: 18 QUETIAPINA 25 MG SNG CADA 12 HS | Medicamento Nro.: 19 PREGABALINA 75 MG SNG CADA 12 HS | Medicamento Nro.: 20 MIDAZOLAM 1 AMP EV | Medicamento Nro.: 21 HIGIENE BUCAL |

Origen: INTERNACION/SIGNOS V

Fecha: 27/06/2025 Horario: 02:00

PROFESIONAL ENFERMERO : REYES, LIDIA BEATRIZ(MP:5188)

Detalle:	TA Sistolica: 136.00	Peso: -	Perim. Cefalico: -	I.M.C.: -
	TA Diastolica: 83.00	Talla: -	Temp. Axilar: 37.50	Sat. Oxigeno: 99
	Frecuencia Cardiaca: 94	Frecuencia Resp.: 20	Temp. Rectal: -	NIHS: -
	Diuresis: -	Drenaje: -	Sonda: -	Sonda Vesical: -
	Ing. Via Oral: -	Ing. Via Endov.: -		
	Fio2: -	Agua Endogena: -	Otros Ing: -	Otros Egr: -
	Basales: -	Temp. Respiratoria: -		Catarsis: -
	Hemoglucotest: -	Hora: -		
	Corrección [U]: -	Hora Corrección: -		
	Dieta: -	Adm. LECHE: -	Cantidad: -	Fecha: -
	Oxigeno: -		Flujo: -	



HISTORIA CLINICA

Apellido: LOLLI DNI 47500788
 Nombre: LUCAS DAVID Fecha Nac.: 05/07/2006
 Domicilio: MONTEAGUDO N°:402 B°:AERO CLUB ESTE Teléfono:
 Edad: 18A H. C.: 20475007884
 Localidad: MONTEROS
 Obra Social: 126700 126700 - OBRA SOCIAL DEL PERSONAL DE LA ACTIVIDAD AZUCARERA TUCUMANA



Origen: INTERNACION Servicio: UNIDAD DE CUIDADOS CRITICOS I

Fecha: 27/06/2025 Horario: 00:40

PROFESIONAL ENFERMERO : REYES, LIDIA BEATRIZ(MP:5188)

Diagnóstico: POLITRAUMATISMO CON TRAUMATISMO ENCEFALOCRANEANO
(T07-Traumatismos múltiples, no especificados)

Otras Afecciones:

Tratamiento: Administración Med.:

MIDAZOLAM 1 AMP EV : 0Hs. |

Origen: INTERNACION Servicio: UNIDAD DE CUIDADOS CRITICOS I

Fecha: 27/06/2025 Horario: 00:38

PROFESIONAL MEDICO : SOTELO, MARIA DE LOS ANGELES(MP:8517)

Diagnóstico: POLITRAUMATISMO CON TRAUMATISMO ENCEFALOCRANEANO
(T07-Traumatismos múltiples, no especificados)

Otras Afecciones:

Evolución: Paciente de 18 años cursando internación en UTI con Dx de PLT grave con TEC con pérdida de conocimiento por accidente vial. Presenta contusión pulmonar bilateral, fractura de fémur y tibia izquierdos, herida contusa extensa en muslo derecho, fractura de muñeca derecha y excoriaciones múltiples. Al examen se encuentra paciente en grave estado, en ARM, adaptado a respirador bajo sedoanalgesia, RASS-3, hemodinamicamente estable, sin soporte vasoactivo. Febril durante la guardia, 38°C. Pupilas mióticas, isocóricas e hiporreactivas. Excoriaciones en rostro y herida contuso-cortante en mentón, suturada. R1 y R2 normofonéticos, silencios libres. Pulsos periféricos presentes, débiles. Murmullo vesicular presente en ambos campos pulmonares, roncus aislados. Hipoventilación bibasal. Ventilado en modo PCV a FiO2 35% alcanza SO2 98%. Abdomen distendido, poco depresible, RHA+. SNG para alimentación enteral. Miembro superior derecho con valva de yeso. Mano izquierda con múltiples excoriaciones. Miembro inferior derecho con marcado edema, pulsos distales débiles, frialdad distal, relleno capilar enlentecido. Presenta herida contuso-cortante desde cara anterior hasta interna, suturada, secreción serohemática. Miembro inferior izquierdo con tracción esquelética, pulsos distales débiles, frialdad distal, relleno capilar enlentecido. Diuresis conservada, hematórica, 1200ml/12hs. El 24/06 se tomaron muestras para cultivos, resultados en proceso. Cursa esquema ATB empirico: clindamicina + bactrim, hoy 2º día. Paciente evaluado por Neurología, Cirugía general, Cirugía vascular y Traumatología. El 23/06 se realizó arteriografía de miembro inferior izquierdo que informa sin lesiones angiográficas significativas, vasoespasmo. Serologías virales negativas. Paciente en grave estado y con pronóstico reservado. Familiares informados.

Origen: INTERNACION/SIGNOS V

Fecha: 27/06/2025 Horario: 00:01

PROFESIONAL ENFERMERO : REYES, LIDIA BEATRIZ(MP:5188)

Detalle:	TA Sistólica:	153.00	Peso:	-	Perim. Cefalico:	-	I.M.C.:	-
	TA Diastólica:	71.00	Talla:	-	Temp. Axilar:	38.00	Sat. Oxígeno:	96
	Frecuencia Cardíaca:	94	Frecuencia Resp.:	17	Temp. Rectal:	-	NIHS:	-
	Diuresis:	-	Drenaje:	-	Sonda:	-	Sonda Vesical:	-
	Ing. Via Oral:	-	Ing. Via Endov.:	-	Otros Ing:	-	Otros Egr:	-
	Fio2:	35	Agua Endogena:	-	Temp. Respiratoria:	-	Catarsis:	-
	Basales:	-	Temp. Respiratoria:	-	Postprandial	-		
	Hemoglucotest:	139	Hora:	00:01	Cantidad:	-	Fecha:	-
	Corrección [UI]:	-	Hora Corrección:	-	Flujo:	-		
	Dieta:	-	Adm. LECHE:	-				
	Oxígeno:	-						



HISTORIA CLINICA

Apellido: LOLLI DNI 47500788
 Nombre: LUCAS DAVID Fecha Nac.: 05/07/2006
 Domicilio: MONTEAGUDO N°:402 B°:AERO CLUB ESTE Teléfono:
 Edad: 18A H. C.: 20475007884
 Localidad: MONTEROS
 Obra Social: 126700 126700 - OBRA SOCIAL DEL PERSONAL DE LA ACTIVIDAD AZUCARERA TUCUMANA



26/06/2025 HOSPITAL ZENON SANTILLAN

Origen: INTERNACION Servicio: UNIDAD DE CUIDADOS CRITICOS I
 Fecha: 26/06/2025 Horario: 20:33
 PROFESIONAL ENFERMERO : LOUYF, ADA GRISEL(MP:3738)
 Diagnóstico: POLITRAUMATISMO CON TRAUMATISMO ENCEFALOCRANEANO
 (T07-Traumatismos múltiples, no especificados)

Otras Afecciones:

Tratamiento: Administración Med.:
 MIDAZOLAM 1 AMP EV :20Hs. |

Origen: INTERNACION Servicio: UNIDAD DE CUIDADOS CRITICOS I
 Fecha: 26/06/2025 Horario: 20:33
 PROFESIONAL ENFERMERO : LOUYF, ADA GRISEL(MP:3738)
 Diagnóstico: POLITRAUMATISMO CON TRAUMATISMO ENCEFALOCRANEANO
 (T07-Traumatismos múltiples, no especificados)

Otras Afecciones:

Tratamiento: Administración Med.:
 XSNG: SUPPORTAN 63 ML/HORA :20Hs. |

Origen: INTERNACION Servicio: UNIDAD DE CUIDADOS CRITICOS I
 Fecha: 26/06/2025 Horario: 20:33
 PROFESIONAL ENFERMERO : LOUYF, ADA GRISEL(MP:3738)
 Diagnóstico: POLITRAUMATISMO CON TRAUMATISMO ENCEFALOCRANEANO
 (T07-Traumatismos múltiples, no especificados)

Otras Afecciones:

Tratamiento: Administración Med.:
 REMIFENTANILO 2 AMP/100 CC SFL A 11 ML EV :18Hs. | PHP SFL A 21 GTS EV : 8Hs. | 16Hs. | OMEPRAZOL 1
 MP C/24 HRS EV : 8Hs. | METOCLOPRAMIDIA 10 MG C/8 HRS EV : 8Hs. | 16Hs. | BACTRIM 2 AMPOLLAS EN 100
 CC DE SF CADA 8 HS EV (FI 24/06) INICIAR POSTERIOR A TOMA DE CULTIVOS : 8Hs. | 16Hs. | CLINDAMICINA
 600 MG EN 100 CC DE SF CADA 6 HS EV (FI 24/06) INICIAR POSTERIOR A TOMA DE CULTIVOS : 0Hs. | 6Hs. |
 12Hs. | 18Hs. | DEXMEDETOMIDINA 3 AMPOLLAS EN 150CC DE D5% A 11ML/H EV :18Hs. | CURACION DE HERIDAS
 CON IDOPOVIDONA CADA 24 HS Y SOS :16Hs. |

Origen: INTERNACION/SIGNOS V
 Fecha: 26/06/2025 Horario: 20:00
 PROFESIONAL ENFERMERO : LOUYF, ADA GRISEL(MP:3738)

Detalle:	TA Sistolica: 133.00	Peso: -	Perim. Cefalico: -	I.M.C.: -
	TA Diastolica: 67.00	Talla: -	Temp. Axilar: 36.00	Sat. Oxigeno: 98
	Frecuencia Cardiaca: 76	Frecuencia Resp.: 19	Temp. Rectal: -	NIHS: -
	Diuresis: -	Drenaje: -	Sonda: -	Sonda Vesical: -
	Ing. Via Oral: -	Ing. Via Endov.: -	Otros Ing: -	Otros Egr: -
	Fio2: 50	Agua Endogena: -		Catarsis: -
	Basales: -	Temp. Respiratoria: -		
	Hemoglucotest: -	Hora: -		
	Corrección [UI]: -	Hora Corrección: -		
	Dieta: -	Adm. LECHE: -	Cantidad: -	Fecha: -
	Oxigeno: -		Flujo: -	
Observaciones:	PACIENTE EN AVM, PARAMETROS ESTABLES, SIN INOTROPICOS, SE REALIZA HIGIENE PARCIAL Y CURACION DE HERIDAS MULTIPLES, SECRECIONES ABUNDANTES PURULENTAS. SONDA VESICAL PERMEABLE HEMATURICA.			



HISTORIA CLINICA

Apellido: LOLLI DNI 47500788
 Nombre: LUCAS DAVID Fecha Nac.: 05/07/2006
 Domicilio: MONTEAGUDO N°:402 B°:AERO CLUB ESTE Teléfono:
 Edad: 18A H. C.: 20475007884
 Localidad: MONTEROS
 Obra Social: 126700 126700 - OBRA SOCIAL DEL PERSONAL DE LA ACTIVIDAD AZUCARERA TUCUMANA



Origen: INTERCONSULTA Servicio: KINESIOLOGIA
 Fecha: 26/06/2025 Horario: 19:56
 Profesional: RUIZ DANEGGER, MARIA MERCEDES
 Motivo de Consulta: KTR + KTM
 Diagnóstico: J96 - INSUFICIENCIA RESPIRATORIA, NO CLASIFICADA EN OTRA PARTE
 Evolución: PACIENTE EN ARM QUE CONTINUA CON KINESIOTERAPIA RESPIRATORIA. ABUNDANTE CANTIDAD DE SECRECIONES MUCOHEMATICAS DE TET.

Practica:

Origen: INTERNACION Servicio: UNIDAD DE CUIDADOS CRITICOS I
 Fecha: 26/06/2025 Horario: 19:29
 PROFESIONAL MEDICO : CACERES, KAREN NOELIA(MP:9560)
 Diagnóstico: POLITRAUMATISMO CON TRAUMATISMO ENCEFALOCRANEANO
 (T07-Traumatismos múltiples, no especificados)

Otras Afecciones:

Evolución: Medicamento Nro.: 1 MIDAZOLAM 1 AMP EV |

Origen: INTERNACION Servicio: UNIDAD DE CUIDADOS CRITICOS I
 Fecha: 26/06/2025 Horario: 19:27
 PROFESIONAL MEDICO : CACERES, KAREN NOELIA(MP:9560)
 Diagnóstico: POLITRAUMATISMO CON TRAUMATISMO ENCEFALOCRANEANO
 (T07-Traumatismos múltiples, no especificados)

Otras Afecciones:

Evolución: Medicamento Nro.: 1 QUETIAPINA 25 MG SNG CADA 12 HS | Medicamento Nro.: 2 PREGABALINA 75 MG SNG CADA 12 HS |

Origen: INTERNACION Servicio: UNIDAD DE CUIDADOS CRITICOS I
 Fecha: 26/06/2025 Horario: 18:08
 PROFESIONAL MEDICO : CACERES, KAREN NOELIA(MP:9560)
 Diagnóstico: POLITRAUMATISMO CON TRAUMATISMO ENCEFALOCRANEANO
 (T07-Traumatismos múltiples, no especificados)

Otras Afecciones:

Evolución: Se realiza GSA de control: 0.50/7.43/107/33/-2.0/21.9/98%/215.

Origen: INTERNACION/SIGNOS V
 Fecha: 26/06/2025 Horario: 18:00
 PROFESIONAL ENFERMERO : LOUYF, ADA GRISEL(MP:3738)

Detalle:	TA Sistolica: 142.00	Peso: -	Perim. Cefalico: -	I.M.C.: -
	TA Diastolica: 85.00	Talla: -	Temp. Axilar: 36.00	Sat. Oxigeno: 100
	Frecuencia Cardiaca: 64	Frecuencia Resp.: 18	Temp. Rectal: -	NIHS: -
	Diuresis: -	Drenaje: -	Sonda: -	Sonda Vesical: -
	Ing. Via Oral: -	Ing. Via Endov.: -	Otros Ing: -	Otros Egr: -
	Fio2: 50	Agua Endogena: -	-	Catarsis: -
	Basales: -	Temp. Respiratoria: -		
	Hemoglucotest: -	Hora: -		
	Corrección [U]: -	Hora Corrección: -		
	Dieta: -	Adm. LECHE: -	Cantidad: -	Fecha: -
	Oxigeno: -		Flujo: -	

Origen: INTERNACION/SIGNOS V
 Fecha: 26/06/2025 Horario: 16:00
 PROFESIONAL ENFERMERO : LOUYF, ADA GRISEL(MP:3738)



HISTORIA CLINICA

Apellido: LOLLI DNI 47500788
 Nombre: LUCAS DAVID Fecha Nac.: 05/07/2006
 Domicilio: MONTEAGUDO N°:402 B°:AERO CLUB ESTE Teléfono:
 Edad: 18A H. C.: 20475007884
 Localidad: MONTEROS
 Obra Social: 126700 126700 - OBRA SOCIAL DEL PERSONAL DE LA ACTIVIDAD AZUCARERA TUCUMANA



Detalle:	TA Sistolica:	131.00	Peso:	-	Perim. Cefalico:	-	I.M.C.:	-
	TA Diastolica:	60.00	Talla:	-	Temp. Axilar:	36.00	Sat. Oxigeno:	99
	Frecuencia Cardiaca:	59	Frecuencia Resp.:	16	Temp. Rectal:	-	NIHS:	-
	Diuresis:	-	Drenaje:	-	Sonda:	-	Sonda Vesical:	-
	Ing. Via Oral:	-	Ing. Via Endov.:	-	Otros Ing:	-	Otros Egr:	-
	Fio2:	50	Agua Endogena:	-	Temp. Respiratoria:	-	Catarsis:	-
	Basales:	-	Temp. Respiratoria:	-	Postprandial			
	Hemoglucotest:	155	Hora:	16:00	Cantidad:	-	Fecha:	-
	Corrección [UI]:	-	Hora Corrección:	-	Flujo:	-		
	Dieta:	-	Adm. LECHE:	-				
	Oxigeno:	-						

Origen: INTERNACION Servicio: UNIDAD DE CUIDADOS CRITICOS I

Fecha: 26/06/2025 Horario: 12:29

PROFESIONAL MEDICO : MAZZIOTTI, JULIETA VILMA(MP:5527)

Diagnóstico: POLITRAUMATISMO CON TRAUMATISMO ENCEFALOCRANEANO
(T07-Traumatismos múltiples, no especificados)

Otras Afecciones:

Evolución: NEUROLOGIA

Paciente de 18 años. Sin antecedentes patologicos descriptos en HC.

Ingresa el 23/6/25 por cuadro de PLT/TEC. Accidente moto. Ingresa derivado de Monteros con previa evaluacion por neurocirugia en Padilla. ARM, sedacion e inotropicos. Fractura expuesta femur izquierdo y tibia izquierda. Herida muslo derecho, fractura muñeca derecha, multiples escoriaciones faciales, frontal izquierdo y vertex y hematoma bpalpebral derecho. Cefalo hematoma frontal derecho. Hipoperfusión MII por lo cual se realizo arteriografia con evidencia de vasoespasmo distal. Cirugia traumatologica con traccion esquelética de MMI. Contusion pulmonar. Anemia severa. Plaquetopenia. Aumento de transaminasas. CPK 8100 con funcion renal normal.

TAC de cerebro del 23/6/25: sin informe: veo estudio: falta de surcos generalizados. Sin lesiones focales ni sangrado. No evidencio trazos fracturarios en calota. Si bien paciente es joven podria corresponder a edema cerebral. TAC cervical 23/6/25: sin informe: sin lesiones oseas visibles, vertebras alineadas. Canal libre.

TAC cerebral del 25/6/25: sin informe: veo estudio: se evidencian algunos surcos corticales por lo cual se asume estudio previo con edema cerebral. Pequeñas puntiformes hiperdensidades a nivel frontal derecho paramedial anterior y bitemporales a considerar en primera instancia contusiones cerebrales pequeñas. Cefalohematoma frontal posterior derecho. Ocupacion seno maxilar izquierdo. Al examen: sedado, sin respuesta a estímulos dolorosos en 4 miembros. Pupilas iguales e hiporreactivas. Desconjugacion de mirada basal con desviacion ojo izquierdo hacia afuera. ROC negativos. Escoriaciones frontales varias.

Sugiero TAC cerebro control en 48-42 horas.

Medidas antiedema cerebral. Compensacion clinica general manteniendo PA y oxigenacion.

Se realizara control evolutivo neurologico a medida que pueda descenderse sedacion.

Origen: INTERCONSULTA Servicio: KINESIOLOGIA

Fecha: 26/06/2025 Horario: 12:26

Profesional: BORGNINO, NOELIA BELEN

Motivo de Consulta: IC

Diagnóstico: R06.0 - DISNEA

Evolución: TERAPIA DE RE EXPANSION POR ATELECTASIA, ASPIRACION DE ABUNDANTES SECRECIONES HEMATICAS

Practica: KTR KTM



HISTORIA CLINICA

Apellido:	LOLLI	DNI	47500788
Nombre:	LUCAS DAVID	Fecha Nac.:	05/07/2006
Domicilio:	MONTEAGUDO N°:402 B°:AERO CLUB ESTE	Teléfono:	
Edad:	18A	H. C.:	20475007884
Localidad:	MONTEROS		
Obra Social:	126700 126700 - OBRA SOCIAL DEL PERSONAL DE LA ACTIVIDAD AZUCARERA TUCUMANA		



Origen: INTERNACION Servicio: UNIDAD DE CUIDADOS CRITICOS I

Fecha: 26/06/2025 Horario: 12:13

PROFESIONAL MEDICO : CACERES, KAREN NOELIA(MP:9560)

Diagnóstico: POLITRAUMATISMO CON TRAUMATISMO ENCEFALOCRANEANO
(T07-Traumatismos múltiples, no especificados)

Otras Afecciones:

Evolución: Paciente de 18 años, que ingreso a UTI el 23/6 con diagnóstico de Politraumatismo con TEC con pérdida de conciencia + contusión pulmonar + fractura expuesta de fémur y fractura de tibia izquierda, lesión tipo scalp de muslo interno derecho, fractura de muñeca derecha, lesión en mentón, hematoma frontal con equimosis orbitaria, múltiples lesiones escoriativas. Paciente ingresa por guardia del hospital de monteros el 22/6, traído por servicio de emergencias 107, por TEC y PLT, por accidente de tránsito (moto-camioneta de alto impacto, sin casco) con traumatismo facial y pérdida de conocimiento, Glasgow 8/15, que requirió de IOT/ARM, derivado al hospital Padilla donde se realiza TAC de cerebro evaluada por neurocirugía el 23/6 que informa: TAC de cerebro sin lesión ósea ni parenquimatosa de resolución neuroquirúrgica, TAC de columna cervical no evidencia lesión ósea aguda. Rx muestra fractura diafisaria de fémur, tibia y peroné izquierdo, fractura de muñeca, lesión scalp en miembro inferior derecho, es derivado al HCS para intervención quirúrgica, es evaluado por cirugía que indica sin resolución quirúrgica de urgencia, servicio de traumatología realiza toilette quirúrgica + sutura + reducción + tracción esquelética transcalcanea, quedando en Shock Room, donde se observa relleno capilar muy lento, ausencia de pulsos pedio, tibial posterior y poplíteo, evaluado por cirugía vascular que solicita arteriografía, la cual se realiza evidenciando indemnidad de arteria femoral superficial, poplítea supra e infra patelar y de arterias tibiales anterior, posterior y Peronea, por debajo de la zona de fractura de fémur y tibia, con gran vaso espasmo en tercio distal y pie, continuando con requerimiento de soporte vasoactivo, ARM, ingresa a UTI. Actualmente en mal estado general, crítico, hemodinamicamente estable, sin requerimiento de soporte vasoactivo, ARM modo A/C por presión, bajo sedoanalgesia con Remifentanilo + Dexmedetomidina, con RASS -1, se realizó ventana de sedación con muy mal despertar, desaturación, por lo que se realizó RX de tórax, que evidencia atelectasia en campo pulmonar derecho. Al examen físico presenta palidez generalizada, R1-R2 normofonéticos, silencios impresión libres, con hipoventilación bilateral a predominio de bases, se aspira por tubo oro-traqueal escasa secreción mucosa, satura 94-95% con fio 0.70, abdomen blando depresible, no resistente, RHA + hipoactivos, con NET por SNG, presenta tracción esquelética en MMII izquierdo, se evidencia lesión de muslo derecha donde se encontraba fractura expuesta de fémur con vendaje limpio, fractura de tibia izquierda sin lesión de piel, herida tipo scalp de muslo interno derecho con suturas con salida de secreción serohemática escasa, con aumento de volumen por inflamación, con pulsos presentes, débiles, temperatura conservada, fractura de muñeca derecha con valva de yeso, lesión en mentón con sutura, hematoma frontal con equimosis orbitaria, múltiples lesiones escoriativas en rodillas, manos, codos, parpado superior derecho. Ritmo diurético conservado, con hematuria leve. Paciente crítico con pronóstico reservado. Se informa a los familiares.

- ATB: 24/6: Trimetoprima/sulfametoxazol + Clindamicina día 2.

- Cultivos: 24/6: salió hx2, uro, retro.

- 25/6: HTO 18, HB 6.2, GB 4520, PLT 88.000, Urea 28, Creatinina 0.58, K 3.7, CPK 8100, Actividad 78%, GOT: 337, GPT 199, FAL 59, GGT 8, BT 0.15.

- 26/6: se realizó interconsulta con neurología, que informa que en TAC cerebral previa se evidencia edema cerebral, y en la última disminución del edema cerebral, con pequeñas imágenes hipodensas. Indica conducta expectante, y control clínico evolutivo.

- 25/6: se realizó TAC de cerebro, columna cervical, torax, abdomen y pelvis, con informe de especialista PDTE.

- 25/6: se transfundió 2 UGRS.



HISTORIA CLINICA

Apellido: LOLLI DNI 47500788
 Nombre: LUCAS DAVID Fecha Nac.: 05/07/2006
 Domicilio: MONTEAGUDO N°:402 B°:AERO CLUB ESTE Teléfono:
 Edad: 18A H. C.: 20475007884
 Localidad: MONTEROS
 Obra Social: 126700 126700 - OBRA SOCIAL DEL PERSONAL DE LA ACTIVIDAD AZUCARERA TUCUMANA



- 24/6: Se realizó ecodoppler arterial de MMII: flujo conservado en ambos MMII.
- 24/6: Valorado por servicio de Traumatología, que indican conducta expectante.
- 23/6 Arteriografía de MII: ARTERIA ILIACA PRIMITIVA E INTERNA: Permeables y sin lesiones angiográficas significativas. ARTERIA ILIACA EXTERNA: Permeable, sin lesiones angiográficas significativas, con vasoespasmo. ARTERIA FEMORAL COMUN: Permeable, con vasoespasmo. ARTERIA FEMORAL SUPERFICIAL, PROFUNDA, POPLITEA, TIBIAL ANTERIOR, TRONCO TIBIOPERONEO, PERONEA Y TIBIAL POSTERIOR: Permeables. Sin lesiones angiográficas significativas. Con vasoespasmo. CONCLUSION: Arterias sin lesiones angiográficas significativas, con vasoespasmo en contexto de politraumatismo grave con requerimiento de drogas vasoactivas y fractura expuesta de fémur, tibia y peroné.
- 23/6: TAC de cerebro, impresiona edema cerebral, Tórax con contusión pulmonar bilateral, abdomen s/p. Pendiente informe.
- 23/6: Rx: fractura diáfisis de fémur, tibia y peroné izquierdo, fractura de radio distal derecho.

Origen: INTERNACION Servicio: UNIDAD DE CUIDADOS CRITICOS I
 Fecha: 26/06/2025 Horario: 11:06
 PROFESIONAL LIC. EN NUTRICION : NAVARRO, PAOLA GISELLE(MP:1111)
 Diagnóstico: POLITRAUMATISMO CON TRAUMATISMO ENCEFALOCRANEANO
 (T07-Traumatismos múltiples, no especificados)

Otras Afecciones:

Evolución: Parenteral Nro.: 1 XSNG: SUPPORTAN 63 ML/HORA |

Origen: INTERNACION Servicio: UNIDAD DE CUIDADOS CRITICOS I
 Fecha: 26/06/2025 Horario: 10:10
 PROFESIONAL LIC. EN NUTRICION : NAVARRO, PAOLA GISELLE(MP:1111)
 Diagnóstico: POLITRAUMATISMO CON TRAUMATISMO ENCEFALOCRANEANO
 (T07-Traumatismos múltiples, no especificados)

Otras Afecciones:

Evolución: MOTIVO DE CONSULTA: adecuacion tto nutricional |
 DIAGNOSTICO: Traumatismos múltiples, no especificados |
 DETALLE: xsng: supportan 63 ml/hora |

Origen: INTERNACION/SIGNOS V
 Fecha: 26/06/2025 Horario: 09:00
 PROFESIONAL ENFERMERO : MORALES, ROXANA NOEMÍ(MP:3714)

Detalle:	TA Sistolica: 116.00	Peso: -	Perim. Cefalico: -	I.M.C.: -
	TA Diastolica: 60.00	Talla: -	Temp. Axilar: 36.00	Sat. Oxigeno: 96
	Frecuencia Cardiaca: 70	Frecuencia Resp.: 16	Temp. Rectal: -	NIHS: -
	Diuresis: -	Drenaje: -	Sonda: -	Sonda Vesical: -
	Ing. Via Oral: -	Ing. Via Endov.: -	Otros Ing: -	Otros Egr: -
	Fio2: -	Agua Endogena: -		Catarsis: -
	Basales: -	Temp. Respiratoria: -		
	Hemoglucolest: -	Hora: -		
	Corrección [UJ]: -	Hora Corrección: -		
	Dieta: -	Adm. LECHE: -	Cantidad: -	Fecha: -
	Oxigeno: -		Flujo: -	

Observaciones: PACIENTE DELICADO DESATURANDO SE ASPIRA ABUNDANTE SIALORREA SE LE REALIZA HIGIENE BUCAL BAÑADO CAMBIO DE FIJACION SE LE REALIZO PLACA DE CONTROL DIURESIS POSITIVA

Origen: INTERNACION/SIGNOS V
 Fecha: 26/06/2025 Horario: 07:00
 PROFESIONAL ENFERMERO : MORALES, ROXANA NOEMÍ(MP:3714)



HISTORIA CLINICA

Apellido: LOLLI DNI 47500788
 Nombre: LUCAS DAVID Fecha Nac.: 05/07/2006
 Domicilio: MONTEAGUDO N°:402 B°:AERO CLUB ESTE Teléfono:
 Edad: 18A H. C.: 20475007884
 Localidad: MONTEROS
 Obra Social: 126700 126700 - OBRA SOCIAL DEL PERSONAL DE LA ACTIVIDAD AZUCARERA TUCUMANA



Detalle:	TA Sistolica:	112.00	Peso:	-	Perim. Cefalico:	-	I.M.C.:	-
	TA Diastolica:	95.00	Talla:	-	Temp. Axilar:	36.00	Sat. Oxigeno:	100
	Frecuencia Cardiaca:	72	Frecuencia Resp.:	16	Temp. Rectal:	-	NIHS:	-
	Diuresis:	-	Drenaje:	-	Sonda:	-	Sonda Vesical:	-
	Ing. Via Oral:	-	Ing. Via Endov.:	-	Otros Ing:	-	Otros Egr:	-
	Fio2:	-	Agua Endogena:	-	Temp. Respiratoria:	-	Catarsis:	-
	Basales:	-	Temp. Respiratoria:	-	Hora:	-	Fecha:	-
	Hemoglucolest:	-	Hora:	-	Hora Corrección:	-		
	Corrección [UI]:	-	Adm. LECHE:	-	Cantidad:	-		
	Dieta:	-			Flujo:	-		
	Oxigeno:	-						

Origen: INTERNACION Servicio: UNIDAD DE CUIDADOS CRITICOS I

Fecha: 26/06/2025 Horario: 04:57

PROFESIONAL ENFERMERO : REYES, LIDIA BEATRIZ(MP:5188)

Diagnóstico: POLITRAUMATISMO CON TRAUMATISMO ENCEFALOCRANEANO
(T07-Traumatismos múltiples, no especificados)

Otras Afecciones:

Tratamiento: Administración Med.:

REMIFENTANILO 2 AMP/100 CC SFL A 11 ML EV : 0Hs. | PHP SFL A 21 GTS EV : 0Hs. | METOCLOPRAMIDIA 10 MG C/8 HRS EV : 0Hs. | SISTEMA CERRADO DE ASPIRACION : 0Hs. | HGT POR TURNO Y CORRECCION : 0Hs. | BACTRIM 2 AMPOLLAS EN 100 CC DE SF CADA 8 HS EV (FI 24/06) INICIAR POSTERIOR A TOMA DE CULTIVOS : 0Hs. | DEXMEDETOMIDINA 3 AMPOLLAS EN 150CC DE D5% A 11ML/H EV : 2Hs. |

Origen: INTERNACION/SIGNOS V

Fecha: 26/06/2025 Horario: 04:00

PROFESIONAL ENFERMERO : REYES, LIDIA BEATRIZ(MP:5188)

Detalle:	TA Sistolica:	123.00	Peso:	-	Perim. Cefalico:	-	I.M.C.:	-
	TA Diastolica:	65.00	Talla:	-	Temp. Axilar:	36.00	Sat. Oxigeno:	100
	Frecuencia Cardiaca:	62	Frecuencia Resp.:	19	Temp. Rectal:	-	NIHS:	-
	Diuresis:	-	Drenaje:	-	Sonda:	-	Sonda Vesical:	-
	Ing. Via Oral:	-	Ing. Via Endov.:	-	Otros Ing:	-	Otros Egr:	-
	Fio2:	30	Agua Endogena:	-	Temp. Respiratoria:	-	Catarsis:	-
	Basales:	-	Temp. Respiratoria:	-	Hora:	-	Fecha:	-
	Hemoglucolest:	-	Hora:	-	Hora Corrección:	-		
	Corrección [UI]:	-	Adm. LECHE:	-	Cantidad:	-		
	Dieta:	-			Flujo:	-		
	Oxigeno:	-						

Observaciones: PCTE CON VIA CENTRAL PERMEABLE, EN ARM EN MODO PCV CON FIO2 30%, AFEBRIL, NORMO-TENSO, NORMO-GLUCEMICO, DIURESIS +, CON TRACCION ESQUELETICA, SE ASPIRA ESCASAS SECRECIONES, TTO REALIZADO

Origen: INTERNACION/SIGNOS V

Fecha: 26/06/2025 Horario: 02:00

PROFESIONAL ENFERMERO : REYES, LIDIA BEATRIZ(MP:5188)



HISTORIA CLINICA

Apellido: LOLLI DNI 47500788
 Nombre: LUCAS DAVID Fecha Nac.: 05/07/2006
 Domicilio: MONTEAGUDO N°:402 B°:AERO CLUB ESTE Teléfono:
 Edad: 18A H. C.: 20475007884
 Localidad: MONTEROS
 Obra Social: 126700 126700 - OBRA SOCIAL DEL PERSONAL DE LA ACTIVIDAD AZUCARERA TUCUMANA



Detalle:	TA Sistolica: 124.00	Peso: -	Perim. Cefalico: -	I.M.C.: -
	TA Diastolica: 75.00	Talla: -	Temp. Axilar: 36.00	Sat. Oxigeno: 100
	Frecuencia Cardiaca: 61	Frecuencia Resp.: 19	Temp. Rectal: -	NIHS: -
	Diuresis: -	Drenaje: -	Sonda: -	Sonda Vesical: -
	Ing. Via Oral: -	Ing. Via Endov.: -	Otros Ing: -	Otros Egr: -
	Fio2: 30	Agua Endogena: -	Temp. Respiratoria: -	Catarsis: -
	Basales: -	Temp. Respiratoria: -	Hora: -	Fecha: -
	Hemoglucotest: -	Hora Corrección: -	Cantidad: -	Flujo: -
	Corrección [U]: -	Adm. LECHE: -		
	Dieta: -			
	Oxigeno: -			

Origen: INTERNACION Servicio: UNIDAD DE CUIDADOS CRITICOS I

Fecha: 26/06/2025 Horario: 00:17

PROFESIONAL MEDICO : CACERES, KAREN NOELIA(MP:9560)

Diagnóstico: POLITRAUMATISMO CON TRAUMATISMO ENCEFALOCRANEANO
(T07-Traumatismos múltiples, no especificados)

Otras Afecciones:

Evolución: Parenteral Nro.: 1 REMIFENTANILO 2 AMP/100 CC SFL A 11 ML EV | Parenteral Nro.: 2 NORADRENALINA 2 AMP/250 CC DSA 5% A 11 ML EV (MODIFICAR SEGUN TAM) | Parenteral Nro.: 3 PHP SFL A 21 GTS EV | Parenteral Nro.: 4 X SNG: SUPPORTAN 42 ML/HORA | Medicamento Nro.: 1 DIPIRONA 1 AMP EV SOS | Medicamento Nro.: 2 OMEPRAZOL 1 MP C/24 HRS EV | Medicamento Nro.: 3 METOCLOPRAMIDIA 10 MG C/8 HRS EV | Medicamento Nro.: 4 SISTEMA CERRADO DE ASPIRACION | Medicamento Nro.: 5 PERFUS VOLUMAT | Medicamento Nro.: 6 SET APLIX | Medicamento Nro.: 7 APOSITO TEGADERM CHG | Medicamento Nro.: 8 CABECERA A 35° | Medicamento Nro.: 9 TRACCION ESQUELETICA | Medicamento Nro.: 10 ENOXAPARINA 0.4 CC SC C/24 HRS | Medicamento Nro.: 11 CPV Y DIURESIS | Medicamento Nro.: 12 HGT POR TURNO Y CORRECCION | Medicamento Nro.: 13 BACTRIM 2 AMPOLLAS EN 100 CC DE SF CADA 8 HS EV (FI 24/06) INICIAR POSTERIOR A TOMA DE CULTIVOS | Medicamento Nro.: 14 CLINDAMICINA 600 MG EN 100 CC DE SF CADA 6 HS EV (FI 24/06) INICIAR POSTERIOR A TOMA DE CULTIVOS | Medicamento Nro.: 15 DEXMEDETOMIDINA 3 AMPOLLAS EN 150CC DE D5% A 11ML/H EV | Medicamento Nro.: 16 ARM + TUBULADURA PARA ARM CON TRAMP DE AGUA | Medicamento Nro.: 17 CARGA DE 500 CC RINGER EV SOS | Medicamento Nro.: 18 CURACION DE HERIDAS CON IDOPOVIDONA CADA 24 HS Y SOS |

Origen: INTERNACION Servicio: UNIDAD DE CUIDADOS CRITICOS I

Fecha: 26/06/2025 Horario: 00:13

PROFESIONAL ENFERMERO : VARGAS MARGAGLIOTTI, MARIA LAURA(MP:5254)

Diagnóstico: POLITRAUMATISMO CON TRAUMATISMO ENCEFALOCRANEANO
(T07-Traumatismos múltiples, no especificados)

Otras Afecciones:

Tratamiento: Administración Med.:

CARGA DE 2000 ML DE RINGER EN LA MAÑANA, 2000 ML DE RINGER EN LA TARDE Y 1000 ML DE RINGER EN LA NOCHE : 0Hs. |

Origen: INTERNACION/SIGNOS V

Fecha: 26/06/2025 Horario: 00:01

PROFESIONAL ENFERMERO : VARGAS MARGAGLIOTTI, MARIA LAURA(MP:5254)



HISTORIA CLINICA

Apellido: LOLLI DNI 47500788
 Nombre: LUCAS DAVID Fecha Nac.: 05/07/2006
 Domicilio: MONTEAGUDO N°:402 B°:AERO CLUB ESTE Teléfono:
 Edad: 18A H. C.: 20475007884
 Localidad: MONTEROS
 Obra Social: 126700 126700 - OBRA SOCIAL DEL PERSONAL DE LA ACTIVIDAD AZUCARERA TUCUMANA



Detalle:	TA Sistolica: 127.00	Peso: -	Perim. Cefalico: -	I.M.C.: -
	TA Diastolica: 84.00	Talla: -	Temp. Axilar: 35.50	Sat. Oxigeno: 100
	Frecuencia Cardiaca: 61	Frecuencia Resp.: 19	Temp. Rectal: -	NIHS: -
	Diuresis: -	Drenaje: -	Sonda: -	Sonda Vesical: -
	Ing. Via Oral: -	Ing. Via Endov.: -	Otros Ing: -	Otros Egr: -
	Fio2: 30	Agua Endogena: -	Temp. Respiratoria: -	Catarsis: -
	Basales: -	Temp. Respiratoria: -	Postprandial	
	Hemoglucotest: 170	Hora: 00:01	Cantidad: -	Fecha: -
	Corrección [UI]: -	Hora Corrección: -	Flujo: -	
	Dieta: -	Adm. LECHE: -		
	Oxigeno: -			

25/06/2025 HOSPITAL ZENON SANTILLAN

Origen: INTERNACION Servicio: UNIDAD DE CUIDADOS CRITICOS I

Fecha: 25/06/2025 Horario: 23:22

PROFESIONAL MEDICO : CACERES, KAREN NOELIA(MP:9560)

Diagnóstico: POLITRAUMATISMO CON TRAUMATISMO ENCEFALOCRANEANO
(T07-Traumatismos múltiples, no especificados)

Otras Afecciones:

Evolución: Paciente de 18 años, que ingreso a UTI el 23/6 con diagnóstico de Politraumatismo con TEC con pérdida de conciencia + contusión pulmonar + fractura expuesta de fémur y fractura de tibia izquierda, lesión tipo scalp de muslo interno derecho, fractura de muñeca derecha, lesión en mentón, hematoma frontal con equimosis orbitaria, múltiples lesiones escoriativas. Paciente ingresa por guardia del hospital de monteros el 22/6, traído por servicio de emergencias 107, por TEC y PLT, por accidente de tránsito (moto-camioneta de alto impacto, sin casco) con traumatismo facial y pérdida de conocimiento, Glasgow 8/15, que requirió de IOT/ARM, derivado al hospital Padilla donde se realiza TAC de cerebro evaluada por neurocirugía el 23/6 que informa: TAC de cerebro sin lesión ósea ni parenquimatosa de resolución neuroquirúrgica, TAC de columna cervical no evidencia lesión ósea aguda. Rx muestra fractura diafisaria de fémur, tibia y peroné izquierdo, fractura de muñeca, lesión scalp en miembro inferior derecho, es derivado al HCS para intervención quirúrgica, es evaluado por cirugía que indica sin resolución quirúrgica de urgencia, servicio de traumatología realiza toilette quirúrgica + sutura + reducción + tracción esquelética transcalcanea, quedando en Shock Room, donde se observa relleno capilar muy lento, ausencia de pulsos pedio, tibial posterior y poplíteo, evaluado por cirugía vascular que solicita arteriografía, la cual se realiza evidenciando indemnidad de arteria femoral superficial, poplíteo supra e infra patelar y de arterias tibiales anterior, posterior y Peronea, por debajo de la zona de fractura de fémur y tibia, con gran vaso espasmo en tercio distal y pie, continuando con requerimiento de soporte vasoactivo, ARM, ingresa a UTI. Actualmente en mal estado general, critico, hemodinamicamente inestable con requerimiento de soporte vasoactivo con Noradrenalina 0.1 mcg/kg/min, ARM modo A/C por presión, bajo sedoanalgesia con Remifentanilo + Dexmedetomidina, con RASS -1. Al examen físico presenta palidez generalizada, R1-R2 normofonéticos, silencios impresión libres, con hipoventilación bilateral a predominio de bases, se aspira por tubo orotraqueal escasa secreción mucosa, satura 97-98% con fio 0.30, abdomen blando depresible, no resistente, RHA + hipoactivos, con NET por SNG, presenta tracción esquelética en MMII izquierdo, se evidencia lesión de muslo derecha donde se encontraba fractura expuesta de fémur con vendaje limpio, fractura de tibia izquierda sin lesión de piel, herida tipo scalp de muslo interno derecho con suturas con salida de secreción serohematosa escasa, con aumento de volumen por inflamación, con pulsos presentes, débiles, temperatura conservada, fractura de muñeca derecha con valva de yeso, lesión en mentón con sutura, hematoma frontal con equimosis orbitaria, múltiples lesiones escoriativas en rodillas manos, codos, parpado superior derecho. Ritmo diurético



HISTORIA CLINICA

Apellido: LOLLI DNI 47500788
 Nombre: LUCAS DAVID Fecha Nac.: 05/07/2006
 Domicilio: MONTEAGUDO N°:402 B°:AERO CLUB ESTE Teléfono:
 Edad: 18A H. C.: 20475007884
 Localidad: MONTEROS
 Obra Social: 126700 126700 - OBRA SOCIAL DEL PERSONAL DE LA ACTIVIDAD AZUCARERA TUCUMANA



enlentecido, con hematuria leve, se realiza reanimación hídrica con cristaloides, con respuesta diurética positiva. Paciente crítico con pronóstico reservado. Se informa a los familiares.

- Pendiente: Dejo pedido de laboratorio, serología, GSA y rx de torax para el 26/6. Se solicita IC con Neurología.
- GSA: 0.30/7.44/80/36/0.7/24.8/96%/266.
- ATB: 24/6: Trimetoprima/sulfametoxazol + Clindamicina día 1.
- Cultivos: 24/6: salió hx2, uro, retro.
- 25/6: HTO 18, HB 6.2, GB 4520, PLT 88.000, Urea 28, Creatinina 0.58, K 3.7, CPK 8100, Actividad 78%, GOT: 337, GPT 199, FAL 59, GGT 8, BT 0.15.
- 25/6: se realizó TAC de cerebro, columna cervical, torax, abdomen y pelvis, con informe de especialista PDTE.
- 25/6: se transfundió 2 UGRS.
- 24/6: Se realizó ecodoppler arterial de MMII: flujo conservado en ambos MMII.
- 24/6: Valorado por servicio de Traumatología, que indican conducta expectante.
- 23/6 Arteriografía de MII: ARTERIA ILIACA PRIMITIVA E INTERNA: Permeables y sin lesiones angiográficas significativas. ARTERIA ILIACA EXTERNA: Permeable, sin lesiones angiográficas significativas, con vasoespasmo. ARTERIA FEMORAL COMUN: Permeable, con vasoespasmo. ARTERIA FEMORAL SUPERFICIAL, PROFUNDA, POPLITEA, TIBIAL ANTERIOR, TRONCO TIBIOPERONEO, PERONEA Y TIBIAL POSTERIOR: Permeables. Sin lesiones angiográficas significativas. Con vasoespasmo. CONCLUSION: Arterias sin lesiones angiográficas significativas, con vasoespasmo en contexto de politraumatismo grave con requerimiento de drogas vasoactivas y fractura expuesta de fémur, tibia y peroné.
- 23/6: TAC de cerebro, impresiona edema cerebral, Tórax con contusión pulmonar bilateral, abdomen s/p. Pendiente informe.
- 23/6: Rx: fractura diáfisis de fémur, tibia y peroné izquierdo, fractura de radio distal derecho.

Origen: INTERNACION Servicio: UNIDAD DE CUIDADOS CRITICOS I
 Fecha: 25/06/2025 Horario: 21:03
 PROFESIONAL ENFERMERO : LOUYF, ADA GRISEL(MP:3738)
 Diagnóstico: POLITRAUMATISMO CON TRAUMATISMO ENCEFALOCRANEANO
 (T07-Traumatismos múltiples, no especificados)

Otras Afecciones:

Tratamiento: Administración Med.:
 PHP SFL /// SRL A 42 GTS EV :16Hs. | 20Hs. | OMEPRAZOL 1 MP C/24 HRS EV : 8Hs. | METOCLOPRAMIDIA 10 MG C/8 HRS EV :16Hs. | 8Hs. | ENOXAPARINA 0.4 CC SC C/24 HRS :20Hs. | BACTRIM 2 AMPOLLAS EN 200CC DE SF CADA 8HS EV (FI 24/06) INICIAR POSTERIOR A TOMA DE CULTIVOS :16Hs. | 8Hs. | CLINDAMICINA 600MG EN 200CC DE SF CADA 6HS EV (FI 24/06) INICIAR POSTERIOR A TOMA DE CULTIVOS :18Hs. | DEXMEDETOMIDINA 3AMPOLLAS EN 150CC DE D5% A 11ML/H EV :16Hs. |

Origen: INTERNACION Servicio: UNIDAD DE CUIDADOS CRITICOS I
 Fecha: 25/06/2025 Horario: 21:03
 PROFESIONAL ENFERMERO : LOUYF, ADA GRISEL(MP:3738)
 Diagnóstico: POLITRAUMATISMO CON TRAUMATISMO ENCEFALOCRANEANO
 (T07-Traumatismos múltiples, no especificados)

Otras Afecciones:

Tratamiento: Administración Med.:
 CARGA DE 2000 ML DE RINGER EN LA MAÑANA, 2000 ML DE RINGER EN LA TARDE Y 1000 ML DE RINGER EN LA NOCHE :16Hs. |



HISTORIA CLINICA

Apellido: LOLLI DNI 47500788
 Nombre: LUCAS DAVID Fecha Nac.: 05/07/2006
 Domicilio: MONTEAGUDO N°:402 B°:AERO CLUB ESTE Teléfono:
 Edad: 18A H. C.: 20475007884
 Localidad: MONTEROS
 Obra Social: 126700 126700 - OBRA SOCIAL DEL PERSONAL DE LA ACTIVIDAD AZUCARERA TUCUMANA



Origen: INTERNACION Servicio: UNIDAD DE CUIDADOS CRITICOS I
 Fecha: 25/06/2025 Horario: 21:03
 PROFESIONAL ENFERMERO : LOUYF, ADA GRISEL(MP:3738)
 Diagnóstico: POLITRAUMATISMO CON TRAUMATISMO ENCEFALOCRANEANO
 (T07-Traumatismos múltiples, no especificados)

Otras Afecciones:

Tratamiento: Administración Med.:
 X SNG: SUPPORTAN 42 ML/HORA :16Hs. |

Origen: INTERNACION/SIGNOS V
 Fecha: 25/06/2025 Horario: 20:00
 PROFESIONAL ENFERMERO : LOUYF, ADA GRISEL(MP:3738)

Detalle:	TA Sistolica: 127.00	Peso: -	Perim. Cefalico: -	I.M.C.: -
	TA Diastolica: 70.00	Talla: -	Temp. Axilar: 36.00	Sat. Oxigeno: 100
	Frecuencia Cardiaca: 63	Frecuencia Resp.: 19	Temp. Rectal: -	NIHS: -
	Diuresis: -	Drenaje: -	Sonda: -	Sonda Vesical: -
	Ing. Via Oral: -	Ing. Via Endov.: -	Otros Ing: -	Otros Egr: -
	Fio2: 30	Agua Endogena: -		Catarsis: -
	Basales: -	Temp. Respiratoria: -		
	Hemoglucotest: -	Hora: -		
	Corrección [U]: -	Hora Corrección: -		
	Dieta: -	Adm. LECHE: -	Cantidad: -	Fecha: -
	Oxigeno: -		Flujo: -	
Observaciones:	PACIENTE EN ARM, TET, CVC PERMEABLE, SE TRANSFUNDEN 2UGRS, ATB, SEDOANALGESIA, SECRECIONES ESCASAS, SNG PARA NET, SE PROGRESA A 42 ML/H, SE SUSPENDE INFUSIÓN DE INOTRÓPICOS, BUEN RITMO DIURÉTICO. SE REALIZA CURACIÓN DE HERIDAS E HIGIENE PARCIAL.			

Origen: INTERNACION/SIGNOS V
 Fecha: 25/06/2025 Horario: 20:00
 PROFESIONAL ENFERMERO : LOUYF, ADA GRISEL(MP:3738)

Detalle:	TA Sistolica: 127.00	Peso: -	Perim. Cefalico: -	I.M.C.: -
	TA Diastolica: 70.00	Talla: -	Temp. Axilar: 36.00	Sat. Oxigeno: 100
	Frecuencia Cardiaca: 63	Frecuencia Resp.: 19	Temp. Rectal: -	NIHS: -
	Diuresis: -	Drenaje: -	Sonda: -	Sonda Vesical: -
	Ing. Via Oral: -	Ing. Via Endov.: -	Otros Ing: -	Otros Egr: -
	Fio2: 30	Agua Endogena: -		Catarsis: -
	Basales: -	Temp. Respiratoria: -		
	Hemoglucotest: -	Hora: -		
	Corrección [U]: -	Hora Corrección: -		
	Dieta: -	Adm. LECHE: -	Cantidad: -	Fecha: -
	Oxigeno: -		Flujo: -	
Observaciones:	PACIENTE EN ARM, TET, CVC PERMEABLE, SE TRANSFUNDEN 2UGRS, ATB, SEDOANALGESIA, SECRECIONES ESCASAS, SNG PARA NET, SE PROGRESA A 42 ML/H, SE SUSPENDE INFUSIÓN DE INOTRÓPICOS, BUEN RITMO DIURÉTICO. SE REALIZA CURACIÓN DE HERIDAS E HIGIENE PARCIAL.			

Origen: INTERCONSULTA Servicio: KINESIOLOGIA
 Fecha: 25/06/2025 Horario: 19:38
 Profesional: RUIZ DANEGGER, MARIA MERCEDES
 Motivo de Consulta: KTR + KTM



HISTORIA CLINICA

Apellido: LOLLI DNI 47500788
 Nombre: LUCAS DAVID Fecha Nac.: 05/07/2006
 Domicilio: MONTEAGUDO N°:402 B°:AERO CLUB ESTE Teléfono:
 Edad: 18A H. C.: 20475007884
 Localidad: MONTEROS
 Obra Social: 126700 126700 - OBRA SOCIAL DEL PERSONAL DE LA ACTIVIDAD AZUCARERA TUCUMANA



Diagnóstico: J96 - INSUFICIENCIA RESPIRATORIA, NO CLASIFICADA EN OTRA PARTE
 Evolución: PACIENTE A QUIEN SE LE REALIZA KINESIOTERAPIA MOTORA Y RESPIRATORIA. ESCASAS SECRECIONES DE TET, ABUNDANTE LOF SEROHEMATICO. CUIDADOS POSTURALES.

Practica:

Origen: INTERNACION/SIGNOS V
 Fecha: 25/06/2025 Horario: 18:00
 PROFESIONAL ENFERMERO : LOUYF, ADA GRISEL(MP:3738)

Detalle:	TA Sistolica:	130.00	Peso:	-	Perim. Cefalico:	-	I.M.C.:	-
	TA Diastolica:	70.00	Talla:	-	Temp. Axilar:	36.10	Sat. Oxigeno:	99
	Frecuencia Cardiaca:	70	Frecuencia Resp.:	18	Temp. Rectal:	-	NIHS:	-
	Diuresis:	-	Drenaje:	-	Sonda:	-	Sonda Vesical:	-
	Ing. Via Oral:	-	Ing. Via Endov.:	-	Otros Ing:	-	Otros Egr:	-
	Fio2:	30	Agua Endogena:	-			Catarsis:	-
	Basales:	-	Temp. Respiratoria:	-				
	Hemoglucotest:	-	Hora:	-				
	Corrección [UI]:	-	Hora Corrección:	-				
	Dieta:	-	Adm. LECHE:	-	Cantidad:	-	Fecha:	-
	Oxígeno:	-			Flujo:	-		

Origen: INTERNACION/SIGNOS V
 Fecha: 25/06/2025 Horario: 16:00
 PROFESIONAL ENFERMERO : LOUYF, ADA GRISEL(MP:3738)

Detalle:	TA Sistolica:	138.00	Peso:	-	Perim. Cefalico:	-	I.M.C.:	-
	TA Diastolica:	80.00	Talla:	-	Temp. Axilar:	36.00	Sat. Oxigeno:	100
	Frecuencia Cardiaca:	74	Frecuencia Resp.:	20	Temp. Rectal:	-	NIHS:	-
	Diuresis:	-	Drenaje:	-	Sonda:	-	Sonda Vesical:	-
	Ing. Via Oral:	-	Ing. Via Endov.:	-	Otros Ing:	-	Otros Egr:	-
	Fio2:	30	Agua Endogena:	-			Catarsis:	-
	Basales:	-	Temp. Respiratoria:	-				
	Hemoglucotest:	124	Hora:	16:00	Postprandial			
	Corrección [UI]:	-	Hora Corrección:	-				
	Dieta:	-	Adm. LECHE:	-	Cantidad:	-	Fecha:	-
	Oxígeno:	-			Flujo:	-		

Origen: INTERNACION Servicio: UNIDAD DE CUIDADOS CRITICOS I
 Fecha: 25/06/2025 Horario: 14:48
 PROFESIONAL MEDICO : CACERES, KAREN NOELIA(MP:9560)
 Diagnóstico: POLITRAUMATISMO CON TRAUMATISMO ENCEFALOCRANEANO
 (T07-Traumatismos múltiples, no especificados)

Otras Afecciones:

Evolución: Paciente de 18 años, que ingreso a UTI el 23/6 con diagnóstico de Politraumatismo con TEC con pérdida de conciencia + contusión pulmonar + fractura expuesta de fémur y fractura de tibia izquierda, lesión tipo scalp de muslo interno derecho, fractura de muñeca derecha, lesión en mentón, hematoma frontal con equimosis orbitaria, múltiples lesiones escoriativas. Paciente ingresa por guardia del hospital de monteros el 22/6, traído por servicio de emergencias 107, por TEC y PLT, por accidente de tránsito (moto-camioneta de alto impacto, sin casco) con traumatismo facial y pérdida de conocimiento, Glasgow 8/15, que requirió de IOT/ARM, derivado al hospital Padilla donde se realiza TAC de cerebro evaluada por neurocirugía el 23/6 que informa: TAC de cerebro sin lesión ósea ni parenquimatosa de resolución neuroquirúrgica, TAC de columna cervical no evidencia lesión ósea aguda. Rx muestra fractura diafisaria de fémur, tibia y peroné izquierdo, fractura de muñeca,



HISTORIA CLINICA

Apellido: LOLLI DNI 47500788
 Nombre: LUCAS DAVID Fecha Nac.: 05/07/2006
 Domicilio: MONTEAGUDO N°:402 B°:AERO CLUB ESTE Teléfono:
 Edad: 18A H. C.: 20475007884
 Localidad: MONTEROS
 Obra Social: 126700 126700 - OBRA SOCIAL DEL PERSONAL DE LA ACTIVIDAD AZUCARERA TUCUMANA



lesión scalp en miembro inferior derecho, es derivado al HCS para intervención quirúrgica, es evaluado por cirugía que indica sin resolución quirúrgica de urgencia, servicio de traumatología realiza toilette quirúrgica + sutura + reducción + tracción esquelética transcalcanea, quedando en Shock Room, donde se observa relleno capilar muy lento, ausencia de pulsos pedio, tibial posterior y poplíteo, evaluado por cirugía vascular que solicita arteriografía, la cual se realiza evidenciando indemnidad de arteria femoral superficial, poplíteo supra e infra patelar y de arterias tibiales anterior, posterior y Peronea, por debajo de la zona de fractura de fémur y tibia, con gran vaso espasmo en tercio distal y pie, continuando con requerimiento de soporte vasoactivo, ARM, ingresa a UTI. Actualmente en mal estado general, critico, hemodinamicamente inestable con requerimiento de soporte vasoactivo con Noradrenalina 0.1 mcg/kg/min, ARM modo A/C por presión, bajo sedoanalgesia con Remifentanilo + Dexmedetomidina, con RASS -1. Al examen físico presenta palidez generalizada, R1-R2 normofonéticos, silencios impresión libres, con hipoventilación bilateral a predominio de bases, se aspira por tubo orotraqueal escasa secreción mucosa, satura 97-98% con fio 0.30, abdomen blando depresible, no resistente, RHA + hipoactivos, con NET por SNG, presenta tracción esquelética en MMII izquierdo, se evidencia lesión de muslo derecha donde se encontraba fractura expuesta de fémur con vendaje limpio, fractura de tibia izquierda sin lesión de piel, herida tipo scalp de muslo interno derecho con suturas con salida de secreción serohematosa escasa, con aumento de volumen por inflamación, con pulsos presentes, débiles, temperatura conservada, fractura de muñeca derecha con valva de yeso, lesión en mentón con sutura, hematoma frontal con equimosis orbitaria, múltiples lesiones escoriativas en rodillas manos, codos, parpado superior derecho. Ritmo diurético enlentecido, con hematuria leve, se realiza reanimación hídrica con cristaloides, con respuesta diurética positiva. Paciente crítico con pronóstico reservado. Se informa a los familiares.

- Pendiente: Se solicita IC con Neurología.
- GSA: 0.27/7.38/136/43/0.3/25/99%/504.
- ATB: 24/6: Trimetoprima/sulfametoxazol + Clindamicina día 1.
- Cultivos: 24/6: salió hx2, uro, retro.
- 25/6: se realizó TAC de cerebro, columna cervical, torax, abdomen y pelvis, con informe de especialista PDTE.
- 25/6: se transfundió 1 UGRS.
- 24/6: Se realizó ecodoppler arterial de MMII: flujo conservado en ambos MMII.
- 24/6: Valorado por servicio de Traumatología, que indican conducta expectante.
- 23/6 Arteriografía de MII: ARTERIA ILIACA PRIMITIVA E INTERNA: Permeables y sin lesiones angiográficas significativas. ARTERIA ILIACA EXTERNA: Permeable, sin lesiones angiográficas significativas, con vasoespasmo. ARTERIA FEMORAL COMUN: Permeable, con vasoespasmo. ARTERIA FEMORAL SUPERFICIAL, PROFUNDA, POPLITEA, TIBIAL ANTERIOR, TRONCO TIBIOPERONEO, PERONEA Y TIBIAL POSTERIOR: Permeables. Sin lesiones angiográficas significativas. Con vasoespasmo. CONCLUSION: Arterias sin lesiones angiográficas significativas, con vasoespasmo en contexto de politraumatismo grave con requerimiento de drogas vasoactivas y fractura expuesta de fémur, tibia y peroné.
- 23/6: TAC de cerebro, impresiona edema cerebral, Tórax con contusión pulmonar bilateral, abdomen s/p. Pendiente informe.
- 23/6: Rx: fractura diáfisis de fémur, tibia y peroné izquierdo, fractura de radio distal derecho.

Origen: INTERCONSULTA Servicio: KINESIOLOGIA
 Fecha: 25/06/2025 Horario: 11:53
 Profesional: BORGNINO, NOELIA BELEN
 Motivo de Consulta: ic
 Diagnóstico: R06.0 - DISNEA
 Evolución: cva, escasas secreciones por tet.
 Practica: ktr ktm



HISTORIA CLINICA

Apellido: LOLLI DNI 47500788
 Nombre: LUCAS DAVID Fecha Nac.: 05/07/2006
 Domicilio: MONTEAGUDO N°:402 B°:AERO CLUB ESTE Teléfono:
 Edad: 18A H. C.: 20475007884
 Localidad: MONTEROS
 Obra Social: 126700 126700 - OBRA SOCIAL DEL PERSONAL DE LA ACTIVIDAD AZUCARERA TUCUMANA



Origen: INTERNACION Servicio: UNIDAD DE CUIDADOS CRITICOS I

Fecha: 25/06/2025 Horario: 10:44

PROFESIONAL MEDICO : CACERES, KAREN NOELIA(MP:9560)

Diagnóstico: POLITRAUMATISMO CON TRAUMATISMO ENCEFALOCRANEANO
(T07-Traumatismos múltiples, no especificados)

Otras Afecciones:

Evolución: Medicamento Nro.: 1 CARGA DE 2000 ML DE RINGER EN LA MAÑANA, 2000 ML DE RINGER EN LA TARDE Y 1000 ML DE RINGER EN LA NOCHE |

Origen: INTERNACION Servicio: UNIDAD DE CUIDADOS CRITICOS I

Fecha: 25/06/2025 Horario: 10:09

PROFESIONAL LIC. EN NUTRICION : NAVARRO, PAOLA GISELLE(MP:1111)

Diagnóstico: POLITRAUMATISMO CON TRAUMATISMO ENCEFALOCRANEANO
(T07-Traumatismos múltiples, no especificados)

Otras Afecciones:

Evolución: MOTIVO DE CONSULTA: adecuacion tto nutricional |
DIAGNOSTICO: Traumatismos múltiples, no especificados |
DETALLE: xsng: supportan 42 ml/hora |

Origen: INTERNACION Servicio: UNIDAD DE CUIDADOS CRITICOS I

Fecha: 25/06/2025 Horario: 10:08

PROFESIONAL LIC. EN NUTRICION : NAVARRO, PAOLA GISELLE(MP:1111)

Diagnóstico: POLITRAUMATISMO CON TRAUMATISMO ENCEFALOCRANEANO
(T07-Traumatismos múltiples, no especificados)

Otras Afecciones:

Evolución: Parenteral Nro.: 1 X SNG: SUPPORTAN 42 ML/HORA |

Origen: INTERNACION/SIGNOS V

Fecha: 25/06/2025 Horario: 09:00

PROFESIONAL ENFERMERO : LIZARRAGA, JOSE MARIA(MP:6324)

Detalle:	TA Sistolica:	159.00	Peso:	-	Perim. Cefalico:	-	I.M.C.:	-
	TA Diastolica:	84.00	Talla:	-	Temp. Axilar:	36.00	Sat. Oxigeno:	98
	Frecuencia Cardiaca:	69	Frecuencia Resp.:	16	Temp. Rectal:	-	NIHS:	-
	Diuresis:	-	Drenaje:	-	Sonda:	-	Sonda Vesical:	-
	Ing. Via Oral:	-	Ing. Via Endov.:	-	Otros Ing:	-	Otros Egr:	-
	Fio2:	-	Agua Endogena:	-			Catarsis:	-
	Basales:	-	Temp. Respiratoria:	-				
	Hemoglucolest:	-	Hora:	-				
	Corrección [UI]:	-	Hora Corrección:	-				
	Dieta:	-	Adm. LECHE:	-	Cantidad:	-	Fecha:	-
	Oxigeno:	-			Flujo:	-		

Origen: INTERNACION/SIGNOS V

Fecha: 25/06/2025 Horario: 07:00

PROFESIONAL ENFERMERO : LIZARRAGA, JOSE MARIA(MP:6324)



HISTORIA CLINICA

Apellido: LOLLI DNI 47500788
 Nombre: LUCAS DAVID Fecha Nac.: 05/07/2006
 Domicilio: MONTEAGUDO N°:402 B°:AERO CLUB ESTE Teléfono:
 Edad: 18A H. C.: 20475007884
 Localidad: MONTEROS
 Obra Social: 126700 126700 - OBRA SOCIAL DEL PERSONAL DE LA ACTIVIDAD AZUCARERA TUCUMANA



Detalle:	TA Sistolica:	141.00	Peso:	-	Perim. Cefalico:	-	I.M.C.:	-
	TA Diastolica:	67.00	Talla:	-	Temp. Axilar:	36.30	Sat. Oxigeno:	99
	Frecuencia Cardiaca:	79	Frecuencia Resp.:	18	Temp. Rectal:	-	NIHS:	-
	Diuresis:	-	Drenaje:	-	Sonda:	-	Sonda Vesical:	-
	Ing. Via Oral:	-	Ing. Via Endov.:	-	Otros Ing:	-	Otros Egr:	-
	Fio2:	-	Agua Endogena:	-	Temp. Respiratoria:	-	Catarsis:	-
	Basales:	-	Hora:	-	Cantidad:	-	Fecha:	-
	Hemoglucotest:	-	Hora Corrección:	-	Flujo:	-		
	Corrección [U]:	-	Adm. LECHE:	-				
	Dieta:	-						
	Oxigeno:	-						
	Observaciones:	PACIENTE EN ARM SE LE REALIZO TODOS LOS CUIDADOS CAMBIO DE FIJACION HIGUINE BUCAL CON PARAMETROS CONSERVADOS CURACION DE HERIDA EN PIERNA IZQUIERDA						

Origen: INTERNACION Servicio: UNIDAD DE CUIDADOS CRITICOS I

Fecha: 25/06/2025 Horario: 05:25

PROFESIONAL ENFERMERO : MORALES, ROXANA NOEMÍ(MP:3714)

Diagnóstico: POLITRAUMATISMO CON TRAUMATISMO ENCEFALOCRANEANO
(T07-Traumatismos múltiples, no especificados)

Otras Afecciones:

Tratamiento: Administración Med.:

PHP SFL /// SRL A 42 GTS EV : 1Hs. | 5Hs. | METOCLOPRAMIDIA 10 MG C/8 HRS EV : 0Hs. | CPV Y DIURESIS : 0Hs. | 5Hs. | BACTRIM 2 AMPOLLAS EN 200CC DE SF CADA 8HS EV (FI 24/06) INICIAR POSTERIOR A TOMA DE CULTIVOS : 0Hs. | CLINDAMICINA 600MG EN 200CC DE SF CADA 6HS EV (FI 24/06) INICIAR POSTERIOR A TOMA DE CULTIVOS : 0Hs. | 5Hs. |

Origen: INTERNACION/SIGNOS V

Fecha: 25/06/2025 Horario: 05:00

PROFESIONAL ENFERMERO : MORALES, ROXANA NOEMÍ(MP:3714)

Detalle:	TA Sistolica:	138.00	Peso:	-	Perim. Cefalico:	-	I.M.C.:	-
	TA Diastolica:	66.00	Talla:	-	Temp. Axilar:	36.10	Sat. Oxigeno:	99
	Frecuencia Cardiaca:	76	Frecuencia Resp.:	18	Temp. Rectal:	-	NIHS:	-
	Diuresis:	-	Drenaje:	-	Sonda:	-	Sonda Vesical:	-
	Ing. Via Oral:	-	Ing. Via Endov.:	-	Otros Ing:	-	Otros Egr:	-
	Fio2:	27	Agua Endogena:	-	Temp. Respiratoria:	-	Catarsis:	-
	Basales:	-	Hora:	-	Cantidad:	-	Fecha:	-
	Hemoglucotest:	-	Hora Corrección:	-	Flujo:	-		
	Corrección [U]:	-	Adm. LECHE:	-				
	Dieta:	-						
	Oxigeno:	-						

Origen: INTERNACION Servicio: UNIDAD DE CUIDADOS CRITICOS I

Fecha: 25/06/2025 Horario: 00:08

PROFESIONAL MEDICO : ESPINOSA, MYRIAN SUSANA(MP:7690)

Diagnóstico: POLITRAUMATISMO CON TRAUMATISMO ENCEFALOCRANEANO
(T07-Traumatismos múltiples, no especificados)

Otras Afecciones:

Evolución: Parenteral Nro.: 1 REMIFENTANILO 2 AMP/100 CC SFL A 11 ML EV | Parenteral Nro.: 2 NORADRENALINA 2 AMP/250 CC DSA 5% A 11 ML EV (MODIFICAR SEGUN TAM) | Parenteral Nro.: 3 CARGA 1000 CC SFL///SRL SIM EV | Parenteral Nro.: 4 PHP SFL /// SRL A 42 GTS EV | Medicamento Nro.: 1 DIPIRONA 1 AMP EV SOS | Medicamento Nro.: 2 OMEPRAZOL 1 MP C/24 HRS EV | Medicamento Nro.: 3 METOCLOPRAMIDIA 10 MG C/8 HRS EV



HISTORIA CLINICA

Apellido: LOLLI DNI 47500788
 Nombre: LUCAS DAVID Fecha Nac.: 05/07/2006
 Domicilio: MONTEAGUDO N°:402 B°:AERO CLUB ESTE Teléfono:
 Edad: 18A H. C.: 20475007884
 Localidad: MONTEROS
 Obra Social: 126700 126700 - OBRA SOCIAL DEL PERSONAL DE LA ACTIVIDAD AZUCARERA TUCUMANA



| Medicamento Nro.: 4 CIRCUITO DE ARM CON TRAMPA DE AGUA | Medicamento Nro.: 5 SISTEMA CERRADO DE ASPIRACION | Medicamento Nro.: 6 PERFUS VOLUMAT | Medicamento Nro.: 7 SET APLIX | Medicamento Nro.: 8 APOSITO TEGADERM | Medicamento Nro.: 9 CABECERA AA 40º | Medicamento Nro.: 10 TRACCION ESQUELETICA | Medicamento Nro.: 11 ENOXAPARINA 0.4 CC SC C/24 HRS | Medicamento Nro.: 12 CPV Y DIURESIS | Medicamento Nro.: 13 HGT POR TURNO Y CORRECCION | Medicamento Nro.: 14 BACTRIM 2 AMPOLLAS EN 200CC DE SF CADA 8HS EV (FI 24/06) INICIAR POSTERIOR A TOMA DE CULTIVOS | Medicamento Nro.: 15 CLINDAMICINA 600MG EN 200CC DE SF CADA 6HS EV (FI 24/06) INICIAR POSTERIOR A TOMA DE CULTIVOS | Medicamento Nro.: 16 DEXMEDETOMIDINA 3AMPOLLAS EN 150CC DE D5% A 11ML/H EV |

Origen: INTERNACION/SIGNOS V

Fecha: 25/06/2025 Horario: 00:01

PROFESIONAL ENFERMERO : MORALES, ROXANA NOEMÍ(MP:3714)

Detalle:	TA Sistolica: 100.00	Peso: -	Perim. Cefalico: -	I.M.C.: -
	TA Diastolica: 70.00	Talla: -	Temp. Axilar: 36.00	Sat. Oxigeno: 99
	Frecuencia Cardiaca: 74	Frecuencia Resp.: 19	Temp. Rectal: -	NIHS: -
	Diuresis: -	Drenaje: -	Sonda: -	Sonda Vesical: -
	Ing. Via Oral: -	Ing. Via Endov.: -	Otros Ing: -	Otros Egr: -
	Fio2: 27	Agua Endogena: -		Catarsis: -
	Basales: -	Temp. Respiratoria: -		
	Hemoglucolest: -	Hora: -		
	Corrección [UJ]: -	Hora Corrección: -		
	Dieta: -	Adm. LECHE: -	Cantidad: -	Fecha: -
	Oxigeno: -		Flujo: -	

24/06/2025 HOSPITAL ZENON SANTILLAN

Origen: INTERNACION Servicio: UNIDAD DE CUIDADOS CRITICOS I

Fecha: 24/06/2025 Horario: 21:27

PROFESIONAL ENFERMERO : FLORES, CARMEN ANALIA(MP:4047)

Diagnóstico: POLITRAUMATISMO CON TRAUMATISMO ENCEFALOCRANEANO
(T07-Traumatismos múltiples, no especificados)

Otras Afecciones:

Tratamiento: Administración Med.:

PHP SFL /// SRL A 42 GTS EV :18Hs. | 21Hs. | BACTRIM 2 AMPOLLAS EN 200CC DE SF CADA 8HS EV (FI 24/06) INICIAR POSTERIOR A TOMA DE CULTIVOS :16Hs. | CLINDAMICINA 600MG EN 200CC DE SF CADA 6HS EV (FI 24/06) INICIAR POSTERIOR A TOMA DE CULTIVOS :18Hs. | DEXMEDETOMIDINA 3AMPOLLAS EN 150CC DE D5% A 11ML/H EV :15Hs. | 21Hs. |

Origen: INTERNACION Servicio: UNIDAD DE CUIDADOS CRITICOS I

Fecha: 24/06/2025 Horario: 21:27

PROFESIONAL ENFERMERO : FLORES, CARMEN ANALIA(MP:4047)

Diagnóstico: POLITRAUMATISMO CON TRAUMATISMO ENCEFALOCRANEANO
(T07-Traumatismos múltiples, no especificados)

Otras Afecciones:

Tratamiento: Administración Med.:

METOCLOPRAMIDIA 10 MG C/8 HRS EV :16Hs. | ENOXAPARINA 0.4 CC SC C/24 HRS :20Hs. |



HISTORIA CLINICA

Apellido: LOLLI DNI 47500788
 Nombre: LUCAS DAVID Fecha Nac.: 05/07/2006
 Domicilio: MONTEAGUDO N°:402 B°:AERO CLUB ESTE Teléfono:
 Edad: 18A H. C.: 20475007884
 Localidad: MONTEROS
 Obra Social: 126700 126700 - OBRA SOCIAL DEL PERSONAL DE LA ACTIVIDAD AZUCARERA TUCUMANA



Origen: INTERNACION Servicio: UNIDAD DE CUIDADOS CRITICOS I

Fecha: 24/06/2025 Horario: 21:06

PROFESIONAL MEDICO : ESPINOSA, MYRIAN SUSANA(MP:7690)

Diagnóstico: POLITRAUMATISMO CON TRAUMATISMO ENCEFALOCRANEANO
 (T07-Traumatismos múltiples, no especificados)

Otras Afecciones:

Evolución:

Paciente de 18 años de edad, con Dx de PLT con TEC con perdida de conciencia, contusión pulmonar, fractura expuesta de fémur y fractura de tibia izquierda, lesión tipo scalp de muslo interno derecho, fractura de muñeca derecha, lesión en mentón, hematoma frontal con equimosis orbitaria, múltiples lesiones escoriativas. Paciente ingresa por guardia del hospital de monteros el 22/06, traído por el 107, por TEC y PLT, por accidente de tránsito, sin casco, (moto- camioneta de alto impacto) con traumatismo facial y pérdida de conocimiento, Glasgow 8/15, que requirió de IOT, derivado al hospital Padilla donde se realiza TAC de cerebro evaluada por neuroradiología 23/06 que informa: TAC de cerebro sin lesión ósea ni parenquimatosa de resolución neuroquirúrgica, TAC de columna cervical no evidencia lesión ósea aguda. Rx muestra fractura diafisaria de fémur, tibia y peroné izquierdo, fractura de muñeca, lesión scalp en miembro inferior derecho, es derivado al HCS para intervención quirúrgica, es evaluado por cirugía que indica sin resolución quirúrgica de urgencia, traumatología realiza: toilette quirúrgica + sutura + reducción + tracción esquelética transcalcanea, quedando en Shock Room, donde se observa relleno capilar muy lento, ausencia de pulsos pedio, tibial posterior y popliteo, evaluado por cirugía vascular que solicita arteriografía: donde se ve indemnidad de arteria femoral superficial, poplítea supra e infra patelar y de arterias tibiales anterior, posterior y peronea, por debajo de la zona de fractura de fémur y tibia, con gran vaso espasmo en tercio distal y pie, continuando con requerimiento de noradrenalina pasa a UTI. Paciente ingresa en mal estado general en ARM bajo sedoanalgesia con RMF + Midazolam con RASS -4 adaptado y sincrónico, hemodinámicamente inestable con tendencia a la hipotensión que no responde a volumen por lo que se reinicia noradrenalina a 0.11 mcg/kg/min, febril. Al examen físico con mucosas ligeramente pálidas hidratadas con R1R2 rítmicos regulares silencios impresión libres, con hipoventilación bilateral a predominio de bases y escasas secreción muco-hemáticas, abdomen blando depresible, no resistente, RHA + hipoactivos, se coloca tracción esquelética y se evidencia lesión de muslo derecha donde se encontraba fractura expuesta de fémur con vendaje limpio, fractura de tibia izquierda sin lesión de piel, herida tipo scalp de muslo interno derecho con suturas con salida de secreción serohemática, con aumento de volumen por inflamación, con pulsos débiles, temperatura conservada, se observa sitio de punción inguinal derecho de hemodinámica sin signo de sangrado, fractura de muñeca derecha con valva de yeso, lesión en mentón con sutura, hematoma frontal con equimosis orbitaria, múltiples lesiones escoriativas en rodillas manos, codos, parpado superior derecho, SNG a descarga con débito alimenticio, diuresis + oligoanuria, concentrada se indica volumen. Paciente crítico con pronóstico reservado, se informa a familiares.

- Pendiente: Evaluación por Neurología.

-24/6 EVALUADO POR TRAUMATOLOGIA.

-24/6 se realiza ventana de sedación. (cierro Midazolam, indico desmedetomidina)

24/6 Pancultivar salió HC, URO, RETRO.

- ATB: 23/06 Gentamicina + Cefalotina se suspende. Luego de cultivos inicia bactrin + clinda (24/6).

- 23/06 Arteriografía de MII: ARTERIA ILIACA PRIMITIVA E INTERNA: Permeables y sin lesiones angiográficas significativas. ARTERIA ILIACA EXTERNA: Permeable, sin lesiones angiográficas significativas, con vasoespasmo. ARTERIA FEMORAL COMUN: Permeable, con vasoespasmo. ARTERIA FEMORAL SUPERFICIAL, PROFUNDA, POPLITEA, TIBIAL ANTERIOR, TRONCO TIBIOPERONEO, PERONEA Y TIBIAL POSTERIOR: Permeables. Sin lesiones angiográficas significativas. Con vasoespasmo. CONCLUSION: Arterias sin



HISTORIA CLINICA

Apellido: LOLLI DNI 47500788
 Nombre: LUCAS DAVID Fecha Nac.: 05/07/2006
 Domicilio: MONTEAGUDO N°:402 B°:AERO CLUB ESTE Teléfono:
 Edad: 18A H. C.: 20475007884
 Localidad: MONTEROS
 Obra Social: 126700 126700 - OBRA SOCIAL DEL PERSONAL DE LA ACTIVIDAD AZUCARERA TUCUMANA



lesiones angiográficas significativas, con vasoespasmo en contexto de politraumatismo grave con requerimiento de drogas vasoactivas y fractura expuesta de fémur, tibia y peroné.

- 23/06 TAC de cerebro, impresiona edema cerebral?, Tórax con contusión pulmonar bilateral, abdomen s/p. Pendiente informe.

- 23/06 Rx: fractura diáfisis de fémur, tibia y peroné izquierdo, fractura de radio distal derecho.

Origen: INTERNACION/SIGNOS V

Fecha: 24/06/2025 Horario: 20:00

PROFESIONAL ENFERMERO : FLORES, CARMEN ANALIA(MP:4047)

Detalle:	TA Sistolica: 124.00	Peso: -	Perim. Cefalico: -	I.M.C.: -
	TA Diastolica: 67.00	Talla: -	Temp. Axilar: 36.40	Sat. Oxigeno: 100
	Frecuencia Cardiaca: 71	Frecuencia Resp.: 19	Temp. Rectal: -	NIHS: -
	Diuresis: -	Drenaje: -	Sonda: -	Sonda Vesical: -
	Ing. Via Oral: -	Ing. Via Endov.: -		
	Fio2: 27	Agua Endogena: 250.00	Otros Ing: -	Otros Egr: -
	Basales: 320.00	Temp. Respiratoria: -		Catarsis: -
	Hemoglucotest: -	Hora: -		
	Corrección [U]: -	Hora Corrección: -		
	Dieta: -	Adm. LECHE: -	Cantidad: -	Fecha: -
	Oxigeno: -		Flujo: -	

Origen: INTERCONSULTA

Servicio: KINESIOLOGIA

Fecha: 24/06/2025

Horario: 18:17

Profesional: RUIZ DANEGGER, MARIA MERCEDES

Motivo de Consulta: KTR + KTM

Diagnóstico: J96 - INSUFICIENCIA RESPIRATORIA, NO CLASIFICADA EN OTRA PARTE

Evolución: PACIENTE EN ARM A QUIEN SE LE REALIZA KINESIOERAPIA MOTORA Y RESPIRATORIA. CUIDADOS DE CNFORT.

Practica:

Origen: INTERNACION/SIGNOS V

Fecha: 24/06/2025 Horario: 18:00

PROFESIONAL ENFERMERO : FLORES, CARMEN ANALIA(MP:4047)

Detalle:	TA Sistolica: 117.00	Peso: -	Perim. Cefalico: -	I.M.C.: -
	TA Diastolica: 69.00	Talla: -	Temp. Axilar: 36.20	Sat. Oxigeno: 100
	Frecuencia Cardiaca: 62	Frecuencia Resp.: 21	Temp. Rectal: -	NIHS: -
	Diuresis: -	Drenaje: -	Sonda: -	Sonda Vesical: -
	Ing. Via Oral: -	Ing. Via Endov.: -		
	Fio2: 27	Agua Endogena: -	Otros Ing: -	Otros Egr: -
	Basales: -	Temp. Respiratoria: -		Catarsis: -
	Hemoglucotest: -	Hora: -		
	Corrección [U]: -	Hora Corrección: -		
	Dieta: -	Adm. LECHE: -	Cantidad: -	Fecha: -
	Oxigeno: -		Flujo: -	

Origen: INTERNACION/SIGNOS V

Fecha: 24/06/2025 Horario: 16:00

PROFESIONAL ENFERMERO : FLORES, CARMEN ANALIA(MP:4047)



HISTORIA CLINICA

Apellido: LOLLI DNI 47500788
 Nombre: LUCAS DAVID Fecha Nac.: 05/07/2006
 Domicilio: MONTEAGUDO N°:402 B°:AERO CLUB ESTE Teléfono:
 Edad: 18A H. C.: 20475007884
 Localidad: MONTEROS
 Obra Social: 126700 126700 - OBRA SOCIAL DEL PERSONAL DE LA ACTIVIDAD AZUCARERA TUCUMANA



Detalle:	TA Sistolica: 140.00	Peso: -	Perim. Cefalico: -	I.M.C.: -
	TA Diastolica: 88.00	Talla: -	Temp. Axilar: 36.00	Sat. Oxigeno: 100
	Frecuencia Cardiaca: 67	Frecuencia Resp.: 18	Temp. Rectal: -	NIHS: -
	Diuresis: -	Drenaje: -	Sonda: -	Sonda Vesical: -
	Ing. Via Oral: -	Ing. Via Endov.: -	Otros Ing: -	Otros Egr: -
	Fio2: 27	Agua Endogena: -	Temp. Respiratoria: -	Catarsis: -
	Basales: -	Temp. Respiratoria: -	Postprandial	
	Hemoglucotest: 151	Hora: 16:00	Cantidad: -	Fecha: -
	Corrección [UI]: -	Hora Corrección: -	Flujo: -	
	Dieta: -	Adm. LECHE: -		
	Oxigeno: -			

Origen: INTERNACION Servicio: UNIDAD DE CUIDADOS CRITICOS I

Fecha: 24/06/2025 Horario: 13:03

PROFESIONAL ENFERMERO : CHAVARRIA, ADRIANA GRACIELA(MP:3449)

Diagnóstico: POLITRAUMATISMO CON TRAUMATISMO ENCEFALOCRANEANO
(T07-Traumatismos múltiples, no especificados)

Otras Afecciones:

Tratamiento: Administración Med.:

PHP SFL /// SRL A 42 GTS EV :10Hs. | 13Hs. | DEXMEDETOMIDINA 3AMPOLLAS EN 150CC DE D5% A 11ML/H EV :10Hs. |

Origen: INTERNACION Servicio: UNIDAD DE CUIDADOS CRITICOS I

Fecha: 24/06/2025 Horario: 13:03

PROFESIONAL ENFERMERO : CHAVARRIA, ADRIANA GRACIELA(MP:3449)

Diagnóstico: POLITRAUMATISMO CON TRAUMATISMO ENCEFALOCRANEANO
(T07-Traumatismos múltiples, no especificados)

Otras Afecciones:

Tratamiento: Administración Med.:

CARGA 1000 CC SFL///SRL SIM EV :11Hs. |

Origen: INTERNACION/SIGNOS V

Fecha: 24/06/2025 Horario: 13:00

PROFESIONAL ENFERMERO : CHAVARRIA, ADRIANA GRACIELA(MP:3449)

Detalle:	TA Sistolica: 139.00	Peso: -	Perim. Cefalico: -	I.M.C.: -
	TA Diastolica: 86.00	Talla: -	Temp. Axilar: 36.00	Sat. Oxigeno: 100
	Frecuencia Cardiaca: 77	Frecuencia Resp.: 20	Temp. Rectal: -	NIHS: -
	Diuresis: -	Drenaje: -	Sonda: -	Sonda Vesical: -
	Ing. Via Oral: -	Ing. Via Endov.: -	Otros Ing: -	Otros Egr: -
	Fio2: 0,30	Agua Endogena: -	Temp. Respiratoria: -	Catarsis: -
	Basales: -	Temp. Respiratoria: -	Postprandial	
	Hemoglucotest: -	Hora: -	Cantidad: -	Fecha: -
	Corrección [UI]: -	Hora Corrección: -	Flujo: -	
	Dieta: -	Adm. LECHE: -		
	Oxigeno: -			



HISTORIA CLINICA

Apellido: LOLLI DNI 47500788
 Nombre: LUCAS DAVID Fecha Nac.: 05/07/2006
 Domicilio: MONTEAGUDO N°:402 B°:AERO CLUB ESTE Teléfono:
 Edad: 18A H. C.: 20475007884
 Localidad: MONTEROS
 Obra Social: 126700 126700 - OBRA SOCIAL DEL PERSONAL DE LA ACTIVIDAD AZUCARERA TUCUMANA



Origen: INTERNACION Servicio: UNIDAD DE CUIDADOS CRITICOS I

Fecha: 24/06/2025 Horario: 12:31

PROFESIONAL MEDICO : PUJOL, ANTONIO SANTIAGO HUGO(MP:7841)

Diagnóstico: POLITRAUMATISMO CON TRAUMATISMO ENCEFALOCRANEANO
 (T07-Traumatismos múltiples, no especificados)

Otras Afecciones:

Evolución: PACIENTE CON RODILLA FLOTANTE IZQUIERDA. CON BUENA TOLERANCIA A TRACCION. SE SOLICITAN MATERIALES DE CIRUGIA.

Origen: INTERCONSULTA Servicio: KINESIOLOGIA

Fecha: 24/06/2025 Horario: 11:54

Profesional: BORGNINO, NOELIA BELEN

Motivo de Consulta: ic

Diagnóstico: R06.0 - DISNEA

Evolución: pcte en arm/pcv. fio2 30% sato2 100%. se realiza cva, aspiracion de escasas secreciones. muestra traqueal insuficiente, queda pendiente para la tarde.

Practica: ktr ktm

Origen: INTERNACION Servicio: UNIDAD DE CUIDADOS CRITICOS I

Fecha: 24/06/2025 Horario: 11:20

PROFESIONAL MEDICO : ESPINOSA, MYRIAN SUSANA(MP:7690)

Diagnóstico: POLITRAUMATISMO CON TRAUMATISMO ENCEFALOCRANEANO
 (T07-Traumatismos múltiples, no especificados)

Otras Afecciones:

Evolución: Paciente de 18 años de edad, con Dx de PLT con TEC con perdida de conciencia, contusión pulmonar, fractura expuesta de fémur y fractura de tibia izquierda, lesión tipo scalp de muslo interno derecho, fractura de muñeca derecha, lesión en mentón, hematoma frontal con equimosis orbitaria, múltiples lesiones escoriativas. Paciente ingresa por guardia del hospital de monteros el 22/06, traído por el 107, por TEC y PLT, por accidente de tránsito, sin casco, (moto- camioneta de alto impacto) con traumatismo facial y pérdida de conocimiento, Glasgow 8/15, que requirió de IOT, derivado al hospital Padilla donde se realiza TAC de cerebro evaluada por neurcirugia 23/06 que informa: TAC de cerebro sin lesión ósea ni parenquimatosa de resolución neuroquirurgica, TAC de columna cervical no evidencia lesión ósea aguda. Rx muestra fractura diafisaria de fémur, tibia y peroné izquierdo, fractura de muñeca, lesión scalp en miembro inferior derecho, es derivado al HCS para intervención quirúrgica, es evaluado por cirugía que indica sin resolución quirúrgica de urgencia, traumatología realiza: toilette quirúrgica + sutura + reducción + tracción esquelética transcalcanea, quedando en Shock Room, donde se observa relleno capilar muy lento, ausencia de pulsos pedio, tibial posterior y popliteo, evaluado por cirugía vascular que solicita arteriografía: donde se ve indemnidad de arteria femoral superficial, poplítea supra e infra patelar y de arterias tibiales anterior, posterior y peronea, por debajo de la zona de fractura de fémur y tibia, con gran vaso espasmo en tercio distal y pie, continuando con requerimiento de noradrenalina pasa a UTI. Paciente ingresa en mal estado general en ARM bajo sedoanalgesia con RMF + Midazolam con RASS -4 adaptado y sincrónico, hemodinamicamente inestable con tendencia A la hipotensión que no responde a volumen por lo que se reinicia noradrenalina a 0.11 mcg/kg/min, febril. Al examen físico con mucosas ligeramente pálidas hidratadas con R1R2 rítmicos regulares silencios impresión libres, con hipoventilación bilateral a predominio de bases y escasas secreción muco-hematicas, abdomen blando depresible, no resistente, RHA + hipoactivos, se coloca tracción esquelética y se evidencia lesión de muslo derecha donde se encontraba fractura expuesta de fémur con vendaje limpio, fractura de tibia izquierda sin lesión de piel, herida tipo scalp de muslo interno derecho con suturas con salida de secreción serohematica, con aumento de volumen por inflamación, con pulsos débiles, temperatura conservada, se observa sitio de punción inguinal derecho de hemodinamia sin signo de



HISTORIA CLINICA

Apellido: LOLLI DNI 47500788
 Nombre: LUCAS DAVID Fecha Nac.: 05/07/2006
 Domicilio: MONTEAGUDO N°:402 B°:AERO CLUB ESTE Teléfono:
 Edad: 18A H. C.: 20475007884
 Localidad: MONTEROS
 Obra Social: 126700 126700 - OBRA SOCIAL DEL PERSONAL DE LA ACTIVIDAD AZUCARERA TUCUMANA



sangrado, fractura de muñeca derecha con valva de yeso, lesión en mentón con sutura, hematoma frontal con equimosis orbitaria, múltiples lesiones escoriativas en rodillas manos, codos, parpado superior derecho, SNG a descarga con debito alimenticio, diuresis + oligoanuria, concentrada se indica volumen. Paciente crítico con pronóstico reservado, se informa a familiares.

- Pendiente: Evaluación por Neurología y traumatología.

-24/6 se realiza ventana de sedación. (cierro Midazolam , indico desmedetomidina)

-Pancultivar el 24/06.

- ATB: 23/06 Gentamicina + Cefalotina se suspende . luego de cultivos inicia bactrin + clinda (24/6) día 0.

- 23/06 Arteriografía de MII: ARTERIA ILIACA PRIMITIVA E INTERNA: Permeables y sin lesiones angiográficas significativas. ARTERIA ILIACA EXTERNA: Permeable, sin lesiones angiográficas significativas, con vasoespasmo. ARTERIA FEMORAL COMUN: Permeable, con vasoespasmo. ARTERIA FEMORAL SUPERFICIAL, PROFUNDA, POPLITEA, TIBIAL ANTERIOR, TRONCO TIBIOPERONEO, PERONEA Y TIBIAL POSTERIOR: Permeables. Sin lesiones angiográficas significativas. Con vasoespasmo. CONCLUSION: Arterias sin lesiones angiográficas significativas, con vasoespasmo en contexto de politraumatismo grave con requerimiento de drogas vasoactivas y fractura expuesta de fémur, tibia y peroné.

- 23/06 TAC de cerebro, impresiona edema cerebral?, Tórax con contusión pulmonar bilateral, abdomen s/p. Pendiente informe.

- 23/06 Rx: fractura diáfisis de fémur, tibia y peroné izquierdo, fractura de radio distal derecho.

Origen: INTERNACION Servicio: UNIDAD DE CUIDADOS CRITICOS I

Fecha: 24/06/2025 Horario: 10:48

PROFESIONAL MEDICO : JUANE FERNANDEZ, MARISOL(MP:10676)

Diagnóstico: POLITRAUMATISMO CON TRAUMATISMO ENCEFALOCRANEANO
(T07-Traumatismos múltiples, no especificados)

Otras Afecciones:

Evolución: Parenteral Nro.: 1 PHP SFL /// SRL A 42 GTS EV | Medicamento Nro.: 1 BACTRIM 2 AMPOLLAS EN 200CC DE SF CADA 8HS EV (FI 24/06) INICIAR POSTERIOR A TOMA DE CULTIVOS | Medicamento Nro.: 2 CLINDAMICINA 600MG EN 200CC DE SF CADA 6HS EV (FI 24/06) INICIAR POSTERIOR A TOMA DE CULTIVOS | Medicamento Nro.: 3 DEXMEDETOMIDINA 3AMPOLLAS EN 150CC DE D5% A 11ML/H EV |

Origen: INTERNACION Servicio: UNIDAD DE CUIDADOS CRITICOS I

Fecha: 24/06/2025 Horario: 10:25

PROFESIONAL ENFERMERO : CHAVARRIA, ADRIANA GRACIELA(MP:3449)

Diagnóstico: POLITRAUMATISMO CON TRAUMATISMO ENCEFALOCRANEANO
(T07-Traumatismos múltiples, no especificados)

Otras Afecciones:

Tratamiento: Administración Med.:

PHP SFL /// SRL A 35 GTS EV :10Hs. | REMIFENTANILO 2 AMP/100 CC SFL A 11 ML EV : 7Hs. | MIDAZOLAM 8 AMP /100 CC SFL A 11 ML EV : 7Hs. | CARGA 1000 CC SFL///SRL SIM EV :10Hs. | OMEPRAZOL 1 MP C/24 HRS EV : 8Hs. | HGT POR TURNO Y CORRECCION : 7Hs. | PANCULTIVAR EL 24/6/25 : 8Hs. |

Origen: INTERNACION/SIGNOS V

Fecha: 24/06/2025 Horario: 10:00

PROFESIONAL ENFERMERO : CHAVARRIA, ADRIANA GRACIELA(MP:3449)



HISTORIA CLINICA

Apellido: LOLLI DNI 47500788
 Nombre: LUCAS DAVID Fecha Nac.: 05/07/2006
 Domicilio: MONTEAGUDO N°:402 B°:AERO CLUB ESTE Teléfono:
 Edad: 18A H. C.: 20475007884
 Localidad: MONTEROS
 Obra Social: 126700 126700 - OBRA SOCIAL DEL PERSONAL DE LA ACTIVIDAD AZUCARERA TUCUMANA



Detalle:	TA Sistolica:	120.00	Peso:	-	Perim. Cefalico:	-	I.M.C.:	-
	TA Diastolica:	64.00	Talla:	-	Temp. Axilar:	36.00	Sat. Oxigeno:	100
	Frecuencia Cardiaca:	75	Frecuencia Resp.:	19	Temp. Rectal:	-	NIHS:	-
	Diuresis:	-	Drenaje:	-	Sonda:	-	Sonda Vesical:	-
	Ing. Via Oral:	-	Ing. Via Endov.:	-				
	Fio2:	0,30	Agua Endogena:	-	Otros Ing:	-	Otros Egr:	-
	Basales:	-	Temp. Respiratoria:	-			Catarsis:	-
	Hemoglucotest:	-	Hora:	-				
	Corrección [UI]:	-	Hora Corrección:	-				
	Dieta:	-	Adm. LECHE:	-	Cantidad:	-	Fecha:	-
	Oxigeno:	-			Flujo:	-		

Origen: INTERNACION/SIGNOS V
 Fecha: 24/06/2025 Horario: 07:00
 PROFESIONAL ENFERMERO : CHAVARRIA, ADRIANA GRACIELA(MP:3449)

Detalle:	TA Sistolica:	111.00	Peso:	-	Perim. Cefalico:	-	I.M.C.:	-
	TA Diastolica:	48.00	Talla:	-	Temp. Axilar:	36.20	Sat. Oxigeno:	100
	Frecuencia Cardiaca:	80	Frecuencia Resp.:	20	Temp. Rectal:	-	NIHS:	-
	Diuresis:	-	Drenaje:	-	Sonda:	-	Sonda Vesical:	-
	Ing. Via Oral:	-	Ing. Via Endov.:	-				
	Fio2:	0,30	Agua Endogena:	-	Otros Ing:	-	Otros Egr:	-
	Basales:	-	Temp. Respiratoria:	-			Catarsis:	-
	Hemoglucotest:	135	Hora:	07:00	Preprandial			
	Corrección [UI]:	-	Hora Corrección:	-				
	Dieta:	-	Adm. LECHE:	-	Cantidad:	-	Fecha:	-
	Oxigeno:	-			Flujo:	-		

Origen: INTERNACION Servicio: UNIDAD DE CUIDADOS CRITICOS I
 Fecha: 24/06/2025 Horario: 05:33
 PROFESIONAL ENFERMERO : RODRIGUEZ, ROSA DE LOURDES(MP:3571)

Diagnóstico: POLITRAUMATISMO CON TRAUMATISMO ENCEFALOCRANEANO
 (T07-Traumatismos múltiples, no especificados)

Otras Afecciones:

Tratamiento: Administración Med.:
 CEFALOTINA 1 GRAMOS EV CDA 6 HORAS : 0Hs. |

Origen: INTERNACION Servicio: UNIDAD DE CUIDADOS CRITICOS I
 Fecha: 24/06/2025 Horario: 05:33
 PROFESIONAL ENFERMERO : RODRIGUEZ, ROSA DE LOURDES(MP:3571)

Diagnóstico: POLITRAUMATISMO CON TRAUMATISMO ENCEFALOCRANEANO
 (T07-Traumatismos múltiples, no especificados)

Otras Afecciones:

Tratamiento: Administración Med.:
 PHP SFL /// SRL A 35 GTS EV : 1Hs. | 5Hs. | MIDAZOLAM 8 AMP /100 CC SFL A 11 ML EV : 0Hs. | 4Hs. |
 CARGA 1000 CC SFL///SRL SIM EV : 0Hs. | METOCLOPRAMIDIA 10 MG C/8 HRS EV : 0Hs. |

Origen: INTERNACION/SIGNOS V
 Fecha: 24/06/2025 Horario: 05:00
 PROFESIONAL ENFERMERO : RODRIGUEZ, ROSA DE LOURDES(MP:3571)



HISTORIA CLINICA

Apellido: LOLLI DNI 47500788
 Nombre: LUCAS DAVID Fecha Nac.: 05/07/2006
 Domicilio: MONTEAGUDO N°:402 B°:AERO CLUB ESTE Teléfono:
 Edad: 18A H. C.: 20475007884
 Localidad: MONTEROS
 Obra Social: 126700 126700 - OBRA SOCIAL DEL PERSONAL DE LA ACTIVIDAD AZUCARERA TUCUMANA



Detalle:	TA Sistolica:	115.00	Peso:	-	Perim. Cefalico:	-	I.M.C.:	-
	TA Diastolica:	57.00	Talla:	-	Temp. Axilar:	36.40	Sat. Oxigeno:	99
	Frecuencia Cardiaca:	100	Frecuencia Resp.:	30	Temp. Rectal:	-	NIHS:	-
	Diuresis:	-	Drenaje:	-	Sonda:	-	Sonda Vesical:	-
	Ing. Via Oral:	-	Ing. Via Endov.:	-	Otros Ing:	-	Otros Egr:	-
	Fio2:	30	Agua Endogena:	-	Temp. Respiratoria:	-	Catarsis:	-
	Basales:	-	Temp. Respiratoria:	-	Hora:	-	Fecha:	-
	Hemoglucotest:	-	Corrección [UI]:	-	Adm. LECHE:	-	Cantidad:	-
	Dieta:	-	Adm. LECHE:	-	Flujo:	-	Flujo:	-
	Oxigeno:	-						

Origen: INTERNACION Servicio: UNIDAD DE CUIDADOS CRITICOS I

Fecha: 24/06/2025 Horario: 00:13

PROFESIONAL MEDICO : LAZO ARISPE, GUSTAVO FAVIO(MP:9784)

Diagnóstico: POLITRAUMATISMO CON TRAUMATISMO ENCEFALOCRANEANO
(T07-Traumatismos múltiples, no especificados)

Otras Afecciones:

Evolución: Parenteral Nro.: 1 PHP SFL /// SRL A 35 GTS EV | Parenteral Nro.: 2 REMIFENTANILO 2 AMP/100 CC SFL A 11 ML EV | Parenteral Nro.: 3 MIDAZOLAM 8 AMP /100 CC SFL A 11 ML EV | Parenteral Nro.: 4 NORADRENALINA 2 AMP/250 CC DSA 5% A 11 ML EV (MODIFICAR SEGUN TAM) | Parenteral Nro.: 5 CARGA 1000 CC SFL///SRL SIM EV | Medicamento Nro.: 1 DIPIRONA 1 AMP EV SOS | Medicamento Nro.: 2 OMEPRAZOL 1 MP C/24 HRS EV | Medicamento Nro.: 3 METOCLOPRAMIDIA 10 MG C/8 HRS EV | Medicamento Nro.: 4 CIRCUITO DE ARM CON TRAMPA DE AGUA | Medicamento Nro.: 5 SISTEMA CERRADO DE ASPIRACION | Medicamento Nro.: 6 PERFUS VOLUMAT | Medicamento Nro.: 7 SET APLIX | Medicamento Nro.: 8 APOSITO TEGADERM | Medicamento Nro.: 9 CABECERA AA 40° | Medicamento Nro.: 10 TRACCION ESQUELETICA | Medicamento Nro.: 11 ENOXAPARINA 0.4 CC SC C/24 HRS | Medicamento Nro.: 12 CPV Y DIURESIS | Medicamento Nro.: 13 HGT POR TURNO Y CORRECCION | Medicamento Nro.: 14 PANCULTIVAR EL 24/6/25 |

Origen: INTERNACION/SIGNOS V

Fecha: 24/06/2025 Horario: 00:01

PROFESIONAL ENFERMERO : RODRIGUEZ, ROSA DE LOURDES(MP:3571)

Detalle:	TA Sistolica:	121.00	Peso:	-	Perim. Cefalico:	-	I.M.C.:	-
	TA Diastolica:	59.00	Talla:	-	Temp. Axilar:	36.10	Sat. Oxigeno:	100
	Frecuencia Cardiaca:	100	Frecuencia Resp.:	19	Temp. Rectal:	-	NIHS:	-
	Diuresis:	-	Drenaje:	-	Sonda:	-	Sonda Vesical:	-
	Ing. Via Oral:	-	Ing. Via Endov.:	-	Otros Ing:	-	Otros Egr:	-
	Fio2:	-	Agua Endogena:	-	Temp. Respiratoria:	-	Catarsis:	-
	Basales:	-	Temp. Respiratoria:	-	Hora:	-	Fecha:	-
	Hemoglucotest:	-	Corrección [UI]:	-	Adm. LECHE:	-	Cantidad:	-
	Dieta:	-	Adm. LECHE:	-	Flujo:	-	Flujo:	-
	Oxigeno:	-						



HISTORIA CLINICA

Apellido: LOLLI DNI 47500788
 Nombre: LUCAS DAVID Fecha Nac.: 05/07/2006
 Domicilio: MONTEAGUDO N°:402 B°:AERO CLUB ESTE Teléfono:
 Edad: 18A H. C.: 20475007884
 Localidad: MONTEROS
 Obra Social: 126700 126700 - OBRA SOCIAL DEL PERSONAL DE LA ACTIVIDAD AZUCARERA TUCUMANA



Origen: INTERNACION Servicio: SHOCK ROOM

Fecha: 23/06/2025 Horario: 21:52

PROFESIONAL MEDICO : LAZO ARISPE, GUSTAVO FAVIO(MP:9784)

Diagnóstico: POLITRAUMATISMO CON TRAUMATISMO ENCEFALOCRANEANO
 (T07-Traumatismos múltiples, no especificados)

Otras Afecciones:

Evolución: Paciente de 18 años de edad, con Dx: PLT con TEC con pérdida de conciencia, contusión pulmonar, fractura expuesta de fémur y fractura de tibia izquierda, lesión tipo scalp de muslo interno derecho, fractura de muñeca derecha, lesión en mentón, hematoma frontal con equimosis orbitaria, múltiples lesiones escoriativas. Antecedentes: No refiere (según HCL previa y familiares hermanos). Paciente ingresa por guardia del hospital de monteros el 22/06, traído por el 107, por TEC y PLT, por accidente de tránsito, sin casco, (moto- camioneta de alto impacto) con traumatismo facial y pérdida de conocimiento, Glasgow 8/15, que requirió de IOT, derivado al hospital Padilla donde se realiza TAC de cerebro evaluada por neurocirugía 23/06 que informa: TAC de cerebro sin lesión ósea ni parenquimatosa de resolución neuroquirúrgica, TAC de columna cervical no evidencia lesión ósea aguda. Rx muestra fractura diafisaria de fémur, tibia y peroné izquierdo, fractura de muñeca, lesión scalp en miembro inferior derecho, es derivado al HCS para intervención quirúrgica, es evaluado por cirugía que indica sin resolución quirúrgica de urgencia, traumatología realiza: toilette quirúrgica + sutura + reducción + tracción esquelética transcalseana, quedando en Shock Room, donde se observa relleno capilar muy lento, ausencia de pulsos pedio, tibial posterior y popliteo, evaluado por cirugía vascular que solicita arteriografía: donde se ve indemnidad de arteria femoral superficial, poplítea supra e infra patelar y de arterias tibiales anterior, posterior y peronea, por debajo de la zona de fractura de fémur y tibia, con gran vaso espasmo en tercio distal y pie, continuando con requerimiento de noradrenalina pasa a UTI. Paciente ingresa en mal estado general en ARM bajo sedoanalgesia con RMF + Midazolam con RASS -4 adaptado y sincrónico, hemodinámicamente inestable con tendencia a la hipotensión que no responde a volumen por lo que se reinicia noradrenalina a 0.11 mcg/kg/min, febril. Al examen físico con mucosas ligeramente pálidas hidratadas con R1R2 rítmicos regulares silencios impresión libres, con hipoventilación bilateral a predominio de bases y escasas secreción muco-hemáticas, abdomen blando depresible, no resistente, RHA + hipoactivos, se coloca tracción esquelética y se evidencia lesión de muslo derecha donde se encontraba fractura expuesta de fémur con vendaje limpio, fractura de tibia izquierda sin lesión de piel, herida tipo scalp de muslo interno derecho con suturas con salida de secreción serohemática, con aumento de volumen por inflamación, con pulsos débiles, temperatura conservada, se observa sitio de punción inguinal derecho de hemodinámica sin signo de sangrado, fractura de muñeca derecha con valva de yeso, lesión en mentón con sutura, hematoma frontal con equimosis orbitaria, múltiples lesiones escoriativas en rodillas manos, codos, parpado superior derecho, SNG a descarga con débito alimenticio, diuresis + oligoanuria, concentrada se indica volumen. Paciente crítico con pronóstico reservado, se informa a familiares.

- Pendiente: Evaluación por Neurología y traumatología. Pancultivar el 24/06.

- ATB: 23/06 Gentamicina + cefalotina.

- S/Cultivos.

- 23/06 Arteriografía de MII: ARTERIA ILIACA PRIMITIVA E INTERNA: Permeables y sin lesiones angiográficas significativas. ARTERIA ILIACA EXTERNA: Permeable, sin lesiones angiográficas significativas, con vasoespasmo. ARTERIA FEMORAL COMUN: Permeable, con vasoespasmo. ARTERIA FEMORAL SUPERFICIAL, PROFUNDA, POPLITEA, TIBIAL ANTERIOR, TRONCO TIBIOPERONEO, PERONEA Y TIBIAL POSTERIOR: Permeables. Sin lesiones angiográficas significativas. Con vasoespasmo. CONCLUSION: Arterias sin lesiones angiográficas significativas, con vasoespasmo en contexto de politraumatismo grave con requerimiento de drogas vasoactivas y fractura expuesta de fémur, tibia y peroné.

- 23/06 TAC de cerebro, impresiona edema cerebral?, Tórax con contusión pulmonar bilateral, abdomen s/p. Pendiente informe.



HISTORIA CLINICA

Apellido: LOLLI DNI 47500788
 Nombre: LUCAS DAVID Fecha Nac.: 05/07/2006
 Domicilio: MONTEAGUDO N°:402 B°:AERO CLUB ESTE Teléfono:
 Edad: 18A H. C.: 20475007884
 Localidad: MONTEROS
 Obra Social: 126700 126700 - OBRA SOCIAL DEL PERSONAL DE LA ACTIVIDAD AZUCARERA TUCUMANA



- 23/06 Rx: fractura diáfisis de fémur, tibi y peroné izquierdo, fractura de radio distal derecho.

Origen: INTERNACION Servicio: SHOCK ROOM

Fecha: 23/06/2025 Horario: 18:46

PROFESIONAL MEDICO : LAZO ARISPE, GUSTAVO FAVIO(MP:9784)

Diagnóstico: POLITRAUMATISMO CON TRAUMATISMO ENCEFALOCRANEANO
 (T07-Traumatismos múltiples, no especificados)

Otras Afecciones:

Evolución: Ingreso a UTI:

Paciente de 18 años de edad, con Dx: PLT con TEC con pérdida de conciencia, contusión pulmonar, fractura expuesta de fémur y fractura de tibia izquierda, lesión tipo scalp de muslo interno derecho, fractura de muñeca derecha, lesión en mentón, hematoma frontal con equimosis orbitaria, múltiples lesiones escoriativas. Antecedentes: No refiere (según HCL previa y familiares hermanos). Paciente ingresa por guardia del hospital de monteros el 22/06, traído por el 107, por TEC y PLT, por accidente de tránsito, sin casco, (moto- camioneta de alto impacto) con traumatismo facial y pérdida de conocimiento, Glasgow 8/15, que requirió de IOT, derivado al hospital Padilla donde se realiza TAC de cerebro evaluada por neurcirugía 23/06 que informa: TAC de cerebro sin lesión ósea ni parenquimatosa de resolución neuroquirúrgica, TAC de columna cervical no evidencia lesión ósea aguda. Rx muestra fractura diafisaria de fémur, tibia y peroné izquierdo, fractura de muñeca, lesión scalp en miembro inferior derecho, es derivado al HCS para intervención quirúrgica, es evaluado por cirugía que indica sin resolución quirúrgica de urgencia, traumatología realiza: toilette quirúrgica + sutura + reducción + tracción esquelética transcalseana, quedando en Shock Room, donde se observa relleno capilar muy lento, ausencia de pulsos pedio, tibial posterior y popliteo, evaluado por cirugía vascular que solicita arteriografía: donde se ve indemnidad de arteria femoral superficial, poplítea supra e infra patelar y de arterias tibiales anterior, posterior y peronea, por debajo de la zona de fractura de fémur y tibia, con gran vaso espasmo en tercio distal y pie, continuando con requerimiento de noradrenalina pasa a UTI. Paciente ingresa en mal estado general en ARM bajo sedoanalgesia con RMF + Midazolam con RASS -4 adaptado y sincrónico, hemodinamicamente inestable con tendencia a la hipotensión que no responde a volumen por lo que se reinicia noradrenalina a 0.11 mcg/kg/min, febril. Al examen físico con mucosas ligeramente pálidas hidratadas con r1r2 rítmicos regulares silencios impresión libres, con hipoventilación bilateral a predominio de bases y escasas secreción muco-hemáticas, abdomen blando depresible, no resistente, RHA + hipoactivos, se coloca tracción esquelética y se evidencia lesión de muslo derecha donde se encontraba fractura expuesta de fémur con vendaje limpio, fractura de tibia izquierda sin lesión de piel, herida tipo scalp de muslo interno derecho con suturas con salida de secreción serohemática, con aumento de volumen por inflamación, con pulsos débiles, temperatura conservada, se observa sitio de punción inguinal derecho de hemodinamia sin signo de sangrado, fractura de muñeca derecha con valva de yeso, lesión en mentón con sutura, hematoma frontal con equimosis orbitaria, múltiples lesiones escoriativas en rodillas manos, codos, parpado superior derecho, SNG a descarga con debito alimenticio, diuresis + concentrada se indica volumen. Paciente crítico con pronóstico reservado, se informa a familiares.

- Pendiente: Evaluación por Neurología y traumatología. Pancultivar el 24/06.

- ATB: 23/06 Gentamicina + cefalotina.

- S/Cultivos.

- 23/06 Arteriografía de MII: ARTERIA ILIACA PRIMITIVA E INTERNA: Permeables y sin lesiones angiográficas significativas. ARTERIA ILIACA EXTERNA: Permeable, sin lesiones angiográficas significativas, con vasoespasmo. ARTERIA FEMORAL COMUN: Permeable, con vasoespasmo. ARTERIA FEMORAL SUPERFICIAL, PROFUNDA, POPLITEA, TIBIAL ANTERIOR, TRONCO TIBIOPERONEO, PERONEA Y TIBIAL POSTERIOR: Permeables. Sin lesiones angiográficas significativas. Con vasoespasmo. CONCLUSION: Arterias sin lesiones angiográficas significativas, con vasoespasmo en contexto de politraumatismo grave con requerimiento de drogas vasoactivas y fractura expuesta de fémur, tibia y peroné.

- 23/06 TAC de cerebro, impresiona edema cerebral?, Tórax con contusión pulmonar bilateral, abdomen



HISTORIA CLINICA

Apellido: LOLLI DNI 47500788
 Nombre: LUCAS DAVID Fecha Nac.: 05/07/2006
 Domicilio: MONTEAGUDO N°:402 B°:AERO CLUB ESTE Teléfono:
 Edad: 18A H. C.: 20475007884
 Localidad: MONTEROS
 Obra Social: 126700 126700 - OBRA SOCIAL DEL PERSONAL DE LA ACTIVIDAD AZUCARERA TUCUMANA



s/p. Pendiente informe.

- 23/06 Rx: fractura diáfisis de fémur, tibi y peroné izquierdo, fractura de radio distal derecho.

Origen: INTERNACION Servicio: SHOCK ROOM

Fecha: 23/06/2025 Horario: 17:16

PROFESIONAL MEDICO : LAZO ARISPE, GUSTAVO FAVIO(MP:9784)

Diagnóstico: POLITRAUMATISMO CON TRAUMATISMO ENCEFALOCRANEANO

(T07-Traumatismos múltiples, no especificados)

Otras Afecciones:

Evolución: Parenteral Nro.: 1 PHP SFL /// SRL A 35 GTS EV | Parenteral Nro.: 2 REMIFENTANILO 2 AMP/100 CC SFL A 11 ML EV | Parenteral Nro.: 3 MIDAZOLAM 8 AMP /100 CC SFL A 11 ML EV | Parenteral Nro.: 4 NORADRENALINA 2 AMP/250 CC DSA 5% A 11 ML EV (MODIFICAR SEGUN TAM) | Parenteral Nro.: 5 CARGA 1000 CC SFL///SRL SIM EV | Medicamento Nro.: 1 DIPIRONA 1 AMP EV SOS | Medicamento Nro.: 2 OMEPRAZOL 1 MP C/24 HRS EV | Medicamento Nro.: 3 METOCLOPRAMIDIA 10 MG C/8 HRS EV | Medicamento Nro.: 4 GENTAMICINA 160 MG IM CADA 24 HORAS | Medicamento Nro.: 5 CEFALOTINA 1 GRAMOS EV CDA 6 HORAS | Medicamento Nro.: 6 CIRCUITO DE ARM CON TRAMPA DE AGUA | Medicamento Nro.: 7 SISTEMA CERRADO DE ASPIRACION | Medicamento Nro.: 8 PERFUS VOLUMAT | Medicamento Nro.: 9 SET APLIX | Medicamento Nro.: 10 APOSITO TEGADERM | Medicamento Nro.: 11 CABECERA AA 40º | Medicamento Nro.: 12 TRACCION ESQUELETICA | Medicamento Nro.: 13 ENOXAPARINA 0.4 CC SC C/24 HRS | Medicamento Nro.: 14 CPV Y DIURESIS | Medicamento Nro.: 15 HGT POR TURNO Y CORRECCION | Medicamento Nro.: 16 DSA 5% + 3 GLU CA A 35 GTS EV | Medicamento Nro.: 17 2CLNA 20%/500 DE SOL FIS A PASAR EV CARGA |

Origen: INTERNACION Servicio: SHOCK ROOM

Fecha: 23/06/2025 Horario: 13:18

PROFESIONAL MEDICO : MARTINEZ, JUAN RODOLFO(MP:9082)

Diagnóstico: POLITRAUMATISMO CON TRAUMATISMO ENCEFALOCRANEANO

(T07-Traumatismos múltiples, no especificados)

Otras Afecciones:

Evolución: Parenteral Nro.: 1 DEXTROSA 10%/10UI /1AMPOLLA DE GLUCONATO DE CALCIO A PASAR EV CARGA |

Origen: INTERNACION Servicio: SHOCK ROOM

Fecha: 23/06/2025 Horario: 10:02

PROFESIONAL MEDICO : MARTINEZ, JUAN RODOLFO(MP:9082)

Diagnóstico: POLITRAUMATISMO CON TRAUMATISMO ENCEFALOCRANEANO

(T07-Traumatismos múltiples, no especificados)

Otras Afecciones:

Evolución: paciente que cursa internacion con diagnostico de plt-tec con perdida de conocimiento , , derivado de hospital padilla (donde se descarta patologia neurologica de urgencia quirurgica) al examen paciente en iot - arm con tet 71/5 , ventilado modo pcv , 13 ti 1.00 fr 18 peep 7 fio 60 % bajo sedoanalgesia con rmf - mdz en rass -4-5 con pupilas mioticas con excoriaciones en region frontal y laceracion en parpado superior derecho , hemodinamicamente con requerimiento de inotropicos a bajas dosis , con r1 ,r2 presentes , nf /sl aparentes , con ta: 115 /65 mmhg fc 84 x min satura 97 % a la auscultacion con murmullo vesicular presente, hipoventilacion cp izq. sat o2: 97 % con fio 70 % , escasos ruidos agregados , abdomen blando con rha + , miembro inferior izquierdo con deformidad y tumefaccion mas herida en muslo, tumefaccion en pierna, pulso presente debil , muñeca derecha con deformidad. Laboratorio de rutina -gasometria ph 7.029/46.3/252.9/21.8/-4.5/99.8pafi 377.5 -lactico 2.75. se realiza reanimación con hipertónico al 3% -mas carga de volumen .
 paciente evaluado por especialidad cirugia cardiovascular que realizo arteriografia en miembro inferior izquierdo informa indemnidad de arteria femoral superficial y poplitea supra e infra patelar y de arterias tibiales anterior ,posterior y peronea , por debajo de la zona de fractura de fémur y tibia , con gran vaso espasmo en tercio distal y pie conducta expectante y evolutiva -



HISTORIA CLINICA

Apellido: LOLLI DNI 47500788
 Nombre: LUCAS DAVID Fecha Nac.: 05/07/2006
 Domicilio: MONTEAGUDO N°:402 B°:AERO CLUB ESTE Teléfono:
 Edad: 18A H. C.: 20475007884
 Localidad: MONTEROS
 Obra Social: 126700 126700 - OBRA SOCIAL DEL PERSONAL DE LA ACTIVIDAD AZUCARERA TUCUMANA



cirugia general evalua e informa tac de abdomen realizada en centro de derivacion, no se observa lesion osea ni parenquimatosa de urgencia quirurgica no se observa liquido libre en cavidad. traumatologia que informa lesion en miembro inferior izquierdo presenta fractura expuesta de femur y fractura medio diafisaria de tibia, miembro derecho presenta herida en cara anteromedial de muslo. se le ralizo toilette quirurgica mas traccion esqueletica transcalseana, relleno capilar disminuido en miembro izquierdo Paciente en condiciones de paso a terapia intensiva .

Origen: INTERNACION Servicio: SHOCK ROOM
 Fecha: 23/06/2025 Horario: 09:49
 PROFESIONAL MEDICO : MARTINEZ, JUAN RODOLFO(MP:9082)
 Diagnóstico: POLITRAUMATISMO CON TRAUMATISMO ENCEFALOCRANEANO
 (T07-Traumatismos múltiples, no especificados)

Otras Afecciones:

Evolución: Parenteral Nro.: 1 2CLNA 20%/500 DE SOL FIS A PASAR EV CARGA |

Origen: INTERNACION Servicio: SHOCK ROOM
 Fecha: 23/06/2025 Horario: 09:09
 PROFESIONAL MEDICO : MARTINEZ, JUAN RODOLFO(MP:9082)
 Diagnóstico: POLITRAUMATISMO CON TRAUMATISMO ENCEFALOCRANEANO
 (T07-Traumatismos múltiples, no especificados)

Otras Afecciones:

Evolución: Parenteral Nro.: 1 CARGA DE VOLUMEN 1000 DE RINGER LACTATO A PASAR EV |

Origen: INTERNACION Servicio: SHOCK ROOM
 Fecha: 23/06/2025 Horario: 09:09
 PROFESIONAL MEDICO : MARTINEZ, JUAN RODOLFO(MP:9082)
 Diagnóstico: POLITRAUMATISMO CON TRAUMATISMO ENCEFALOCRANEANO
 (T07-Traumatismos múltiples, no especificados)

Otras Afecciones:

Evolución: Parenteral Nro.: 1 PHP SOLUCION FISIOLÓGICA A 21 GOTAS X MIN | Parenteral Nro.: 2 CARGA RINGER LACTATO 1000 ML SEGUN INDICACION MEDICA | Parenteral Nro.: 3 2NORADRENALINA /250 DE DEXTROSA 5% PARA TAM >65 MMHG | Medicamento Nro.: 1 GENTAMICINA 160 MG IM CADA 24 HORAS | Medicamento Nro.: 2 CEFALOTINA 1 GRAMOS EV CADA 6 HORAS | Medicamento Nro.: 3 RANITIDINA 1 AMPOLLA EV CADA 8 HORAS | Medicamento Nro.: 4 METOCLOPRAMIDA 1 AMPOLLA EV CADA 8 HORAS | Medicamento Nro.: 5 X COLATERAL 20 AMPOLLAS DE MIDAZOLAN EN 250 ML DEXTROSA 5% A 11ML/H | Medicamento Nro.: 6 X COLATERAL 3AMPOLLAS DE FENTANILO EN 250 ML DEXTROSA 5% A 11ML/H | Medicamento Nro.: 7 CPV Y DIURESIS | Medicamento Nro.: 8 ENOXAPRINA 0.4CC SC C 24HS |

Origen: INTERNACION Servicio: SHOCK ROOM
 Fecha: 23/06/2025 Horario: 08:49
 PROFESIONAL MEDICO : DIAZ CUEVAS, RONAL(MP:11159)
 Diagnóstico: POLITRAUMATISMO CON TRAUMATISMO ENCEFALOCRANEANO
 (T07-Traumatismos múltiples, no especificados)

Otras Afecciones:

Evolución: Medicamento Nro.: 1 ENOXAPRINA 0.4CC SC C 24HS |

Origen: INTERNACION Servicio: SHOCK ROOM
 Fecha: 23/06/2025 Horario: 08:42
 PROFESIONAL MEDICO : DIAZ CUEVAS, RONAL(MP:11159)
 Diagnóstico: POLITRAUMATISMO CON TRAUMATISMO ENCEFALOCRANEANO
 (T07-Traumatismos múltiples, no especificados)

Otras Afecciones:

Evolución: OYT



HISTORIA CLINICA

Apellido: LOLLI DNI 47500788
 Nombre: LUCAS DAVID Fecha Nac.: 05/07/2006
 Domicilio: MONTEAGUDO N°:402 B°:AERO CLUB ESTE Teléfono:
 Edad: 18A H. C.: 20475007884
 Localidad: MONTEROS
 Obra Social: 126700 126700 - OBRA SOCIAL DEL PERSONAL DE LA ACTIVIDAD AZUCARERA TUCUMANA



PACIENTE DE 18 AÑOS AÑOS DE EDAD CURSANDO INTERNACION EN GUARDIA, DERIVADO DE HOSPITAL PADILLA CON DIAGNOSTICO DE POLITRAUMA GRAVE POR ACCIDENTE DE TRANSITO, EN ARM LESION EN AMBOS MIEMBROS INFERIORES , MIEMBRO IZQUIERDO PRESENTA FRACTURA EXPUESTA DE FEMUR Y FRACTURA MEDIO DIAFISIARIA DE TIBIA, MIEMBRO DERECHO PRESENTA HERIDA EN CARA ANTEROMEDIAL DE MUSLO. SE LE REALIZO TOILETTE QUIRURGICA MAS TRACCION ESQUELETICA TRANSCALCANEA, RELLENO CAPILAR DISMINUIDO EN MIEMBRO IZQUIERDO.
 PACIENTE EN EVALUACION POR CIRUGIA VASCULAR CON PRONOSTICO RESERVADO

Origen: INTERNACION Servicio: SHOCK ROOM
 Fecha: 23/06/2025 Horario: 08:30
 PROFESIONAL MEDICO : CRUZ, MATIAS EDUARDO(MP:9367)
 Diagnóstico: POLITRAUMATISMO CON TRAUMATISMO ENCEFALOCRANEANO
 (T07-Traumatismos múltiples, no especificados)

Otras Afecciones:

Evolución: CIRUGIA GENERAL:
 PACIENTE DE 18 AÑOS AÑOS DE EDAD CURSANDO INTERNACION EN GUARDIA, DERIVADO DE HOSPITAL PADILLA (DONDE SE DESCARTA PATOLOGIA NEUROLOGICA DE URGENCIA QUIRURGICA) CON DIAGNOSTICO DE POLITRAUMA GRAVE POR ACCIDENTE DE TRANSITO, EN ARM LESION EN AMBOS MIEMBROS INFERIORES , MIEMBRO IZQUIERDO PRESENTA FRACTURA EXPUESTA.
 ABDOMEN BLANDO DEPRESIBLE NO SE PUEDE EVALUAR DOLOR BUENA ENTRADA DE AIRE EN AMBOS CAMPOS PULMONARES, PRESENTA PUPILAS FIJAS MIOTICAS NO RESPONDE A ESTIMULO LUMINOSO.
 SE OBSERVA TAC DE ABDOMEN REALIZADA EN CETRO DE DERIVACION, NO SE OBSERVA LESION OSEA NI PARENQUIMATOSA DE URGENCIA QUIRURGICA NO SE OBSERVA LIQUIDO LIBRE EN CAVIDAD. PACIENTE EN EVALUACION POR CIRUGIA VASCULAR Y TRAUMATOLOGIA. PRONOSTICO RESERVADO

Origen: INTERNACION Servicio: SHOCK ROOM
 Fecha: 23/06/2025 Horario: 07:27
 PROFESIONAL MEDICO : MASOERO, MARIA FLORENCIA(MP:9561)
 Diagnóstico: POLITRAUMATISMO CON TRAUMATISMO ENCEFALOCRANEANO
 (T07-Traumatismos múltiples, no especificados)

Otras Afecciones:

Evolución: CIRUGIA GENERAL: SE RECIBE PACIENTE DE 18 AÑOS AÑOS DE EDAD DERIVADO DE HOSPITAL PADILLA (DONDE SE DESCARTA PATOLOGIA NEUROLOGICA DE URGENCIA QUIRURGICA) CON DIAGNOSTICO DE POLITRAUMA GRAVE POR ACCIDENTE DE TRANSITO, EN ARM LESION EN AMBOS MIEMBROS INFERIORES MIEMBRO IZQUIERDO PRESENTA FRACTURA EXPUESTA ABDOMEN BLANDO DEPRESIBLE NO SE PUEDE EVALUAR DOLOR BUENA ENTRADA DE AIRE EN AMBOS CAMPOS PULMONARES, PRESENTA PUPILAS FIJAS MIOTICAS NO RESPOINDES A ESTIMULO LUMINOSO.
 SE OBSERVA TAC DE ABDOMEN REALIZADA EN CETRO DE DERIVACION, NO SE OBSERVA LESION OSEA NI PARENQUIMATOSA DE URGENCIA QUIRURGICA NO SE OBSERVA LIQUIDO LIBRE EN CAVIDAD. PACIENTE EN EVALUACION POR CIRUGIA VASCULAR Y TRAUMATOLOGIA.

Origen: INTERNACION Servicio: SHOCK ROOM
 Fecha: 23/06/2025 Horario: 06:37
 PROFESIONAL MEDICO : MONACO REIF, JOSE LUIS(MP:5163)
 Diagnóstico: POLITRAUMATISMO CON TRAUMATISMO ENCEFALOCRANEANO
 (T07-Traumatismos múltiples, no especificados)

Otras Afecciones:

Evolución: cirugía cardiovascular
 se realizo arteriografía a miembro inferior izquierdo , donde se ve indemnidad de arteria femoral superficial , poplítea supra e infra patelar y de arterias tibiales anterior ,posterior y peronea , por debajo de la zona de fractura de fémur y tibia , con gran vaso espasmo en tercio distal y pie. Paciente con infusión de noradrenalina.
 Se habla con la familia de la gravedad del cuadro , de la indemnidad de las arterias y el vaso



HISTORIA CLINICA

Apellido: LOLLI DNI 47500788
 Nombre: LUCAS DAVID Fecha Nac.: 05/07/2006
 Domicilio: MONTEAGUDO N°:402 B°:AERO CLUB ESTE Teléfono:
 Edad: 18A H. C.: 20475007884
 Localidad: MONTEROS
 Obra Social: 126700 126700 - OBRA SOCIAL DEL PERSONAL DE LA ACTIVIDAD AZUCARERA TUCUMANA



espasmo por el trauma y los inotrópicos por lo que se decide conducta expectante y evolutiva.

Origen: INTERNACION Servicio: SHOCK ROOM
 Fecha: 23/06/2025 Horario: 04:35
 PROFESIONAL MEDICO : MONACO REIF, JOSE LUIS(MP:5163)
 Diagnóstico: POLITRAUMATISMO CON TRAUMATISMO ENCEFALOCRANEANO
 (T07-Traumatismos múltiples, no especificados)

Otras Afecciones:

Evolución: cirugía cardiovascular
 se acude al llamado para evaluación de paciente politraumatizado.
 paciente en quirófano para toilette y estabilización de miembro inferior izquierdo por
 traumatología. Al momento del examen paciente en arm , con presión de 120/80 inotropicos
 (noradrenalina), miembro con tracción transcalcanea, , pie con relleno capilar muy lento, no se
 palpan pulsos pedio, tibial posterior ni popliteo, solo femoral izquierdo.
 ante la imposibilidad de saber sitio de la lesión se solicita arteriografía.

Origen: PROCEDIMIEN Especialidad: TRAUMATOLOGÍA
 Fecha: 23/06/2025 Horario: 04:18
 PROFESIONAL MEDICO : DILASCIO, LUCAS(MP:7385)
 Diagnóstico: FRACTURA DE FEMUR IZQUIERDO
 (S72.9-Fractura del fémur, parte no especificada)
 Evolución: Protocolo Quirurgico - Fecha: 23/06/25 |
 Servicio: TRAUMATOLOGÍA |
 Procedimiento: TRATAMIENTO: toilette quirurgica + sutura + reduccion + traccion esqueletica
 transcalcanea

Decúbito dorsal, bajo anestesia.
 Lavados prequirúrgicos, asepsia y antisepsia.
 Colocación de campos quirúrgicos estériles.
 Se lava nuevamente.
 Se observa herida muslo derecho con bordes contusos, se regularizan bordes.
 Se lava nuevamente de forma reiterada y profusa, se aspira.
 Hemostasia prolija.
 Se realizan puntos de aproximación con mononylon 3-0.
 Se lava; se cura y cubre.
 A continuación toilette quirúrgica muslo izquierdo, se lava y aspira de forma reiterada.
 Se realiza un punto en U de aproximación con mononylon 2-0.
 Se procede a realizar tracción esquelética transcalcanea según técnica.
 Se cura y cubre.
 Vendaje.-

(paciente fue evaluado por Cirujano Vascular).-

Origen: GUARDIA Especialidad:
 Fecha: 23/06/2025 Horario: 03:49
 PROFESIONAL MEDICO : DIAZ CUEZZO, IRIS JANET(MP:8523)
 Glasgow: NO VALORABLE
 Diagnóstico: POLITRAUMATISMO CON TRAUMATISMO ENCEFALOCRANEANO
 (T07-Traumatismos múltiples, no especificados)
 Evolución: PACIENTE QUE INGRESA CAMILLA, TRAI DO POR AMBULANCIA DE 107, DERIVADO DESDE HOSPITAL PADILLA PARA



HISTORIA CLINICA

Apellido: LOLLI DNI 47500788
 Nombre: LUCAS DAVID Fecha Nac.: 05/07/2006
 Domicilio: MONTEAGUDO N°:402 B°:AERO CLUB ESTE Teléfono:
 Edad: 18A H. C.: 20475007884
 Localidad: MONTEROS
 Obra Social: 126700 126700 - OBRA SOCIAL DEL PERSONAL DE LA ACTIVIDAD AZUCARERA TUCUMANA



CIRUGIA TRAUMATOLOGICA, POR POLITRAUMATISMO CON PERDIDA DE CONOCIMIENTO INGRESA EN MAL ESTADO GENERAL, EM ARM BAJO SEDOANALGESIA

ANT: SE DESCONOCE

CABEZA Y CUELLO:EXCORIACIONES EN REGION FRONTAL Y LACERACION EN PARPADO SUPERIOR DERECHO

ACV: RUIDOS CARDIACOS RITMICOS R1 ,R2 LIBRES .TA: 100/60 MMHG FC 89 X MIN

A.RESPIRATORIO : MURMULLO VESICULAR PRESENTE, HIPOVENTILACION CP IZQ. SAT O2: 100% CON FIO100%

ABDOMEN : BLANDO

OSTEOMIOARTICULAR: MIEMBRO INFERIOR IZQUIERDO CON DEFORMIDAD Y TUMEFACCION MAS HERIDA EN MUSLO, TUMEFACCION EN PIERNA, NO PALPO PULSO TIBIAL, MUÑECA DERECHA CON DEFORMIDAD.

SNC: PUPILAS REACTIVAS, ISOCORICAS.

DIAGNOSTICO PRESUNTIVO: POLITRAUMATISMO GRAVE

IMAGENES EN

181.13.142.141/consultestudios

usuario: 759876

contraseña: 55636488

181.13.142.141/consultestudios

usuario: 759876

contraseña: 55636469

TAC TORAX IMPRESIONA CONTUSION PULMONAR BILATERAL(PENDIENTE INFORME DE ESPECIALISTA)

SOLICITO EVALUACION POR CIRUGIA Y TRAUMATOLOGIA

PASA A QUIROFANO POR TRAUMATOLOGO DE GUARDIA

Origen: GUARDIA Especialidad:

Fecha: 23/06/2025 Horario: 03:34

PROFESIONAL MEDICO : DILASCIO, LUCAS(MP:7385)

Glasgow: NO VALORABLE

Diagnóstico: POLITRAUMATISMO CON TRAUMATISMO ENCEFALOCRANEANO (T07-Traumatismos múltiples, no especificados)

Evolución: OyT paciente que ingresa por Shock Room con politraumatismo, en ARM, con fractura de muñeca derecha, con heridas muslo derecho, con fractura expuesta fémur izquierdo, fractura de pierna izquierda; se solicita evaluación por Cirugía, Cirugía Vasculuar y por Anestesiología; para ingresar a quirófano para realiza toilette quirúrgica; se confecciona valva de yeso en muñeca derecha.-

Origen: GUARDIA Especialidad:

Fecha: 23/06/2025 Horario: 03:26

PROFESIONAL MEDICO : DIAZ CUEZZO, IRIS JANET(MP:8523)

Glasgow: NO VALORABLE

Diagnóstico: POLITRAUMATISMO CON TRAUMATISMO ENCEFALOCRANEANO (T07-Traumatismos múltiples, no especificados)

Evolución: Parenteral Nro.: 1 PHP SOLUCION FISIOLOGICA A 21 GOTAS X MIN | Parenteral Nro.: 2 CARGA RINGER LACTATO 1000 ML SEGUN INDICACION MEDICA | Medicamento Nro.: 1 ARM CIRCUITO CERRADO DE ASPIRACION | Medicamento Nro.: 2 ARM FILTRO HME | Medicamento Nro.: 3 GENTAMICINA 160 MG IM CADA 24 HORAS | Medicamento Nro.: 4 CEFALOTINA 1 GRAMOS EV CDA 6 HORAS | Medicamento Nro.: 5 SET DE ARM | Medicamento Nro.: 6 MONITOREO CARDIACO PERMANENTE | Medicamento Nro.: 7 VACUNA ANTITETANICA 1 DOSIS IM | Medicamento Nro.: 8 RANITIDINA 1 AMPOLLA EV CADA 8 HORAS | Medicamento Nro.: 9 METOCLOPRAMIDA 1 AMPOLLA EV CADA 8 HORAS | Medicamento Nro.: 10 X COLATERAL 20 AMPOLLAS DE MIDAZOLAN EN 250 ML DEXTROSA 5% A 11ML/H | Medicamento Nro.: 11 X COLATERAL 3AMPOLLAS DE FENTANILO EN 250 ML DEXTROSA 5% A 11ML/H | Medicamento Nro.: 12 CPV Y DIURESIS |



HISTORIA CLINICA

Apellido: LOLLI DNI 47500788
 Nombre: LUCAS DAVID Fecha Nac.: 05/07/2006
 Domicilio: MONTEAGUDO N°:402 B°:AERO CLUB ESTE Teléfono:
 Edad: 18A H. C.: 20475007884
 Localidad: MONTEROS
 Obra Social: 126700 126700 - OBRA SOCIAL DEL PERSONAL DE LA ACTIVIDAD AZUCARERA TUCUMANA



Origen: GUARDIA Especialidad:
 Fecha: 23/06/2025 Horario: 03:23
 PROFESIONAL MEDICO : DIAZ CUEZZO, IRIS JANET(MP:8523)
 Glasgow: 15
 Diagnóstico: POLITRAUMATISMO CON TRAUMATISMO ENCEFALOCRANEANO
 (T07-Traumatismos múltiples, no especificados)

Evolución: .

23/06/2025 HOSPITAL ANGEL C. PADILLA

Origen: GUARDIA Especialidad:
 Fecha: 23/06/2025 Horario: 02:44
 PROFESIONAL MEDICO : RENGEL GARCIA, ELISEO(MP:10394)
 Glasgow: NO VALORABLE
 Diagnóstico: POLITRAUMATISMO CON TRAUMATISMO ENCEFALOCRANEANO
 (T07-Traumatismos múltiples, no especificados)

Evolución: PACIENTE QUE INGRESA POR PLT POR ACCIDENTE DE TRANSITO DE ALTO IMPACTO, CHOQUE MOTO-CAMIONETA, CON OBITO EN ACCIDENTE.
 PACIENTE INGRESA EN ARM CON FERULAS DE CARTON EN AMBOS MIEMBROS INFERIORES. SE LE REALIZA TAC DE CUERPO COMPLETO Y SE DESCARTA PATOLOGIAS QUIRURGICAS, NEUROQUIRURGICAS Y TRAUMATOLOGICAS DE COLUMNA DE URGENCIA. PACIENTE SI PRESENTA FRACTURA DE MUÑECA, FRACTURA IZQUIERDA DE FEMUR Y TIBIA Y PERONE, LESION SCALP EN MIEMBRO INFERIOR DERECHO.
 SE COMUNICA CON SERVICIO DE EMERGENCIA DE HOSPITAL CENTRO DE SALUD PARA PODER INTERVENIR A PACIENTE POR TRAUAMTISMO DE MIEMBROS INFERIORES. SERVICIO DE EMERGENCIA ACEPTA AL PACIENTE.
 SE DERIVA AL MISMO A HOSPITAL CENTRO DE SALUD.
 SE HABLA CON FAMILIARES DEL ESTADO CRITICO DEL PACIENTE.

Origen: GUARDIA Especialidad:
 Fecha: 23/06/2025 Horario: 02:01
 PROFESIONAL MEDICO : CARRASCO DREER, MIGUEL ALEJANDRO(MP:9702)
 Glasgow: NO VALORABLE
 Diagnóstico: POLITRAUMATISMO CON TRAUMATISMO ENCEFALOCRANEANO
 (T07-Traumatismos múltiples, no especificados)

Evolución: OyT
 Paciente con diagnostico de PLT, presenta herida tipo scalp en muslo derecho, sin deficit vascular distal, en miembro inferior izquierdo presenta herida posterior en muslo y herida en pierna, con deformidad evidente, con relleno capilar enlentecido y pulsos debiles con respecto a contra lateral. TAC de columna cervical no evidencia lesion osea aguda. Rx muestra fractura diafisaria de femur izquierdo y pierna izquierda.

Origen: GUARDIA Especialidad:
 Fecha: 23/06/2025 Horario: 01:31
 PROFESIONAL MEDICO : CAMUS, HUGO ORLANDO(MP:8315)
 Glasgow: NO VALORABLE
 Diagnóstico: POLITRAUMATISMO CON TRAUMATISMO ENCEFALOCRANEANO
 (T07-Traumatismos múltiples, no especificados)

Evolución: CIRUGIA GENERAL
 PACIENTE DE 18A QUE INGRESA POR GUARDIA POR PLT-TEC SE EVALUA PACIENTE Y TAC NO IMPRESIONA PATOLOGIA AGUDA DE RESOLUCION QX EN GUARDIA



HISTORIA CLINICA

Apellido: LOLLI DNI 47500788
 Nombre: LUCAS DAVID Fecha Nac.: 05/07/2006
 Domicilio: MONTEAGUDO N°:402 B°:AERO CLUB ESTE Teléfono:
 Edad: 18A H. C.: 20475007884
 Localidad: MONTEROS
 Obra Social: 126700 126700 - OBRA SOCIAL DEL PERSONAL DE LA ACTIVIDAD AZUCARERA TUCUMANA



Origen: GUARDIA Especialidad:
 Fecha: 23/06/2025 Horario: 01:17
 PROFESIONAL MEDICO : RIOS NEWTON, ROBERT CRISTOPHER(MP:10558)
 Glasgow: NO VALORABLE
 Diagnóstico: POLITRAUMATISMO CON TRAUMATISMO ENCEFALOCRANEANO
 (T07-Traumatismos múltiples, no especificados)
 Evolución: Medicamento Nro.: 1 20 AMP DE MIDAZOLAM EN 250 ML DE SF A 11 ML HRS
 5 AMP DE FENTANILO EN 200 CC SF A 11ML HR
 1 TUBO 7,5
 1 CONECTOR
 1 TUBO CORRUGADO
 1 FILTRO |

Origen: GUARDIA Especialidad:
 Fecha: 23/06/2025 Horario: 01:17
 PROFESIONAL MEDICO : RIOS NEWTON, ROBERT CRISTOPHER(MP:10558)
 Glasgow: NO VALORABLE
 Diagnóstico: POLITRAUMATISMO CON TRAUMATISMO ENCEFALOCRANEANO
 (T07-Traumatismos múltiples, no especificados)
 Evolución: Parenteral Nro.: 1 PHP SF/D5% A 21 G/MIN | Medicamento Nro.: 1 RANITIDINA 1 AMP C/8 HS EV |
 Medicamento Nro.: 2 METOCLOPRAMIDA 1 AMP SOS | Medicamento Nro.: 3 CARGA DE 1000 ML DE SF EV A GOTEO
 LIBRE | Medicamento Nro.: 4 CPV | Medicamento Nro.: 5 COLOCACION DE SONDA VESICAL |

Origen: GUARDIA Especialidad:
 Fecha: 23/06/2025 Horario: 01:16
 PROFESIONAL MEDICO : RIOS NEWTON, ROBERT CRISTOPHER(MP:10558)
 Glasgow: NO VALORABLE
 Diagnóstico: POLITRAUMATISMO CON TRAUMATISMO ENCEFALOCRANEANO
 (T07-Traumatismos múltiples, no especificados)
 Evolución: GUARDIA SHOCK ROOM

PACIENTE DE 18A QUE INGRESA POR GUARDIA POR PLT-TEC POR SINIESTRO VIAL CON PERDIDA DE CONOCIMIENTO. DERIVADO DESDE EL HOSPITAL DE MONTEROS , DONDE SE REALIZARON LOS PRIMEROS AUXILIOS. INGRESA TRAIIDO POR EL SERVICIO DEL 107.
 AL MOMENTO DEL INGRESO SE ENCUENTRA EN MAL ESTADO GENERAL , PALIDEZ CUTANEA MUCOSA , INTUBACION OROTRAQUEAL , IMPRESIONA MUY INTRODUCIDO , CON SONDA NASOGASTRICA A DESCARGA , PV: TA: 143/80 MMHG , SAT: 97% , FC: 110 LPM , PUPILAS MIOTICAS , ISOCORICAS , HIPERREACTIVO , MAL ADAPTADO , IMPRESIONA HIPOVENTILACION EN AMBOS CAMPOS PULMONARES , IMPRESIONA R1 Y R2 NORMOFONETICOS , ABDOMEN DOLOROSO LEVE , MIEMBROS CON TUMEFACCION BILATERAL EN MUSLO , TUMEFACCION EN PIERNA IZQ.
 LESION TIPO SCALP EN REGION POSTERIOR DE MUSLO.
 HERIDA EN PARPADO IZQ , HERIDA MANO DERECHA , ADEMAS TUMEFACCION EN MUÑECA DERECHA.
 SE SOLICITA TAC DE CEREBRO , CERVICAL , TORAX , ABDOMEN Y PELVIS
 SE SOLICITA RX MUÑECA DERECHA , RX DE MUSLO IZQ Y DERECHO , RX DE PIERNA IZQ.
 SE SOLICITA IC CON NEUROCIRUGIA , CIRUGIA Y TRAUMATOLOGIA
 SE SOLICITA LABORATORIO
 SE INDICA TTO

SE BUSCA A FAMILIAR PARA INFORMAR EL ESTADO DEL PACIENTE POSIBLE RIESGOS Y COMPLICACIONES.



HISTORIA CLINICA

Apellido: LOLLI DNI 47500788
 Nombre: LUCAS DAVID Fecha Nac.: 05/07/2006
 Domicilio: MONTEAGUDO N°:402 B°:AERO CLUB ESTE Teléfono:
 Edad: 18A H. C.: 20475007884
 Localidad: MONTEROS
 Obra Social: 126700 126700 - OBRA SOCIAL DEL PERSONAL DE LA ACTIVIDAD AZUCARERA TUCUMANA



Origen: GUARDIA Especialidad:
 Fecha: 23/06/2025 Horario: 01:08
 PROFESIONAL MEDICO : RUA BOLIVAR, RICARDO JULIO(MP:10278)
 Glasgow: NO VALORABLE
 Diagnóstico: POLITRAUMATISMO CON TRAUMATISMO ENCEFALOCRANEANO
 (T07-Traumatismos múltiples, no especificados)
 Evolución: neurocirugía.
 paciente que ingresa por plt tec.
 tac de cerebro sin lesion osea ni parenquimatosa de resolucion neuroquirurgica.
 alta por especialidad. control evolutivo.

23/06/2025 HOSPITAL DE MONTEROS "GENERAL LAMADRID"

Origen: GUARDIA Especialidad:
 Fecha: 23/06/2025 Horario: 00:37
 PROFESIONAL ENFERMERO : GONZALEZ, MARIA JIMENA(MP:6041)
 Glasgow: NO VALORABLE
 Diagnóstico: POLITRAUMATISMO CON TRAUMATISMO ENCEFALOCRANEANO
 (T07-Traumatismos múltiples, no especificados)
 Tratamiento: sol ringer lac 500 ml
 sol fca 1000 ml
 col : sol dext al 5% + 20 amp midazolam.
 2 amp fentanilo.
 2 amp vecuronio.
 3 amp Propofol
 1 amp succinilcolina
 sonda nasogástrica k11 x 1
 bolsa colectora x 1
 tubo e.t n° 7,5 x 1
 filtro x 1
 set de arm x 1

Origen: GUARDIA/SIGNOS VITALE
 Fecha: 23/06/2025 Horario: 00:01
 PROFESIONAL ENFERMERO : GONZALEZ, MARIA JIMENA(MP:6041)


Detalle:	TA Sistolica:	-	Peso:	-	Perim. Cefalico:	-	I.M.C.:	-
	TA Diastolica:	-	Talla:	-	Temp. Axilar:	-	Sat. Oxigeno:	-
	Frecuencia Cardiaca:	-	Frecuencia Resp.:	-	Temp. Rectal:	-	NIHS:	-
	Diuresis:	-	Drenaje:	-	Sonda:	-	Sonda Vesical:	-
	Ing. Via Oral:	-	Ing. Via Endov.:	-	Otros Ing:	-	Otros Egr:	-
	Fio2:	-	Agua Endogena:	-			Catarsis:	-
	Basales:	-	Temp. Respiratoria:	-				
	Hemoglucotest:	-	Hora:	-				
	Corrección [UI]:	-	Hora Corrección:	-				
	Dieta:	-	Adm. LECHE:	-	Cantidad:	-	Fecha:	-
	Oxigeno:	-			Flujo:	-		

Observaciones: PACIENTE QUE INGRESA POR SHOCKROOM EN AMBULANCIA DEL SERVICIO DE EMERGENCIAS 107 CON TEC POLI TRAUMA, INCONSCIENTE, EN MAL ESTADO GRAL, TRAUMATISMO FACIAL Y MIEMBROS INFERIORES (LESIÓN CARA INTERNA DE MUSLO DERECHO) ESCORIAIONES MÚLTIPLES, PROCEDE A REALIZAR INTUBACIÓN OROTRAQUEAL ,RX DE TÓRAX, SNG .



HISTORIA CLINICA

Apellido: LOLLI DNI 47500788
 Nombre: LUCAS DAVID Fecha Nac.: 05/07/2006
 Domicilio: MONTEAGUDO N°:402 B°:AERO CLUB ESTE Teléfono:
 Edad: 18A H. C.: 20475007884
 Localidad: MONTEROS
 Obra Social: 126700 126700 - OBRA SOCIAL DEL PERSONAL DE LA ACTIVIDAD AZUCARERA TUCUMANA



DERIVADO A CENTRO DE MAYOR COMPLEJIDAD.

22/06/2025 HOSPITAL DE MONTEROS "GENERAL LAMADRID"

Origen: GUARDIA Especialidad:
 Fecha: 22/06/2025 Horario: 23:06
 PROFESIONAL MEDICO : OLEA, MARIA RAQUEL(MP:9237)
 Glasgow: 15
 Diagnóstico: POLITRAUMATISMO CON TRAUMATISMO ENCEFALOCRANEANO
 (T07-Traumatismos múltiples, no especificados)

Evolución:

PACIENTE QUE INGRESA POR GUARDIA, TRAE 107, TEC Y POLITRUMATISMO POR ACCIDENTE DE TRANSITO, SIN CASCO,(MOTO- CAMIONETA)AL INGRESO PACIENTE EN MAL ESTADO GRAL, TRAUMATISMO FACIAL , PERDIDA DE CONOCIMIENTO , LESIONES EN AMBAS PIERNAS, (LESION EXTENSA EN CARA INTERNA DE MUSLO DERECHO) APARENTE FRACTURA, TRAUMATISMO CERRADO DE TORAX Y ABDOMEN , ESCORIACIONES MULTIPLES, EN ROSTRO, MANOS, HIPOVENTILACION BILATERAL, SE REALIZA INTUBACION OT, GLASGOW 8/15, SOLICITO DERIVACION A CENTRO DE MAYOR COMPLEJIDAD, PA 90/40 , FC 100, SAT 98 %
 PACIENTE GRAVE ESTADO SE INFORMA A LA FLIA

03/06/2023 HOSPITAL DE MONTEROS "GENERAL LAMADRID"

Origen: GUARDIA/SIGNOS VITALE
 Fecha: 03/06/2023 Horario: 19:30
 PROFESIONAL ENFERMERO : JEREZ, LUIS GONZALO(MP:5965)

Detalle:	TA Sistolica: -	Peso: -	Perim. Cefalico: -	I.M.C.: -
	TA Diastolica: -	Talla: -	Temp. Axilar: -	Sat. Oxigeno: -
	Frecuencia Cardiaca: -	Frecuencia Resp.: -	Temp. Rectal: -	NIHS: -
	Diuresis: -	Drenaje: -	Sonda: -	Sonda Vesical: -
	Ing. Via Oral: -	Ing. Via Endov.: -	Otros Ing: -	Otros Egr: -
	Fio2: -	Agua Endogena: -		Catarsis: -
	Basales: -	Temp. Respiratoria: -		
	Hemoglucofet: -	Hora: -		
	Corrección [U]: -	Hora Corrección: -		
	Dieta: -	Adm. LECHE: -	Cantidad: -	Fecha: -
	Oxigeno: -		Flujo: -	
Observaciones:	PACIENTE INGRESA A GUARDIA POR CORTE EN LABIO SUPERIOR, SE REALIZA CURACION.			

Origen: GUARDIA/SIGNOS VITALE
 Fecha: 03/06/2023 Horario: 19:15
 PROFESIONAL ENFERMERO : JEREZ, LUIS GONZALO(MP:5965)



HISTORIA CLINICA

Apellido: LOLLI DNI 47500788
 Nombre: LUCAS DAVID Fecha Nac.: 05/07/2006
 Domicilio: MONTEAGUDO N°:402 B°:AERO CLUB ESTE Teléfono:
 Edad: 18A H. C.: 20475007884
 Localidad: MONTEROS
 Obra Social: 126700 126700 - OBRA SOCIAL DEL PERSONAL DE LA ACTIVIDAD AZUCARERA TUCUMANA



Detalle:	TA Sistolica: -	Peso: -	Perim. Cefalico: -	I.M.C.: -
	TA Diastolica: -	Talla: -	Temp. Axilar: -	Sat. Oxigeno: -
	Frecuencia Cardiaca: -	Frecuencia Resp.: -	Temp. Rectal: -	NIHS: -
	Diuresis: -	Drenaje: -	Sonda: -	Sonda Vesical: -
	Ing. Via Oral: -	Ing. Via Endov.: -	Otros Ing: -	Otros Egr: -
	Fio2: -	Agua Endogena: -	Temp. Respiratoria: -	Catarsis: -
	Basales: -	Temp. Respiratoria: -	Hora: -	
	Hemoglucotest: -	Hora: -	Hora Corrección: -	
	Corrección [U]: -	Hora Corrección: -	Adm. LECHE: -	
	Dieta: -	Adm. LECHE: -	Cantidad: -	Fecha: -
	Oxigeno: -		Flujo: -	
	Observaciones: PACIENTE QUE INGRESA A GUARDIA MAYOR P/ CURACION DIARIA.			

Origen: GUARDIA/SIGNOS VITALE

Fecha: 03/06/2023 Horario: 18:40

PROFESIONAL ENFERMERO : ROLDAN, FLORENCIA ROCIO(MP:6936)

Detalle:	TA Sistolica: 131.00	Peso: -	Perim. Cefalico: -	I.M.C.: -
	TA Diastolica: 82.00	Talla: -	Temp. Axilar: -	Sat. Oxigeno: 99
	Frecuencia Cardiaca: 89	Frecuencia Resp.: -	Temp. Rectal: -	NIHS: -
	Diuresis: -	Drenaje: -	Sonda: -	Sonda Vesical: -
	Ing. Via Oral: -	Ing. Via Endov.: -	Otros Ing: -	Otros Egr: -
	Fio2: -	Agua Endogena: -	Temp. Respiratoria: -	Catarsis: -
	Basales: -	Temp. Respiratoria: -	Hora: -	
	Hemoglucotest: -	Hora: -	Hora Corrección: -	
	Corrección [U]: -	Hora Corrección: -	Adm. LECHE: -	
	Dieta: -	Adm. LECHE: -	Cantidad: -	Fecha: -
	Oxigeno: -		Flujo: -	

27/07/2022 HOSPITAL DE MONTEROS "GENERAL LAMADRID"

Origen: TURNO AMB. Especialidad: ODONTOLOGIA

Fecha: 27/07/2022 Horario: 08:26

PROFESIONAL ODONTOLOGO : LOGARZO, ELENA ROSA(MP:1318)

Diagnóstico: PERDIDA DE DIENTES POR EXTRACCION
 (K08.1-Pérdida de dientes debida a accidente, extracción o enfermedad periodont

Evolución: extraccion 37

Origen: TURNO AMB. Especialidad: ODONTOLOGIA

Fecha: 27/07/2022 Horario: 08:26

PROFESIONAL ODONTOLOGO : LOGARZO, ELENA ROSA(MP:1318)

Diagnóstico: CONTROL ODONTOLOGICO
 (Z71.9-Consulta, no especificada

Evolución: extraccion 37

01/07/2022 HOSPITAL DE MONTEROS "GENERAL LAMADRID"



HISTORIA CLINICA

Apellido: LOLLI DNI 47500788
 Nombre: LUCAS DAVID Fecha Nac.: 05/07/2006
 Domicilio: MONTEAGUDO N°:402 B°:AERO CLUB ESTE Teléfono:
 Edad: 18A H. C.: 20475007884
 Localidad: MONTEROS
 Obra Social: 126700 126700 - OBRA SOCIAL DEL PERSONAL DE LA ACTIVIDAD AZUCARERA TUCUMANA



Origen: TURNO AMB. Especialidad: ODONTOLOGIA
 Fecha: 01/07/2022 Horario: 08:30
 PROFESIONAL ODONTOLOGO : LAZARTE DE ALDONATE, ROSELA MIRTA(MP:539)
 Diagnóstico: PERDIDA DE DIENTES POR EXTRACCION
 (K08.1-Pérdida de dientes debida a accidente, extracción o enfermedad periodont
 Evolución: extraccion dentaria de 16

Origen: TURNO AMB. Especialidad: ODONTOLOGIA
 Fecha: 01/07/2022 Horario: 08:30
 PROFESIONAL ODONTOLOGO : LAZARTE DE ALDONATE, ROSELA MIRTA(MP:539)
 Diagnóstico: CONTROL ODONTOLOGICO
 (Z71.9-Consulta, no especificada
 Evolución: extraccion dentaria de 16

13/05/2022 HOSPITAL DE MONTEROS "GENERAL LAMADRID"

Origen: TURNO AMB. Especialidad: ODONTOLOGIA
 Fecha: 13/05/2022 Horario: 08:58
 PROFESIONAL ODONTOLOGO : LAZARTE DE ALDONATE, ROSELA MIRTA(MP:539)
 Diagnóstico: ABSCESO DENTAL
 (K04.7-Absceso periapical sin fistula)
 Evolución: absceso dental de 16

Origen: TURNO AMB. Especialidad: ODONTOLOGIA
 Fecha: 13/05/2022 Horario: 08:58
 PROFESIONAL ODONTOLOGO : LAZARTE DE ALDONATE, ROSELA MIRTA(MP:539)
 Diagnóstico: CONTROL ODONTOLOGICO
 (Z71.9-Consulta, no especificada
 Evolución: absceso dental de 16

16/04/2021 CIC MONTEROS

Origen: CAPS/SIGNOS VITALES
 Fecha: 16/04/2021 Horario: 00:00
 BAUMAN, ANA MARIA

Detalle:	TA Sistolica: 100.00	Peso: 50.00	Perim. Cefalico: -	I.M.C.: -
	TA Diastolica: 60.00	Talla: 117.00	Temp. Axilar: -	Sat. Oxigeno: -
	Frecuencia Cardiaca: -	Frecuencia Resp.: -	Temp. Rectal: -	NIHS: -
	Diuresis: -	Drenaje: -	Sonda: -	Sonda Vesical: -
	Ing. Via Oral: -	Ing. Via Endov.: -	Otros Ing: -	Otros Egr: -
	Fio2: -	Agua Endogena: -		Catarsis: -
	Basales: -	Temp. Respiratoria: -		
	Hemoglucolest: -	Hora: 00:00		
	Corrección [UI]: -	Hora Corrección: 00:00		
	Dieta: -	Adm. LECHE: -	Cantidad: -	Fecha: -
	Oxigeno: -		Flujo: -	

05/05/2020 HOSPITAL DE MONTEROS "GENERAL LAMADRID"



HISTORIA CLINICA

Apellido: LOLLI DNI 47500788
 Nombre: LUCAS DAVID Fecha Nac.: 05/07/2006
 Domicilio: MONTEAGUDO N°:402 B°:AERO CLUB ESTE Teléfono:
 Edad: 18A H. C.: 20475007884
 Localidad: MONTEROS
 Obra Social: 126700 126700 - OBRA SOCIAL DEL PERSONAL DE LA ACTIVIDAD AZUCARERA TUCUMANA



Origen: TURNO AMB. Especialidad: ODONTOLOGIA
 Fecha: 05/05/2020 Horario: 09:42
 PROFESIONAL ODONTOLOGO : LAZARTE DE ALDONATE, ROSELA MIRTA(MP:539)
 Diagnóstico: CONTROL ODONTOLOGICO
 (Z71.9-Consulta, no especificada)
 Evolución: absceso dental de 16

Origen: TURNO AMB. Especialidad: ODONTOLOGIA
 Fecha: 05/05/2020 Horario: 09:40
 PROFESIONAL ODONTOLOGO : LAZARTE DE ALDONATE, ROSELA MIRTA(MP:539)
 Diagnóstico: ABSCESO DENTAL
 (K04.7-Absceso periapical sin fistula)
 Evolución: absceso dental de 16

19/02/2020 CIC MONTEROS

Origen: CAPS/SIGNOS VITALES
 Fecha: 19/02/2020 Horario: 00:00
 BAUMAN, ANA MARIA

Detalle: TA Sistolica: 80.00	Peso: 47.90	Perim. Cefalico: -	I.M.C.: -
TA Diastolica: 50.00	Talla: 167.00	Temp. Axilar: -	Sat. Oxigeno: -
Frecuencia Cardiaca: -	Frecuencia Resp.: -	Temp. Rectal: -	NIHS: -
Diuresis: -	Drenaje: -	Sonda: -	Sonda Vesical: -
Ing. Via Oral: -	Ing. Via Endov.: -	Otros Ing: -	Otros Egr: -
Fio2: -	Agua Endogena: -	Temp. Respiratoria: -	Catarsis: -
Basales: -	Temp. Respiratoria: -	Hora: 00:00	-
Hemoglucolest: -	Hora: 00:00	Hora Corrección: 00:00	-
Corrección [UI]: -	Adm. LECHE: -	Cantidad: -	Fecha: -
Dieta: -	-	Flujo: -	-
Oxigeno: -	-	-	-

11/02/2020 HOSPITAL DE MONTEROS "GENERAL LAMADRID"

Origen: TURNO AMB. Especialidad: ODONTOLOGIA
 Fecha: 11/02/2020 Horario: 10:51
 PROFESIONAL ODONTOLOGO : LOGARZO, ELENA ROSA(MP:1318)
 Diagnóstico: CONTROL ODONTOLOGICO
 (Z71.9-Consulta, no especificada)
 Evolución: flemon 46

25/09/2019 HOSPITAL DE MONTEROS "GENERAL LAMADRID"

Origen: TURNO AMB. Especialidad: ODONTOLOGIA
 Fecha: 25/09/2019 Horario: 10:49
 PROFESIONAL ODONTOLOGO : LAZARTE DE ALDONATE, ROSELA MIRTA(MP:539)
 Diagnóstico: CONTROL ODONTOLOGICO
 (Z71.9-Consulta, no especificada)
 Evolución: amalgama op en 16



HISTORIA CLINICA

Apellido: LOLLI DNI 47500788
 Nombre: LUCAS DAVID Fecha Nac.: 05/07/2006
 Domicilio: MONTEAGUDO N°:402 B°:AERO CLUB ESTE Teléfono:
 Edad: 18A H. C.: 20475007884
 Localidad: MONTEROS
 Obra Social: 126700 126700 - OBRA SOCIAL DEL PERSONAL DE LA ACTIVIDAD AZUCARERA TUCUMANA



Origen: TURNO AMB. Especialidad: ODONTOLOGIA
 Fecha: 25/09/2019 Horario: 10:47
 PROFESIONAL ODONTOLOGO : LAZARTE DE ALDONATE, ROSELA MIRTA(MP:539)
 Diagnóstico: CARIES DENTAL COMPUESTA
 (K02.1-Caries de la dentina)
 Evolución: amalgama op en 16

01/08/2019 HOSPITAL DE MONTEROS "GENERAL LAMADRID"

Origen: TURNO AMB./SIGNOS VIT
 Fecha: 01/08/2019 Horario: 08:30
 PROFESIONAL ENFERMERO : GOMEZ, YOLANDA ROSA(MP:1765)

Detalle:	TA Sistolica: -	Peso: 46.60	Perim. Cefalico: 56.00	I.M.C.: 17.98
	TA Diastolica: -	Talla: 161.00	Temp. Axilar: -	Sat. Oxigeno: -
	Frecuencia Cardiaca: -	Frecuencia Resp.: -	Temp. Rectal: -	NIHS: -
	Diuresis: -	Drenaje: -	Sonda: -	Sonda Vesical: -
	Ing. Via Oral: -	Ing. Via Endov.: -	Otros Ing: -	Otros Egr: -
	Fio2: -	Agua Endogena: -	-	Catarsis: -
	Basales: -	Temp. Respiratoria: -		
	Hemoglucolest: -	Hora: -		
	Corrección [U]: -	Hora Corrección: -		
	Dieta: -	Adm. LECHE: -	Cantidad: -	Fecha: -
	Oxigeno: -		Flujo: -	

03/05/2019 HOSPITAL DE MONTEROS "GENERAL LAMADRID"

Origen: TURNO AMB. Especialidad: ODONTOLOGIA
 Fecha: 03/05/2019 Horario: 11:08
 PROFESIONAL ODONTOLOGO : LAZARTE DE ALDONATE, ROSELA MIRTA(MP:539)
 Diagnóstico: CONTROL ODONTOLOGICO
 (Z71.9-Consulta, no especificada)
 Evolución: extraccion dentaria de 24

25/04/2019 HOSPITAL DE MONTEROS "GENERAL LAMADRID"

Origen: TURNO AMB. Especialidad: ODONTOLOGIA
 Fecha: 25/04/2019 Horario: 09:16
 PROFESIONAL ODONTOLOGO : LAZARTE DE ALDONATE, ROSELA MIRTA(MP:539)
 Diagnóstico: CONTROL ODONTOLOGICO
 (Z71.9-Consulta, no especificada)
 Evolución: extraccion dentaria de 53 y absceso de 24 trat amoxicilina +paracetamol cada 8 hs

19/04/2018 HOSPITAL DE MONTEROS "GENERAL LAMADRID"

Origen: TURNO AMB. Especialidad: ODONTOLOGIA
 Fecha: 19/04/2018 Horario: 09:08
 PROFESIONAL ODONTOLOGO : LAZARTE DE ALDONATE, ROSELA MIRTA(MP:539)
 Diagnóstico: CONTROL ODONTOLOGICO
 (Z00-Examen general e investigación de personas sin quejas o sin diagnóstico inf)
 Evolución: absceso dental de 24 trat amoxicilina 500 + ibuprofeno cada 8 hs



HISTORIA CLINICA

Apellido: LOLLI
Nombre: LUCAS DAVID
Domicilio: MONTEAGUDO N°:402 B°:AERO CLUB ESTE
Edad: 18A
Localidad: MONTEROS
Obra Social: 126700 126700 - OBRA SOCIAL DEL PERSONAL DE LA ACTIVIDAD AZUCARERA TUCUMANA

DNI 47500788
Fecha Nac.: 05/07/2006
Teléfono:
H. C.: 20475007884



27/10/2017 HOSPITAL DE MONTEROS "GENERAL LAMADRID"

Origen: TURNO AMB. Especialidad: ODONTOLOGIA
Fecha: 27/10/2017 Horario: 10:12
PROFESIONAL ODONTOLOGO : LAZARTE DE ALDONATE, ROSELA MIRTA(MP:539)
Diagnóstico: CONTROL ODONTOLOGICO
(Z00-Examen general e investigación de personas sin quejas o sin diagnóstico inf
Evolución: cbd n/t

EQUIPO CIENTÍFICO DE
INVESTIGACIONES FISCALES
(ECIF)

DEPARTAMENTO MEDICINA LEGAL

San Miguel de Tucumán, 2 de julio de 2025

Dr. José Mauricio Fernández

AL SEÑOR FISCAL

UNIDAD FISCAL DE INV Y ENJUICIAMIENTO ESP EN DELITOS C/LA PROPIEDAD Y C/LA INT. FISICA

CENTRO JUDICIAL MONTEROS

CAUSA: M-004323/2025 - HEREDIA FANNY ELISA, RIVADENEIRA SOFIA BELEN S/
HOMICIDIO CULPOSO - ART. 84 PÁR. 1 VICT: SOREGAROLI JULIANA DEL PILAR.-
PERICIAL

José Mauricio Fernández, médico forense, se dirige al Sr. Fiscal a fin de elevar informe médico legal, en cumplimiento a lo requerido mediante solicitud digital que antecede, analizando la documentación médica obrante en autos, perteneciente a **LOLLI LUCAS DAVID**, informando lo siguiente:

Antecedentes médicos:

Ingresó el día 23/06/2025 al Hospital Centro de Salud, luego de ingreso al Hospital Gral. Lamadrid de Monteros y al Hospital Padilla, por presentar traumatismo encéfalo craneano y politraumatismo. Ingresó intubado, con excoriaciones en región frontal, laceración en párpado superior derecho, herida en mano derecha y tumefacción en muñeca derecha, herida en scalp en muslo derecho, herida en muslo y pierna izquierda, con deformidad y relleno capilar enlentecido. Se realizan estudios de imágenes, detectándose con radiografía fractura de muñeca izquierda, fémur izquierdo, tibia y peroné izquierdo. Queda internado con pronóstico reservado.

Consideraciones médico legales: Según documentación médica:

Presentó múltiples lesiones contusas superficiales y profundas, en rostro, miembros superiores e inferiores, de características equimótico excoriativas y contusivas, de origen violento.

Por el tipo de lesiones sufridas (fracturas), se puede estimar un tiempo de curación e inutilidad laboral mayor a 1 (un) mes; sí tuvo riesgo de vida.

Al momento actual no es posible establecer debilitamiento permanente o pérdida en su salud.

Las lesiones se produjeron por el impacto (con fricción en caso de las excoriaciones), de cada superficie afectada, con o contra un elemento duro, animado de fuerza y velocidad.

Saludo a Ud. muy atte.

Dr. José Mauricio Fernández

Médico Forense - MP 9324

Firmado digitalmente

MPF MINISTERIO PÚBLICO FISCAL DE TUCUMÁN

Centro Judicial Monteros

Unidad Fiscal de Investigación y Enjuiciamiento Especializada en Delitos contra la Propiedad y la Integridad Física

LEGAJO: M-004323/2025- "HEREDIA FANNY ELISA, RIVADENEIRA SOFIA BELEN S/ HOMICIDIO CULPOSO - ART. 84 PÁR. 1 VICT: SOREGAROLI JULIANA DEL PILAR"

Monteros, 1 de Julio de 2025.

En atención al escrito presentado en fecha 29/06/2025, estando a las constancias y habiéndose acreditado la propiedad de la camioneta mediante cedula de identificación de vehículo, DNI e informe de dominio, **HAGASE ENTREGA** al ciudadano **RIVADENEIRA ARIEL EMILIO**, DNI 27.298.853, de la camioneta marca Toyota, modelo Hilux, dominio IOC368 y su respectiva llave, elementos resguardados en Protocolo de Identificación de Evidencias y Cadena de Custodia N° 027963, los que se encuentran en calidad de secuestro en la comisaria de Monteros. Dicha entrega deberá ser realizada previa identificación personal y acta labrada en comisaria, y en las mismas condiciones que detentaba al momento del hecho. El acta a labrarse deberá ser remitida a este Ministerio Público vía mail a la dirección de email: delitoscontralapropiedadmonteros@mpftucuman.gob.ar, en formato PDF.

LARRY Cesar Augusto Firmado digitalmente
por LARRY Cesar Augusto
Fecha: 2025.07.01
09:12:41 -03'00'

DNRPA

Usuario Org Seguridad-juzg230011

Fecha. 01/07/2025

CONSULTA POR DOMINIO

Vehículo: AUTO

DOMINIO. IOC368

RADICACION DEL LEGAJO

Registro Seccional. 23001 - CONCEPCION
 Dirección. PTE. ROCA NRO. 50 PISO PA DTO/OF.
 Localidad. CONCEPCION
 Código Postal. T4146

Provincia. TUCUMAN
 Teléfono (03865)424852

DATOS DEL AUTOMOTOR

Origen. NACIONAL
 Nro. motor. 1KD-7917153
 Nro. chasis. 8AJEZ39G1A2524128
 Fábrica. 030 - TOYOTA ARGENTINA S.A.
 Modelo. 41 - HILUX 4X2 CABINA DOBLE SRV 3.0 TDI C/
 CUE
 Inscripción inicial. 03-02-2010
 Placa. ORIGINAL

Marca motor. TOYOTA
 Marca chasis. TOYOTA
 Marca. 68 - TOYOTA
 Tipo de automotor. 20 - PICK-UP

*** CÉDULAS ASOCIADAS**

Cédula. ARX53526 Fecha Emisión. 13-06-2022

Titular. RIVADENEIRA ARIEL EMILIO - D.N.I. 27298853

*** AUTORIZADOS (CÉDULAS / FOJAS NOTARIALES)**

-Cédula. ARY12938
 Documento Autorizado. D.N.I. 27298630

Fecha Emisión. 13-06-2022
 Nombre Autorizado. HEREDIA FANNY ELISA

*** OTROS ELEMENTOS**

Título Nro. 013295957

Cantidad Consumida. 1

TITULARES

Nombre. RIVADENEIRA ARIEL EMILIO
 Tipo documento. D.N.I. Nro. 27298853
 Cuit/Cuil. 20-27298853-7
 Porcentaje de titularidad. 100 %
 Dirección. RIVADAVIA Número. 273 Piso. Depto.
 Código postal. 4142 Localidad. MONTEROS
 Provincia. TUCUMAN
 Fecha titularidad. 13-06-2022

Fuente de información: D.N.R.P.A. - Actualización: 25/06/2025

Recuerde que ante cualquier diferencia con los datos presentados en esta consulta, tienen validez legal los datos emitidos por el registro seccional con la firma del encargado titular correspondiente.

INFORMACION POLICIAL

Dominio. IOC368

Estado actual. SIN NOVEDADES

**** Esta información es suministrada por las dependencias policiales. Verifique que los datos de motor y/o chasis coincidan total o parcialmente con los Datos del Automotor (información avalada por la D.N.R.P.A.). Con esto se pretende evitar errores que puedan perjudicar al USUARIO **.**

Ante alguna diferencia, comuníquese con la dependencia correspondiente.

Consulta Dependencias

UNIDAD FISCAL DE INVESTIGACIÓN Y ENJUICIAMIENTO ESPECIALIZADA
EN DELITOS CONTRA LA PROPIEDAD Y LA INTEGRIDAD FISICA

CENTRO JUDICIAL MONTEROS

LEGAJO: M-004323/2025 – “HEREDIA FANNY ELISA, RIVADENEIRA SOFIA
BELEN S/ HOMICIDIO CULPOSO - ART. 84 PÁR. 1 VICT: SOREGAROLI
JULIANA DEL PILAR”

ROL DE QUERELLANTE Y ACTOR CIVIL

En la ciudad de Monteros, Provincia de Tucumán, a los 1 día del mes de Julio de 2025 y por ante esta UNIDAD FISCAL DE INVESTIGACIÓN Y ENJUICIAMIENTO ESPECIALIZADA EN DELITOS CONTRA LA PROPIEDAD Y LA INTEGRIDAD FISICA del Ministerio Público Fiscal a cargo de la Sra. Fiscal Titular Dra. Mónica García de Targa, se presenta la ciudadana **LOLLI CINTHIA MACARENA, D.N.I 43.502.763**, en representación de su hermano Lolli Lucas David, quien en este acto viene a conferir poder especial - APUD ACTA - a favor del letrado Fernández Cristian Iván M.P. 5615 (CAT), telef. 3865522098, para que lo representen en esta causa y asuman oportunamente el rol de querellante y actor civil contra de quien o quienes resultaren responsables por el hecho que viene calificado como homicidio culposo, hecho consumado en fecha 22/06/2025 en la comisaria de Monteros. En dicho carácter, el designado podrá formular todas las peticiones que considere pertinentes, intervendrá en cuantas diligencias y/o actos procesales considere necesario para el mejor cumplimiento de su mandato, y tomará toda la intervención que le acuerde el Código Procesal Penal, haciendo constar la presencia del letrado designado quien en este acto acepta la designación. No siendo para más firman el presente los comparecientes poniendo fin a este acto.

Cinthia Macarena

43502763

Cristian Iván Fernández
M.P. 5615 CAT.
M.N. 798 CAT.

Dr. JUAN CARLOS MEDINA ROSALES
SECRETARIO
MINISTERIO PUBLICO FISCAL
CENTRO JUDICIAL MONTEROS

MPF MINISTERIO PÚBLICO FISCAL DE TUCUMÁN

UNIDAD FISCAL DE INVESTIGACION Y ENJUICIAMIENTO
EN DELITOS CONTRA LA PROPIEDAD Y
CONTRA LA INTEGRIDAD FISICA
CENTRO JUDICIAL MONTEROS

MONTEROS, 27 de Junio de 2025.-

A LA SRA. JEFA DEL
REGISTRO DEL ESTADO CIVIL Y
CAPACIDAD DE LAS PERSONAS DE LA
CIUDAD DE MONTEROS



S _____ / / / / / / / / / / _____ D.-

**LEGAJO M-004323/2025 "HEREDIA FANNY ELISA, RIVADENEIRA SOFIA BELEN S/
HOMICIDIO CULPOSO - ART. 84 PÁR. 1 VICT: SOREGAROLI JULIANA DEL PILAR"**

Por disposición de la Dra. Mónica Andrea García de Targa, Fiscal Titular de la Unidad Fiscal de Investigación y Enjuiciamiento en Delitos contra la Propiedad y Contra la Integridad Física del Centro Judicial Monteros, me dirijo a Ud. a fin que en el término perentorio e improrrogable de 24 horas, proceda a inscribir la Defunción de quien en vida se llamaba **SOREGAROLI JULIANA DEL PILAR, DNI N° 48.958.153**, quien falleciera en fecha 23/06/2025.- A tales efectos se acompaña original de DNI y certificado de defunción.-

Cumplido ello, deberá remitir acta de defunción en PDF a esta Unidad a la dirección: delitoscontralapropiedadmonteros@mpftucuman.gob.ar o al celular 381-6403730, en formato PDF, en el término establecido, bajo apercibimiento de aplicar las sanciones pertinentes, sin perjuicio de las responsabilidades penales o administrativas que correspondan por desobediencia a una orden judicial.-

Saludo a Ud. Atte.-

REPÚBLICA ARGENTINA

101	206	2025
TOMO	ACTA	AÑO

DEFUNCION

Dr. RAU EDUARDO ALBARRACIN
SECRETARIO DE EST. DE GOBIERNO
Y RELACIONES INSTITUCIONALES

REGISTRO DEL ESTADO CIVIL Y
CAPACIDAD DE LAS PERSONAS

En MONTEROS, DPTO. MONTEROS, PROV. DE TUCUMAN
República Argentina, a 27 de JUNIO
de 2025 Yo, Oficial público de este Registro Civil inscribo la DEFUNCIÓN
de JULIANA DEL PILAR SOREGAROLI
Sexo FEMENINO nacionalidad ARGENTINA
estado -
profesión - Doc. Ident. 49.958.153
domicilio RUta 325 KM. 5 - EL CERCADO - MONTEROS
Hijo de -
y de -
nacido en TUCUMAN el 26 de JUNIO de 2002
Ocurrida en RUta 325 - INTERSECCION CALLE SANTIAGO DEL ESTERO - MONTEROS
el 23 de JUNIO de 2025 a las 00:45 horas
Causa de la defunción TEC. GRAVE Y POLITRAUMATISMO
Certificado médico DR. ALBERTO M. LLANOS
Declarante - Doc. Ident. -
Domicilio - Obra en virtud de CA. DOCU.
MENTACION QUE SE ARCHIVA: INSCRIPCION JUDICIAL LEGATO M-004323/2025.
FECHA 27/06/2025 FDO. DR. CARLOS ORIBEL PURITA PROSECRETARIO MINISTERIO
RIO PUBLICO FISCAL CENTRO JUDICIAL MONTEROS. MARIA LAURA RUBIO
JEFA REGISTRO DEL ESTADO CIVIL
Y CAPACIDAD DE LAS PERSONAS
DELEGACION MONTEROS



REPUBLICA ARGENTINA

Ciudad de San Miguel de Tucumán
Registro del Estado Civil y Capacidad de las Personas

El que suscribe OSCAR EDUARDO VERA
Jefe de Sección DELEGACION MONTEROS
del Registro del Estado Civil y Capacidad de las
Personas Deleg. Monteros CERTIFICA que el presente
documento es copia fiel de la partida original, que
expide a solicitud del interesado.
Tomo 101 Sección DEF. Año 2025
Deleg. Monteros, 27 JUN 2025

Aubena
Sr. OSCAR EDUARDO VERA
SUBJEFE CTRO. DE DOCUMENTACION RAPIDA DE MONTEROS
REG. DEL ESTADO CIVIL Y CAPACIDAD DE LAS PERSONAS



HISTORIA CLINICA

Apellido: LOLLI DNI 47500788
 Nombre: LUCAS DAVID Fecha Nac.: 05/07/2006
 Domicilio: MONTEAGUDO N°:402 B°:AERO CLUB ESTE Teléfono:
 Edad: 18A H. C.: 20475007884
 Localidad: MONTEROS
 Obra Social: 126700 126700 - OBRA SOCIAL DEL PERSONAL DE LA ACTIVIDAD AZUCARERA TUCUMANA



27/06/2025 HOSPITAL ZENON SANTILLAN

Origen: INTERNACION Servicio: UNIDAD DE CUIDADOS CRITICOS I

Fecha: 27/06/2025 Horario: 13:24

PROFESIONAL MEDICO : JUANE FERNANDEZ, MARISOL(MP:10676)

Diagnóstico: POLITRAUMATISMO CON TRAUMATISMO ENCEFALOCRANEANO
(T07-Traumatismos múltiples, no especificados)

Otras Afecciones:

Evolución: Paciente de 18 años, que ingreso a UTI el 23/6 con diagnóstico de Politraumatismo con TEC con pérdida de conciencia + contusión pulmonar + fractura expuesta de fémur y fractura de tibia izquierda, lesión tipo scalp de muslo interno derecho, fractura de muñeca derecha, lesión en mentón, hematoma frontal con equimosis orbitaria, múltiples lesiones escoriativas.

Paciente ingresa por guardia del hospital de monteros el 22/6, traído por guardia de emergencias 107, por TEC y PLT, por accidente de tránsito (moto-camioneta de alto impacto, sin casco) con traumatismo facial y pérdida de conocimiento, Glasgow 8/15, que requirió de IOT/ARM, derivado al hospital Padilla donde se realiza TAC de cerebro evaluada por neurocirugía el 23/6 que informa: TAC de cerebro sin lesión ósea ni parenquimatosa de resolución neuroquirúrgica, TAC de columna cervical no evidencia lesión ósea aguda. Rx muestra fractura diafisaria de fémur, tibia y peroné izquierdo, fractura de muñeca, lesión scalp en miembro inferior derecho, es derivado al HCS para intervención quirúrgica, es evaluado por cirugía que indica sin resolución quirúrgica de urgencia, servicio de traumatología realiza toilette quirúrgica + sutura + reducción + tracción esquelética transcalcanea, quedando en Shock Room, donde se observa relleno capilar muy lento, ausencia de pulsos pedio, tibial posterior y popliteo, evaluado por cirugía vascular que solicita arteriografía, la cual se realiza evidenciando indemnidad de arteria femoral superficial, poplitea supra e infra patelar y de arterias tibiales anterior, posterior y Peronea, por debajo de la zona de fractura de fémur y tibia, con gran vaso espasmo en tercio distal y pie, continuando con requerimiento de soporte vasoactivo, ARM, ingresa a UTI.

Actualmente en mal estado general, critico, hemodinamicamente estable, sin requerimiento de soporte vasoactivo, ARM modo A/C por presión, bajo sedoanalgesia con Remifentanilo + Dexmedetomidina, con RASS -1, se realizó ventana de sedación con muy mal despertar, desaturacion, por lo que se realizó RX de tórax, que evidencia atelectasia en campo pulmonar derecho. Al examen físico presenta palidez generalizada, R1-R2 normofoneticos, silencios impresión libres, con hipoventilación bilateral a predominio de bases, se aspira por tubo orotraqueal escasa secreción mucosa, satura 94-95% con fio 0.70, abdomen blando depresible, no resistente, RHA + hipoactivos, con NET por SNG, presenta tracción esquelética en MMII izquierdo, se evidencia lesión de muslo derecha donde se encontraba fractura expuesta de fémur con vendaje limpio, fractura de tibia izquierda sin lesión de piel, herida tipo scalp de muslo interno derecho con suturas con salida de secreción serohematica escasa, con aumento de volumen por inflamación, con pulsos presentes, débiles, temperatura conservada, fractura de muñeca derecha con valva de yeso, lesión en mentón con sutura, hematoma frontal con equimosis orbitaria, múltiples lesiones escoriativas en rodillas manos, codos, parpado superior derecho. Ritmo diurético conservado, con hematuria leve. Paciente crítico con pronóstico reservado. Se informa a los familiares.

- ATB: 24/6: Trimetoprima/sulfametoxazol + Clindamicina día 3.

- Cultivos: 24/6: salió hx2, uro (resultado negativo), retro, lesion de region nasal

-27/06: retrocultivo +, pendiente identificacion de germen.

-27/06: CVC YPD

-26/06: serologias virales negativas

-26/06: episodio febril 38°

- 26/6: se realizo interconsulta con neurología, que informa que en TAC cerebral previa se evidencia



HISTORIA CLINICA

Apellido: LOLLI DNI 47500788
 Nombre: LUCAS DAVID Fecha Nac.: 05/07/2006
 Domicilio: MONTEAGUDO N°:402 B°:AERO CLUB ESTE Teléfono:
 Edad: 18A H. C.: 20475007884
 Localidad: MONTEROS
 Obra Social: 126700 126700 - OBRA SOCIAL DEL PERSONAL DE LA ACTIVIDAD AZUCARERA TUCUMANA



edema cerebral, y en la ultima disminucion del edema cerebral, con pequenas imagenes hipodensas.

Indica conducta expectante, y control clinico evolutivo.

- 25/6: se realizo TAC de cerebro, columna cervical, torax, abdomen y pelvis, con informe de especialista PDTE.

- 25/6: se transfundio 2 UGRS.

- 24/6: Se realizo ecodoppler arterial de MMII: flujo conservado en ambos MMII.

- 24/6: Valorado por servicio de Traumatologia, que indican conducta expectante.

- 23/6 Arteriografia de MII: ARTERIA ILIACA PRIMITIVA E INTERNA: Permeables y sin lesiones

angiograficas significativas. ARTERIA ILIACA EXTERNA: Permeable, sin lesiones angiograficas

significativas, con vasoespasmo. ARTERIA FEMORAL COMUN: Permeable, con vasoespasmo. ARTERIA FEMORAL

SUPERFICIAL, PROFUNDA, POPLITEA, TIBIAL ANTERIOR, TRONCO TIBIOPERONEO, PERONEA Y TIBIAL POSTERIOR:

Permeables. Sin lesiones angiograficas significativas. Con vasoespasmo. CONCLUSION: Arterias sin

lesiones angiograficas significativas, con vasoespasmo en contexto de politraumatismo grave con

requerimiento de drogas vasoactivas y fractura expuesta de femur, tibia y perone.

- 23/6: TAC de cerebro, impresiona edema cerebral, Torax con contusion pulmonar bilateral, abdomen s/p. Pendiente informe.

- 23/6: Rx: fractura diafisis de femur, tibia y perone izquierdo, fractura de radio distal derecho

Origen: INTERNACION Servicio: UNIDAD DE CUIDADOS CRITICOS I

Fecha: 27/06/2025 Horario: 12:57

PROFESIONAL LIC. EN NUTRICION : NAVARRO, PAOLA GISELLE(MP:1111)

Diagnostico: POLITRAUMATISMO CON TRAUMATISMO ENCEFALOCRANEANO
(T07-Traumatismos multiples, no especificados)

Otras Afecciones:

Evolucion: MOTIVO DE CONSULTA: adecuacion tratamiento nutricional |

DIAGNOSTICO: Traumatismos multiples, no especificados |

DETALLE: x sng: supportan 63 ml/hora |

Origen: INTERCONSULTA Servicio: KINESIOLOGIA

Fecha: 27/06/2025 Horario: 11:55

Profesional: BORGNINO, NOELIA BELEN

Motivo de Consulta: IC

Diagnostico: R06.0 - DISNEA

Evolucion: CVA, ASPIRACION DE MODERADAS SECRECIONES, TERAPIA DE RE EXPANSION.

Practica: KTR KTM

Origen: INTERNACION Servicio: UNIDAD DE CUIDADOS CRITICOS I

Fecha: 27/06/2025 Horario: 11:54

PROFESIONAL MEDICO : JUANE FERNANDEZ, MARISOL(MP:10676)

Diagnostico: POLITRAUMATISMO CON TRAUMATISMO ENCEFALOCRANEANO
(T07-Traumatismos multiples, no especificados)

Otras Afecciones:

Evolucion: Medicamento Nro.: 1 ALCOHOL CON CLORHEXIDINA 30 ML |

Origen: INTERNACION Servicio: UNIDAD DE CUIDADOS CRITICOS I

Fecha: 27/06/2025 Horario: 11:53

PROFESIONAL MEDICO : JUANE FERNANDEZ, MARISOL(MP:10676)

Diagnostico: POLITRAUMATISMO CON TRAUMATISMO ENCEFALOCRANEANO
(T07-Traumatismos multiples, no especificados)

Otras Afecciones:

Evolucion: Medicamento Nro.: 1 EPIVAC X1 | Medicamento Nro.: 2 SET DE VIA CENTRAL DOBLE LUMEN X1 | Medicamento

Nro.: 3 LIDOCAINA SIN EPINEFRINA |



HISTORIA CLINICA

Apellido: LOLLI DNI 47500788
 Nombre: LUCAS DAVID Fecha Nac.: 05/07/2006
 Domicilio: MONTEAGUDO N°:402 B°:AERO CLUB ESTE Teléfono:
 Edad: 18A H. C.: 20475007884
 Localidad: MONTEROS
 Obra Social: 126700 126700 - OBRA SOCIAL DEL PERSONAL DE LA ACTIVIDAD AZUCARERA TUCUMANA



Origen: INTERNACION Servicio: UNIDAD DE CUIDADOS CRITICOS I
 Fecha: 27/06/2025 Horario: 09:44
 PROFESIONAL MEDICO : RODRIGUEZ VILLARROEL, GIOVANA FATIMA(MP:9786)
 Diagnóstico: POLITRAUMATISMO CON TRAUMATISMO ENCEFALOCRANEANO
 (T07-Traumatismos múltiples, no especificados)

Otras Afecciones:

Evolución: Medicamento Nro.: 1 300ML SF +3 K+2 MG A 35 GOTAS X MIN |

Origen: INTERNACION/SIGNOS V
 Fecha: 27/06/2025 Horario: 09:00
 PROFESIONAL ENFERMERO : CHAVARRIA, ADRIANA GRACIELA(MP:3449)

Detalle:	TA Sistolica:	116.00	Peso:	-	Perim. Cefalico:	-	I.M.C.:	-
	TA Diastolica:	55.00	Talla:	-	Temp. Axilar:	36.90	Sat. Oxigeno:	99
	Frecuencia Cardiaca:	84	Frecuencia Resp.:	19	Temp. Rectal:	-	NIHS:	-
	Diuresis:	-	Drenaje:	-	Sonda:	-	Sonda Vesical:	-
	Ing. Via Oral:	-	Ing. Via Endov.:	-	Otros Ing:	-	Otros Egr:	-
	Fio2:	-	Agua Endogena:	-	Temp. Respiratoria:	-	Catarsis:	-
	Basales:	-	Temp. Respiratoria:	-	Hora:	-		
	Hemoglucolest:	-	Hora:	-	Hora Corrección:	-		
	Corrección [UI]:	-	Hora Corrección:	-	Adm. LECHE:	-	Cantidad:	-
	Dieta:	-	Adm. LECHE:	-			Flujo:	-
	Oxigeno:	-					Fecha:	-

Origen: INTERNACION/SIGNOS V
 Fecha: 27/06/2025 Horario: 07:00
 PROFESIONAL ENFERMERO : CHAVARRIA, ADRIANA GRACIELA(MP:3449)

Detalle:	TA Sistolica:	114.00	Peso:	-	Perim. Cefalico:	-	I.M.C.:	-
	TA Diastolica:	59.00	Talla:	-	Temp. Axilar:	36.80	Sat. Oxigeno:	88
	Frecuencia Cardiaca:	78	Frecuencia Resp.:	20	Temp. Rectal:	-	NIHS:	-
	Diuresis:	-	Drenaje:	-	Sonda:	-	Sonda Vesical:	-
	Ing. Via Oral:	-	Ing. Via Endov.:	-	Otros Ing:	-	Otros Egr:	-
	Fio2:	-	Agua Endogena:	-	Temp. Respiratoria:	-	Catarsis:	-
	Basales:	-	Temp. Respiratoria:	-	Hora:	-		
	Hemoglucolest:	-	Hora:	-	Hora Corrección:	-		
	Corrección [UI]:	-	Hora Corrección:	-	Adm. LECHE:	-	Cantidad:	-
	Dieta:	-	Adm. LECHE:	-			Flujo:	-
	Oxigeno:	-					Fecha:	-

Origen: INTERNACION Servicio: UNIDAD DE CUIDADOS CRITICOS I
 Fecha: 27/06/2025 Horario: 04:56
 PROFESIONAL ENFERMERO : REYES, LIDIA BEATRIZ(MP:5188)
 Diagnóstico: POLITRAUMATISMO CON TRAUMATISMO ENCEFALOCRANEANO
 (T07-Traumatismos múltiples, no especificados)

Otras Afecciones:

Tratamiento: Administración Med.:

PHP SFL A 21 GTS EV : 0Hs. | METOCLOPRAMIDIA 10 MG C/8 HRS EV : 0Hs. | BACTRIM 2 AMPOLLAS EN 100 CC
 DE SF CADA 8 HS EV (FI 24/06) INICIAR POSTERIOR A TOMA DE CULTIVOS : 0Hs. | MIDAZOLAM 1 AMP EV :
 0Hs. | 2Hs. | 4Hs. | HIGIENE BUCAL : 4Hs. |

Origen: INTERNACION/SIGNOS V
 Fecha: 27/06/2025 Horario: 04:00
 PROFESIONAL ENFERMERO : REYES, LIDIA BEATRIZ(MP:5188)



HISTORIA CLINICA

Apellido: LOLLI DNI 47500788
 Nombre: LUCAS DAVID Fecha Nac.: 05/07/2006
 Domicilio: MONTEAGUDO N°:402 B°:AERO CLUB ESTE Teléfono:
 Edad: 18A H. C.: 20475007884
 Localidad: MONTEROS
 Obra Social: 126700 126700 - OBRA SOCIAL DEL PERSONAL DE LA ACTIVIDAD AZUCARERA TUCUMANA



Detalle:	TA Sistolica: 136.00	Peso: -	Perim. Cefalico: -	I.M.C.: -
	TA Diastolica: 72.00	Talla: -	Temp. Axilar: 37.50	Sat. Oxigeno: 99
	Frecuencia Cardiaca: 105	Frecuencia Resp.: 20	Temp. Rectal: -	NIHS: -
	Diuresis: -	Drenaje: -	Sonda: -	Sonda Vesical: -
	Ing. Via Oral: -	Ing. Via Endov.: -		
	Fio2: 35	Agua Endogena: -	Otros Ing: -	Otros Egr: -
	Basales: -	Temp. Respiratoria: -		Catarsis: -
	Hemoglucotest: -	Hora: -		
	Corrección [U]: -	Hora Corrección: -		
	Dieta: -	Adm. LECHE: -	Cantidad: -	Fecha: -
	Oxigeno: -		Flujo: -	
Observaciones:	PCTE EN ARM EN MODO PCV CON FIO2 35%, CON ANALGOSEDACIÓN, FEBRIL SE REALIZA ANTIPIRETICO, NORMO-TENSO, NORMO-GLUCEMICO, CON DOBLE ESQUEMA DE ATB, DIURESIS +, CON TRACCION ESQUELETICA, PCTE CON SECRECIONES MUCOSAS, TTO REALIZADO.			

Origen: INTERNACION Servicio: UNIDAD DE CUIDADOS CRITICOS I

Fecha: 27/06/2025 Horario: 03:15

PROFESIONAL MEDICO : SOTELO, MARIA DE LOS ANGELES(MP:8517)

Diagnóstico: POLITRAUMATISMO CON TRAUMATISMO ENCEFALOCRANEANO
(T07-Traumatismos múltiples, no especificados)

Otras Afecciones:

Evolución: Parenteral Nro.: 1 PHP SFL A 21 GTS EV | Parenteral Nro.: 2 REMIFENTANILO 2 AMP/100 CC SFL A 11 ML EV | Parenteral Nro.: 3 DEXMETOMIDINA 3 AMPOLLAS EN 150CC DE D5% A 11ML/H EV | Medicamento Nro.: 1 OMEPRAZOL 1 MP C/24 HRS EV | Medicamento Nro.: 2 METOCLOPRAMIDIA 10 MG C/8 HRS EV | Medicamento Nro.: 3 SISTEMA CERRADO DE ASPIRACION | Medicamento Nro.: 4 PERFUS VOLUMAT | Medicamento Nro.: 5 SET APLIX | Medicamento Nro.: 6 APOSITO TEGADERM CHG | Medicamento Nro.: 7 CABECERA A 35° | Medicamento Nro.: 8 TRACCION ESQUELETICA | Medicamento Nro.: 9 ENOXAPARINA 0.4 CC SC C/24 HRS | Medicamento Nro.: 10 CPV Y DIURESIS | Medicamento Nro.: 11 HGT POR TURNO Y CORRECCION | Medicamento Nro.: 12 BACTRIM 2 AMPOLLAS EN 100 CC DE SF CADA 8 HS EV (FI 24/06) INICIAR POSTERIOR A TOMA DE CULTIVOS | Medicamento Nro.: 13 CLINDAMICINA 600 MG EN 100 CC DE SF CADA 6 HS EV (FI 24/06) INICIAR POSTERIOR A TOMA DE CULTIVOS | Medicamento Nro.: 14 SNG: SUPPORTAN 63 ML/HORA | Medicamento Nro.: 15 ARM + TUBULADURA PARA ARM CON TRAMP DE AGUA | Medicamento Nro.: 16 CARGA DE 500 CC RINGER EV SOS | Medicamento Nro.: 17 CURACION DE HERIDAS CON IDOPOVIDONA CADA 24 HS Y SOS | Medicamento Nro.: 18 QUETIAPINA 25 MG SNG CADA 12 HS | Medicamento Nro.: 19 PREGABALINA 75 MG SNG CADA 12 HS | Medicamento Nro.: 20 MIDAZOLAM 1 AMP EV | Medicamento Nro.: 21 HIGIENE BUCAL |

Origen: INTERNACION/SIGNOS V

Fecha: 27/06/2025 Horario: 02:00

PROFESIONAL ENFERMERO : REYES, LIDIA BEATRIZ(MP:5188)

Detalle:	TA Sistolica: 136.00	Peso: -	Perim. Cefalico: -	I.M.C.: -
	TA Diastolica: 83.00	Talla: -	Temp. Axilar: 37.50	Sat. Oxigeno: 99
	Frecuencia Cardiaca: 94	Frecuencia Resp.: 20	Temp. Rectal: -	NIHS: -
	Diuresis: -	Drenaje: -	Sonda: -	Sonda Vesical: -
	Ing. Via Oral: -	Ing. Via Endov.: -		
	Fio2: -	Agua Endogena: -	Otros Ing: -	Otros Egr: -
	Basales: -	Temp. Respiratoria: -		Catarsis: -
	Hemoglucotest: -	Hora: -		
	Corrección [U]: -	Hora Corrección: -		
	Dieta: -	Adm. LECHE: -	Cantidad: -	Fecha: -
	Oxigeno: -		Flujo: -	



HISTORIA CLINICA

Apellido: LOLLI DNI 47500788
 Nombre: LUCAS DAVID Fecha Nac.: 05/07/2006
 Domicilio: MONTEAGUDO N°:402 B°:AERO CLUB ESTE Teléfono:
 Edad: 18A H. C.: 20475007884
 Localidad: MONTEROS
 Obra Social: 126700 126700 - OBRA SOCIAL DEL PERSONAL DE LA ACTIVIDAD AZUCARERA TUCUMANA



Origen: INTERNACION Servicio: UNIDAD DE CUIDADOS CRITICOS I

Fecha: 27/06/2025 Horario: 00:40

PROFESIONAL ENFERMERO : REYES, LIDIA BEATRIZ(MP:5188)

Diagnóstico: POLITRAUMATISMO CON TRAUMATISMO ENCEFALOCRANEANO
 (T07-Traumatismos múltiples, no especificados)

Otras Afecciones:

Tratamiento: Administración Med.:

MIDAZOLAM 1 AMP EV : 0Hs. |

Origen: INTERNACION Servicio: UNIDAD DE CUIDADOS CRITICOS I

Fecha: 27/06/2025 Horario: 00:38

PROFESIONAL MEDICO : SOTELO, MARIA DE LOS ANGELES(MP:8517)

Diagnóstico: POLITRAUMATISMO CON TRAUMATISMO ENCEFALOCRANEANO
 (T07-Traumatismos múltiples, no especificados)

Otras Afecciones:

Evolución: Paciente de 18 años cursando internación en UTI con Dx de PLT grave con TEC con pérdida de conocimiento por accidente vial. Presenta contusión pulmonar bilateral, fractura de fémur y tibia izquierdos, herida contusa extensa en muslo derecho, fractura de muñeca derecha y excoriaciones múltiples. Al examen se encuentra paciente en grave estado, en ARM, adaptado a respirador bajo sedoanalgesia, RASS-3, hemodinamicamente estable, sin soporte vasoactivo. Febril durante la guardia, 38°C. Pupilas mióticas, isocóricas e hiporreactivas. Excoriaciones en rostro y herida contuso-cortante en mentón, suturada. R1 y R2 normofonéticos, silencios libres. Pulsos periféricos presentes, débiles. Murmullo vesicular presente en ambos campos pulmonares, roncus aislados. Hipoventilación bibasal. Ventilado en modo PCV a FiO2 35% alcanza SO2 98%. Abdomen distendido, poco depresible, RHA+. SNG para alimentación enteral. Miembro superior derecho con valva de yeso. Mano izquierda con múltiples excoriaciones. Miembro inferior derecho con marcado edema, pulsos distales débiles, frialdad distal, relleno capilar enlentecido. Presenta herida contuso-cortante desde cara anterior hasta interna, suturada, secreción serohemática. Miembro inferior izquierdo con tracción esquelética, pulsos distales débiles, frialdad distal, relleno capilar enlentecido. Diuresis conservada, hematórica, 1200ml/12hs. El 24/06 se tomaron muestras para cultivos, resultados en proceso. Cursa esquema ATB empirico: clindamicina + bactrim, hoy 2º día. Paciente evaluado por Neurología, Cirugía general, Cirugía vascular y Traumatología. El 23/06 se realizó arteriografía de miembro inferior izquierdo que informa sin lesiones angiográficas significativas, vasoespasmo. Serologías virales negativas. Paciente en grave estado y con pronóstico reservado. Familiares informados.

Origen: INTERNACION/SIGNOS V

Fecha: 27/06/2025 Horario: 00:01

PROFESIONAL ENFERMERO : REYES, LIDIA BEATRIZ(MP:5188)

Detalle:	TA Sistólica:	153.00	Peso:	-	Perim. Cefalico:	-	I.M.C.:	-
	TA Diastólica:	71.00	Talla:	-	Temp. Axilar:	38.00	Sat. Oxígeno:	96
	Frecuencia Cardíaca:	94	Frecuencia Resp.:	17	Temp. Rectal:	-	NIHS:	-
	Diuresis:	-	Drenaje:	-	Sonda:	-	Sonda Vesical:	-
	Ing. Via Oral:	-	Ing. Via Endov.:	-	Otros Ing:	-	Otros Egr:	-
	Fio2:	35	Agua Endogena:	-	Temp. Respiratoria:	-	Catarsis:	-
	Basales:	-	Temp. Respiratoria:	-	Postprandial	-		
	Hemoglucotest:	139	Hora:	00:01	Cantidad:	-	Fecha:	-
	Corrección [UI]:	-	Hora Corrección:	-	Flujo:	-		
	Dieta:	-	Adm. LECHE:	-				
	Oxígeno:	-						



HISTORIA CLINICA

Apellido: LOLLI DNI 47500788
 Nombre: LUCAS DAVID Fecha Nac.: 05/07/2006
 Domicilio: MONTEAGUDO N°:402 B°:AERO CLUB ESTE Teléfono:
 Edad: 18A H. C.: 20475007884
 Localidad: MONTEROS
 Obra Social: 126700 126700 - OBRA SOCIAL DEL PERSONAL DE LA ACTIVIDAD AZUCARERA TUCUMANA



26/06/2025 HOSPITAL ZENON SANTILLAN

Origen: INTERNACION Servicio: UNIDAD DE CUIDADOS CRITICOS I
 Fecha: 26/06/2025 Horario: 20:33
 PROFESIONAL ENFERMERO : LOUYF, ADA GRISEL(MP:3738)
 Diagnóstico: POLITRAUMATISMO CON TRAUMATISMO ENCEFALOCRANEANO
 (T07-Traumatismos múltiples, no especificados)

Otras Afecciones:

Tratamiento: Administración Med.:
 MIDAZOLAM 1 AMP EV :20Hs. |

Origen: INTERNACION Servicio: UNIDAD DE CUIDADOS CRITICOS I
 Fecha: 26/06/2025 Horario: 20:33
 PROFESIONAL ENFERMERO : LOUYF, ADA GRISEL(MP:3738)
 Diagnóstico: POLITRAUMATISMO CON TRAUMATISMO ENCEFALOCRANEANO
 (T07-Traumatismos múltiples, no especificados)

Otras Afecciones:

Tratamiento: Administración Med.:
 XSNG: SUPPORTAN 63 ML/HORA :20Hs. |

Origen: INTERNACION Servicio: UNIDAD DE CUIDADOS CRITICOS I
 Fecha: 26/06/2025 Horario: 20:33
 PROFESIONAL ENFERMERO : LOUYF, ADA GRISEL(MP:3738)
 Diagnóstico: POLITRAUMATISMO CON TRAUMATISMO ENCEFALOCRANEANO
 (T07-Traumatismos múltiples, no especificados)

Otras Afecciones:

Tratamiento: Administración Med.:
 REMIFENTANILO 2 AMP/100 CC SFL A 11 ML EV :18Hs. | PHP SFL A 21 GTS EV : 8Hs. | 16Hs. | OMEPRAZOL 1
 MP C/24 HRS EV : 8Hs. | METOCLOPRAMIDIA 10 MG C/8 HRS EV : 8Hs. | 16Hs. | BACTRIM 2 AMPOLLAS EN 100
 CC DE SF CADA 8 HS EV (FI 24/06) INICIAR POSTERIOR A TOMA DE CULTIVOS : 8Hs. | 16Hs. | CLINDAMICINA
 600 MG EN 100 CC DE SF CADA 6 HS EV (FI 24/06) INICIAR POSTERIOR A TOMA DE CULTIVOS : 0Hs. | 6Hs. |
 12Hs. | 18Hs. | DEXMEDETOMIDINA 3 AMPOLLAS EN 150CC DE D5% A 11ML/H EV :18Hs. | CURACION DE HERIDAS
 CON IDOPOVIDONA CADA 24 HS Y SOS :16Hs. |

Origen: INTERNACION/SIGNOS V
 Fecha: 26/06/2025 Horario: 20:00
 PROFESIONAL ENFERMERO : LOUYF, ADA GRISEL(MP:3738)

Detalle:	TA Sistolica: 133.00	Peso: -	Perim. Cefalico: -	I.M.C.: -
	TA Diastolica: 67.00	Talla: -	Temp. Axilar: 36.00	Sat. Oxigeno: 98
	Frecuencia Cardiaca: 76	Frecuencia Resp.: 19	Temp. Rectal: -	NIHS: -
	Diuresis: -	Drenaje: -	Sonda: -	Sonda Vesical: -
	Ing. Via Oral: -	Ing. Via Endov.: -	Otros Ing: -	Otros Egr: -
	Fio2: 50	Agua Endogena: -	-	Catarsis: -
	Basales: -	Temp. Respiratoria: -	-	-
	Hemoglucolest: -	Hora: -	-	-
	Corrección [U]: -	Hora Corrección: -	-	-
	Dieta: -	Adm. LECHE: -	Cantidad: -	Fecha: -
	Oxigeno: -	-	Flujo: -	-
Observaciones:	PACIENTE EN AVM, PARAMETROS ESTABLES, SIN INOTROPICOS, SE REALIZA HIGIENE PARCIAL Y CURACION DE HERIDAS MULTIPLES, SECRECIONES ABUNDANTES PURULENTAS. SONDA VESICAL PERMEABLE HEMATURICA.			



HISTORIA CLINICA

Apellido: LOLLI DNI 47500788
 Nombre: LUCAS DAVID Fecha Nac.: 05/07/2006
 Domicilio: MONTEAGUDO N°:402 B°:AERO CLUB ESTE Teléfono:
 Edad: 18A H. C.: 20475007884
 Localidad: MONTEROS
 Obra Social: 126700 126700 - OBRA SOCIAL DEL PERSONAL DE LA ACTIVIDAD AZUCARERA TUCUMANA



Origen: INTERCONSULTA Servicio: KINESIOLOGIA
 Fecha: 26/06/2025 Horario: 19:56
 Profesional: RUIZ DANEGGER, MARIA MERCEDES
 Motivo de Consulta: KTR + KTM
 Diagnóstico: J96 - INSUFICIENCIA RESPIRATORIA, NO CLASIFICADA EN OTRA PARTE
 Evolución: PACIENTE EN ARM QUE CONTINUA CON KINESIOTERAPIA RESPIRATORIA. ABUNDANTE CANTIDAD DE SECRECIONES MUCOHEMATICAS DE TET.

Practica:

Origen: INTERNACION Servicio: UNIDAD DE CUIDADOS CRITICOS I
 Fecha: 26/06/2025 Horario: 19:29
 PROFESIONAL MEDICO : CACERES, KAREN NOELIA(MP:9560)
 Diagnóstico: POLITRAUMATISMO CON TRAUMATISMO ENCEFALOCRANEANO
 (T07-Traumatismos múltiples, no especificados)

Otras Afecciones:

Evolución: Medicamento Nro.: 1 MIDAZOLAM 1 AMP EV |

Origen: INTERNACION Servicio: UNIDAD DE CUIDADOS CRITICOS I
 Fecha: 26/06/2025 Horario: 19:27
 PROFESIONAL MEDICO : CACERES, KAREN NOELIA(MP:9560)
 Diagnóstico: POLITRAUMATISMO CON TRAUMATISMO ENCEFALOCRANEANO
 (T07-Traumatismos múltiples, no especificados)

Otras Afecciones:

Evolución: Medicamento Nro.: 1 QUETIAPINA 25 MG SNG CADA 12 HS | Medicamento Nro.: 2 PREGABALINA 75 MG SNG CADA 12 HS |

Origen: INTERNACION Servicio: UNIDAD DE CUIDADOS CRITICOS I
 Fecha: 26/06/2025 Horario: 18:08
 PROFESIONAL MEDICO : CACERES, KAREN NOELIA(MP:9560)
 Diagnóstico: POLITRAUMATISMO CON TRAUMATISMO ENCEFALOCRANEANO
 (T07-Traumatismos múltiples, no especificados)

Otras Afecciones:

Evolución: Se realiza GSA de control: 0.50/7.43/107/33/-2.0/21.9/98%/215.

Origen: INTERNACION/SIGNOS V
 Fecha: 26/06/2025 Horario: 18:00
 PROFESIONAL ENFERMERO : LOUYF, ADA GRISEL(MP:3738)

Detalle:	TA Sistolica: 142.00	Peso: -	Perim. Cefalico: -	I.M.C.: -
	TA Diastolica: 85.00	Talla: -	Temp. Axilar: 36.00	Sat. Oxigeno: 100
	Frecuencia Cardiaca: 64	Frecuencia Resp.: 18	Temp. Rectal: -	NIHS: -
	Diuresis: -	Drenaje: -	Sonda: -	Sonda Vesical: -
	Ing. Via Oral: -	Ing. Via Endov.: -	Otros Ing: -	Otros Egr: -
	Fio2: 50	Agua Endogena: -	-	Catarsis: -
	Basales: -	Temp. Respiratoria: -		
	Hemoglucotest: -	Hora: -		
	Corrección [U]: -	Hora Corrección: -		
	Dieta: -	Adm. LECHE: -	Cantidad: -	Fecha: -
	Oxigeno: -		Flujo: -	

Origen: INTERNACION/SIGNOS V
 Fecha: 26/06/2025 Horario: 16:00
 PROFESIONAL ENFERMERO : LOUYF, ADA GRISEL(MP:3738)



HISTORIA CLINICA

Apellido: LOLLI DNI 47500788
 Nombre: LUCAS DAVID Fecha Nac.: 05/07/2006
 Domicilio: MONTEAGUDO N°:402 B°:AERO CLUB ESTE Teléfono:
 Edad: 18A H. C.: 20475007884
 Localidad: MONTEROS
 Obra Social: 126700 126700 - OBRA SOCIAL DEL PERSONAL DE LA ACTIVIDAD AZUCARERA TUCUMANA



Detalle:	TA Sistolica:	131.00	Peso:	-	Perim. Cefalico:	-	I.M.C.:	-
	TA Diastolica:	60.00	Talla:	-	Temp. Axilar:	36.00	Sat. Oxigeno:	99
	Frecuencia Cardiaca:	59	Frecuencia Resp.:	16	Temp. Rectal:	-	NIHS:	-
	Diuresis:	-	Drenaje:	-	Sonda:	-	Sonda Vesical:	-
	Ing. Via Oral:	-	Ing. Via Endov.:	-	Otros Ing:	-	Otros Egr:	-
	Fio2:	50	Agua Endogena:	-	Temp. Respiratoria:	-	Catarsis:	-
	Basales:	-	Temp. Respiratoria:	-	Postprandial			
	Hemoglucotest:	155	Hora:	16:00	Cantidad:	-	Fecha:	-
	Corrección [UI]:	-	Hora Corrección:	-	Flujo:	-		
	Dieta:	-	Adm. LECHE:	-				
	Oxigeno:	-						

Origen: INTERNACION Servicio: UNIDAD DE CUIDADOS CRITICOS I

Fecha: 26/06/2025 Horario: 12:29

PROFESIONAL MEDICO : MAZZIOTTI, JULIETA VILMA(MP:5527)

Diagnóstico: POLITRAUMATISMO CON TRAUMATISMO ENCEFALOCRANEANO
(T07-Traumatismos múltiples, no especificados)

Otras Afecciones:

Evolución: NEUROLOGIA

Paciente de 18 años. Sin antecedentes patologicos descriptos en HC.

Ingresa el 23/6/25 por cuadro de PLT/TEC. Accidente moto. Ingresa derivado de Monteros con previa evaluacion por neurocirugia en Padilla. ARM, sedacion e inotropicos. Fractura expuesta femur izquierdo y tibia izquierda. Herida muslo derecho, fractura muñeca derecha, multiples escoriaciones faciales, frontal izquierdo y vertex y hematoma bpalpebral derecho. Cefalo hematoma frontal derecho. Hipoperfusión MII por lo cual se realizo arteriografia con evidencia de vasoespasmo distal. Cirugia traumatologica con traccion esquelética de MMI. Contusion pulmonar. Anemia severa. Plaquetopenia. Aumento de transaminasas. CPK 8100 con funcion renal normal.

TAC de cerebro del 23/6/25: sin informe: veo estudio: falta de surcos generalizados. Sin lesiones focales ni sangrado. No evidencio trazos fracturarios en calota. Si bien paciente es joven podria corresponder a edema cerebral. TAC cervical 23/6/25: sin informe: sin lesiones oseas visibles, vertebras alineadas. Canal libre.

TAC cerebral del 25/6/25: sin informe: veo estudio: se evidencian algunos surcos corticales por lo cual se asume estudio previo con edema cerebral. Pequeñas puntiformes hiperdensidades a nivel frontal derecho paramedial anterior y bitemporales a considerar en primera instancia contusiones cerebrales pequeñas. Cefalohematoma frontal posterior derecho. Ocupacion seno maxilar izquierdo. Al examen: sedado, sin respuesta a estímulos dolorosos en 4 miembros. Pupilas iguales e hiporreactivas. Desconjugacion de mirada basal con desviacion ojo izquierdo hacia afuera. ROC negativos. Escoriaciones frontales varias.

Sugiero TAC cerebro control en 48-42 horas.

Medidas antiedema cerebral. Compensacion clinica general manteniendo PA y oxigenacion.

Se realizara control evolutivo neurologico a medida que pueda descenderse sedacion.

Origen: INTERCONSULTA Servicio: KINESIOLOGIA

Fecha: 26/06/2025 Horario: 12:26

Profesional: BORGNINO, NOELIA BELEN

Motivo de Consulta: IC

Diagnóstico: R06.0 - DISNEA

Evolución: TERAPIA DE RE EXPANSION POR ATELECTASIA, ASPIRACION DE ABUNDANTES SECRECIONES HEMATICAS

Practica: KTR KTM



HISTORIA CLINICA

Apellido:	LOLLI	DNI	47500788
Nombre:	LUCAS DAVID	Fecha Nac.:	05/07/2006
Domicilio:	MONTEAGUDO N°:402 B°:AERO CLUB ESTE	Teléfono:	
Edad:	18A	H. C.:	20475007884
Localidad:	MONTEROS		
Obra Social:	126700 126700 - OBRA SOCIAL DEL PERSONAL DE LA ACTIVIDAD AZUCARERA TUCUMANA		



Origen: INTERNACION Servicio: UNIDAD DE CUIDADOS CRITICOS I

Fecha: 26/06/2025 Horario: 12:13

PROFESIONAL MEDICO : CACERES, KAREN NOELIA(MP:9560)

Diagnóstico: POLITRAUMATISMO CON TRAUMATISMO ENCEFALOCRANEANO
(T07-Traumatismos múltiples, no especificados)

Otras Afecciones:

Evolución: Paciente de 18 años, que ingreso a UTI el 23/6 con diagnóstico de Politraumatismo con TEC con pérdida de conciencia + contusión pulmonar + fractura expuesta de fémur y fractura de tibia izquierda, lesión tipo scalp de muslo interno derecho, fractura de muñeca derecha, lesión en mentón, hematoma frontal con equimosis orbitaria, múltiples lesiones escoriativas. Paciente ingresa por guardia del hospital de monteros el 22/6, traído por servicio de emergencias 107, por TEC y PLT, por accidente de tránsito (moto-camioneta de alto impacto, sin casco) con traumatismo facial y pérdida de conocimiento, Glasgow 8/15, que requirió de IOT/ARM, derivado al hospital Padilla donde se realiza TAC de cerebro evaluada por neurocirugía el 23/6 que informa: TAC de cerebro sin lesión ósea ni parenquimatosa de resolución neuroquirúrgica, TAC de columna cervical no evidencia lesión ósea aguda. Rx muestra fractura diafisaria de fémur, tibia y peroné izquierdo, fractura de muñeca, lesión scalp en miembro inferior derecho, es derivado al HCS para intervención quirúrgica, es evaluado por cirugía que indica sin resolución quirúrgica de urgencia, servicio de traumatología realiza toilette quirúrgica + sutura + reducción + tracción esquelética transcalcanea, quedando en Shock Room, donde se observa relleno capilar muy lento, ausencia de pulsos pedio, tibial posterior y poplíteo, evaluado por cirugía vascular que solicita arteriografía, la cual se realiza evidenciando indemnidad de arteria femoral superficial, poplítea supra e infra patelar y de arterias tibiales anterior, posterior y Peronea, por debajo de la zona de fractura de fémur y tibia, con gran vaso espasmo en tercio distal y pie, continuando con requerimiento de soporte vasoactivo, ARM, ingresa a UTI. Actualmente en mal estado general, crítico, hemodinamicamente estable, sin requerimiento de soporte vasoactivo, ARM modo A/C por presión, bajo sedoanalgesia con Remifentanilo + Dexmedetomidina, con RASS -1, se realizó ventana de sedación con muy mal despertar, desaturación, por lo que se realizó RX de tórax, que evidencia atelectasia en campo pulmonar derecho. Al examen físico presenta palidez generalizada, R1-R2 normofonéticos, silencios impresión libres, con hipoventilación bilateral a predominio de bases, se aspira por tubo orotraqueal escasa secreción mucosa, satura 94-95% con fio 0.70, abdomen blando depresible, no resistente, RHA + hipoactivos, con NET por SNG, presenta tracción esquelética en MMII izquierdo, se evidencia lesión de muslo derecha donde se encontraba fractura expuesta de fémur con vendaje limpio, fractura de tibia izquierda sin lesión de piel, herida tipo scalp de muslo interno derecho con suturas con salida de secreción serohemática escasa, con aumento de volumen por inflamación, con pulsos presentes, débiles, temperatura conservada, fractura de muñeca derecha con valva de yeso, lesión en mentón con sutura, hematoma frontal con equimosis orbitaria, múltiples lesiones escoriativas en rodillas manos, codos, parpado superior derecho. Ritmo diurético conservado, con hematuria leve. Paciente crítico con pronóstico reservado. Se informa a los familiares.

- ATB: 24/6: Trimetoprima/sulfametoxazol + Clindamicina día 2.

- Cultivos: 24/6: salió hx2, uro, retro.

- 25/6: HTO 18, HB 6.2, GB 4520, PLT 88.000, Urea 28, Creatinina 0.58, K 3.7, CPK 8100, Actividad 78%, GOT: 337, GPT 199, FAL 59, GGT 8, BT 0.15.

- 26/6: se realizó interconsulta con neurología, que informa que en TAC cerebral previa se evidencia edema cerebral, y en la última disminución del edema cerebral, con pequeñas imágenes hipodensas. Indica conducta expectante, y control clínico evolutivo.

- 25/6: se realizó TAC de cerebro, columna cervical, torax, abdomen y pelvis, con informe de especialista PDTE.

- 25/6: se transfundió 2 UGRS.



HISTORIA CLINICA

Apellido: LOLLI DNI 47500788
 Nombre: LUCAS DAVID Fecha Nac.: 05/07/2006
 Domicilio: MONTEAGUDO N°:402 B°:AERO CLUB ESTE Teléfono:
 Edad: 18A H. C.: 20475007884
 Localidad: MONTEROS
 Obra Social: 126700 126700 - OBRA SOCIAL DEL PERSONAL DE LA ACTIVIDAD AZUCARERA TUCUMANA



- 24/6: Se realizó ecodoppler arterial de MMII: flujo conservado en ambos MMII.
- 24/6: Valorado por servicio de Traumatología, que indican conducta expectante.
- 23/6 Arteriografía de MII: ARTERIA ILIACA PRIMITIVA E INTERNA: Permeables y sin lesiones angiográficas significativas. ARTERIA ILIACA EXTERNA: Permeable, sin lesiones angiográficas significativas, con vasoespasmo. ARTERIA FEMORAL COMUN: Permeable, con vasoespasmo. ARTERIA FEMORAL SUPERFICIAL, PROFUNDA, POPLITEA, TIBIAL ANTERIOR, TRONCO TIBIOPERONEO, PERONEA Y TIBIAL POSTERIOR: Permeables. Sin lesiones angiográficas significativas. Con vasoespasmo. CONCLUSION: Arterias sin lesiones angiográficas significativas, con vasoespasmo en contexto de politraumatismo grave con requerimiento de drogas vasoactivas y fractura expuesta de fémur, tibia y peroné.
- 23/6: TAC de cerebro, impresiona edema cerebral, Tórax con contusión pulmonar bilateral, abdomen s/p. Pendiente informe.
- 23/6: Rx: fractura diáfisis de fémur, tibia y peroné izquierdo, fractura de radio distal derecho.

Origen: INTERNACION Servicio: UNIDAD DE CUIDADOS CRITICOS I
 Fecha: 26/06/2025 Horario: 11:06
 PROFESIONAL LIC. EN NUTRICION : NAVARRO, PAOLA GISELLE(MP:1111)
 Diagnóstico: POLITRAUMATISMO CON TRAUMATISMO ENCEFALOCRANEANO
 (T07-Traumatismos múltiples, no especificados)

Otras Afecciones:

Evolución: Parenteral Nro.: 1 XSNG: SUPPORTAN 63 ML/HORA |

Origen: INTERNACION Servicio: UNIDAD DE CUIDADOS CRITICOS I
 Fecha: 26/06/2025 Horario: 10:10
 PROFESIONAL LIC. EN NUTRICION : NAVARRO, PAOLA GISELLE(MP:1111)
 Diagnóstico: POLITRAUMATISMO CON TRAUMATISMO ENCEFALOCRANEANO
 (T07-Traumatismos múltiples, no especificados)

Otras Afecciones:

Evolución: MOTIVO DE CONSULTA: adecuacion tto nutricional |
 DIAGNOSTICO: Traumatismos múltiples, no especificados |
 DETALLE: xsng: supportan 63 ml/hora |

Origen: INTERNACION/SIGNOS V
 Fecha: 26/06/2025 Horario: 09:00
 PROFESIONAL ENFERMERO : MORALES, ROXANA NOEMÍ(MP:3714)

Detalle:	TA Sistolica: 116.00	Peso: -	Perim. Cefalico: -	I.M.C.: -
	TA Diastolica: 60.00	Talla: -	Temp. Axilar: 36.00	Sat. Oxigeno: 96
	Frecuencia Cardiaca: 70	Frecuencia Resp.: 16	Temp. Rectal: -	NIHS: -
	Diuresis: -	Drenaje: -	Sonda: -	Sonda Vesical: -
	Ing. Via Oral: -	Ing. Via Endov.: -	Otros Ing: -	Otros Egr: -
	Fio2: -	Agua Endogena: -		Catarsis: -
	Basales: -	Temp. Respiratoria: -		
	Hemoglucolest: -	Hora: -		
	Corrección [UJ]: -	Hora Corrección: -		
	Dieta: -	Adm. LECHE: -	Cantidad: -	Fecha: -
	Oxigeno: -		Flujo: -	

Observaciones: PACIENTE DELICADO DESATURANDO SE ASPIRA ABUNDANTE SIALORREA SE LE REALIZA HIGIENE BUCAL BAÑADO CAMBIO DE FIJACION SE LE REALIZO PLACA DE CONTROL DIURESIS POSITIVA

Origen: INTERNACION/SIGNOS V
 Fecha: 26/06/2025 Horario: 07:00
 PROFESIONAL ENFERMERO : MORALES, ROXANA NOEMÍ(MP:3714)



HISTORIA CLINICA

Apellido: LOLLI DNI 47500788
 Nombre: LUCAS DAVID Fecha Nac.: 05/07/2006
 Domicilio: MONTEAGUDO N°:402 B°:AERO CLUB ESTE Teléfono:
 Edad: 18A H. C.: 20475007884
 Localidad: MONTEROS
 Obra Social: 126700 126700 - OBRA SOCIAL DEL PERSONAL DE LA ACTIVIDAD AZUCARERA TUCUMANA



Detalle:	TA Sistolica:	112.00	Peso:	-	Perim. Cefalico:	-	I.M.C.:	-
	TA Diastolica:	95.00	Talla:	-	Temp. Axilar:	36.00	Sat. Oxigeno:	100
	Frecuencia Cardiaca:	72	Frecuencia Resp.:	16	Temp. Rectal:	-	NIHS:	-
	Diuresis:	-	Drenaje:	-	Sonda:	-	Sonda Vesical:	-
	Ing. Via Oral:	-	Ing. Via Endov.:	-	Otros Ing:	-	Otros Egr:	-
	Fio2:	-	Agua Endogena:	-	Temp. Respiratoria:	-	Catarsis:	-
	Basales:	-	Temp. Respiratoria:	-	Hora:	-	Fecha:	-
	Hemoglucotest:	-	Hora:	-	Hora Corrección:	-		
	Corrección [UI]:	-	Hora Corrección:	-	Adm. LECHE:	-		
	Dieta:	-	Adm. LECHE:	-	Cantidad:	-		
	Oxigeno:	-			Flujo:	-		

Origen: INTERNACION Servicio: UNIDAD DE CUIDADOS CRITICOS I

Fecha: 26/06/2025 Horario: 04:57

PROFESIONAL ENFERMERO : REYES, LIDIA BEATRIZ(MP:5188)

Diagnóstico: POLITRAUMATISMO CON TRAUMATISMO ENCEFALOCRANEANO
(T07-Traumatismos múltiples, no especificados)

Otras Afecciones:

Tratamiento: Administración Med.:

REMIFENTANILO 2 AMP/100 CC SFL A 11 ML EV : 0Hs. | PHP SFL A 21 GTS EV : 0Hs. | METOCLOPRAMIDIA 10 MG
 C/8 HRS EV : 0Hs. | SISTEMA CERRADO DE ASPIRACION : 0Hs. | HGT POR TURNO Y CORRECCION : 0Hs. |
 BACTRIM 2 AMPOLLAS EN 100 CC DE SF CADA 8 HS EV (FI 24/06) INICIAR POSTERIOR A TOMA DE CULTIVOS :
 0Hs. | DEXMEDETOMIDINA 3 AMPOLLAS EN 150CC DE D5% A 11ML/H EV : 2Hs. |

Origen: INTERNACION/SIGNOS V

Fecha: 26/06/2025 Horario: 04:00

PROFESIONAL ENFERMERO : REYES, LIDIA BEATRIZ(MP:5188)

Detalle:	TA Sistolica:	123.00	Peso:	-	Perim. Cefalico:	-	I.M.C.:	-
	TA Diastolica:	65.00	Talla:	-	Temp. Axilar:	36.00	Sat. Oxigeno:	100
	Frecuencia Cardiaca:	62	Frecuencia Resp.:	19	Temp. Rectal:	-	NIHS:	-
	Diuresis:	-	Drenaje:	-	Sonda:	-	Sonda Vesical:	-
	Ing. Via Oral:	-	Ing. Via Endov.:	-	Otros Ing:	-	Otros Egr:	-
	Fio2:	30	Agua Endogena:	-	Temp. Respiratoria:	-	Catarsis:	-
	Basales:	-	Temp. Respiratoria:	-	Hora:	-	Fecha:	-
	Hemoglucotest:	-	Hora:	-	Hora Corrección:	-		
	Corrección [UI]:	-	Hora Corrección:	-	Adm. LECHE:	-		
	Dieta:	-	Adm. LECHE:	-	Cantidad:	-		
	Oxigeno:	-			Flujo:	-		

Observaciones: PCTE CON VIA CENTRAL PERMEABLE, EN ARM EN MODO PCV CON FIO2 30%, AFEBRIL,
 NORMO-TENSO, NORMO-GLUCEMICO, DIURESIS +, CON TRACCION ESQUELETICA, SE ASPIRA
 ESCASAS SECRECIONES, TTO REALIZADO

Origen: INTERNACION/SIGNOS V

Fecha: 26/06/2025 Horario: 02:00

PROFESIONAL ENFERMERO : REYES, LIDIA BEATRIZ(MP:5188)



HISTORIA CLINICA

Apellido: LOLLI DNI 47500788
 Nombre: LUCAS DAVID Fecha Nac.: 05/07/2006
 Domicilio: MONTEAGUDO N°:402 B°:AERO CLUB ESTE Teléfono:
 Edad: 18A H. C.: 20475007884
 Localidad: MONTEROS
 Obra Social: 126700 126700 - OBRA SOCIAL DEL PERSONAL DE LA ACTIVIDAD AZUCARERA TUCUMANA



Detalle:	TA Sistolica: 124.00	Peso: -	Perim. Cefalico: -	I.M.C.: -
	TA Diastolica: 75.00	Talla: -	Temp. Axilar: 36.00	Sat. Oxigeno: 100
	Frecuencia Cardiaca: 61	Frecuencia Resp.: 19	Temp. Rectal: -	NIHS: -
	Diuresis: -	Drenaje: -	Sonda: -	Sonda Vesical: -
	Ing. Via Oral: -	Ing. Via Endov.: -	Otros Ing: -	Otros Egr: -
	Fio2: 30	Agua Endogena: -	Temp. Respiratoria: -	Catarsis: -
	Basales: -	Temp. Respiratoria: -	Hora: -	Fecha: -
	Hemoglucotest: -	Corrección [U]: -	Adm. LECHE: -	Flujo: -
	Dieta: -	Adm. LECHE: -	Cantidad: -	Flujo: -
	Oxigeno: -			

Origen: INTERNACION Servicio: UNIDAD DE CUIDADOS CRITICOS I

Fecha: 26/06/2025 Horario: 00:17

PROFESIONAL MEDICO : CACERES, KAREN NOELIA(MP:9560)

Diagnóstico: POLITRAUMATISMO CON TRAUMATISMO ENCEFALOCRANEANO
(T07-Traumatismos múltiples, no especificados)

Otras Afecciones:

Evolución: Parenteral Nro.: 1 REMIFENTANILO 2 AMP/100 CC SFL A 11 ML EV | Parenteral Nro.: 2 NORADRENALINA 2 AMP/250 CC DSA 5% A 11 ML EV (MODIFICAR SEGUN TAM) | Parenteral Nro.: 3 PHP SFL A 21 GTS EV | Parenteral Nro.: 4 X SNG: SUPPORTAN 42 ML/HORA | Medicamento Nro.: 1 DIPIRONA 1 AMP EV SOS | Medicamento Nro.: 2 OMEPRAZOL 1 MP C/24 HRS EV | Medicamento Nro.: 3 METOCLOPRAMIDIA 10 MG C/8 HRS EV | Medicamento Nro.: 4 SISTEMA CERRADO DE ASPIRACION | Medicamento Nro.: 5 PERFUS VOLUMAT | Medicamento Nro.: 6 SET APLIX | Medicamento Nro.: 7 APOSITO TEGADERM CHG | Medicamento Nro.: 8 CABECERA A 35° | Medicamento Nro.: 9 TRACCION ESQUELETICA | Medicamento Nro.: 10 ENOXAPARINA 0.4 CC SC C/24 HRS | Medicamento Nro.: 11 CPV Y DIURESIS | Medicamento Nro.: 12 HGT POR TURNO Y CORRECCION | Medicamento Nro.: 13 BACTRIM 2 AMPOLLAS EN 100 CC DE SF CADA 8 HS EV (FI 24/06) INICIAR POSTERIOR A TOMA DE CULTIVOS | Medicamento Nro.: 14 CLINDAMICINA 600 MG EN 100 CC DE SF CADA 6 HS EV (FI 24/06) INICIAR POSTERIOR A TOMA DE CULTIVOS | Medicamento Nro.: 15 DEXMEDETOMIDINA 3 AMPOLLAS EN 150CC DE D5% A 11ML/H EV | Medicamento Nro.: 16 ARM + TUBULADURA PARA ARM CON TRAMP DE AGUA | Medicamento Nro.: 17 CARGA DE 500 CC RINGER EV SOS | Medicamento Nro.: 18 CURACION DE HERIDAS CON IDOPOVIDONA CADA 24 HS Y SOS |

Origen: INTERNACION Servicio: UNIDAD DE CUIDADOS CRITICOS I

Fecha: 26/06/2025 Horario: 00:13

PROFESIONAL ENFERMERO : VARGAS MARGAGLIOTTI, MARIA LAURA(MP:5254)

Diagnóstico: POLITRAUMATISMO CON TRAUMATISMO ENCEFALOCRANEANO
(T07-Traumatismos múltiples, no especificados)

Otras Afecciones:

Tratamiento: Administración Med.:

CARGA DE 2000 ML DE RINGER EN LA MAÑANA, 2000 ML DE RINGER EN LA TARDE Y 1000 ML DE RINGER EN LA NOCHE : 0Hs. |

Origen: INTERNACION/SIGNOS V

Fecha: 26/06/2025 Horario: 00:01

PROFESIONAL ENFERMERO : VARGAS MARGAGLIOTTI, MARIA LAURA(MP:5254)



HISTORIA CLINICA

Apellido: LOLLI DNI 47500788
 Nombre: LUCAS DAVID Fecha Nac.: 05/07/2006
 Domicilio: MONTEAGUDO N°:402 B°:AERO CLUB ESTE Teléfono:
 Edad: 18A H. C.: 20475007884
 Localidad: MONTEROS
 Obra Social: 126700 126700 - OBRA SOCIAL DEL PERSONAL DE LA ACTIVIDAD AZUCARERA TUCUMANA



Detalle:	TA Sistolica: 127.00	Peso: -	Perim. Cefalico: -	I.M.C.: -
	TA Diastolica: 84.00	Talla: -	Temp. Axilar: 35.50	Sat. Oxigeno: 100
	Frecuencia Cardiaca: 61	Frecuencia Resp.: 19	Temp. Rectal: -	NIHS: -
	Diuresis: -	Drenaje: -	Sonda: -	Sonda Vesical: -
	Ing. Via Oral: -	Ing. Via Endov.: -	Otros Ing: -	Otros Egr: -
	Fio2: 30	Agua Endogena: -	Temp. Respiratoria: -	Catarsis: -
	Basales: -	Temp. Respiratoria: -	Postprandial	
	Hemoglucotest: 170	Hora: 00:01	Cantidad: -	Fecha: -
	Corrección [UI]: -	Hora Corrección: -	Flujo: -	
	Dieta: -	Adm. LECHE: -		
	Oxigeno: -			

25/06/2025 HOSPITAL ZENON SANTILLAN

Origen: INTERNACION Servicio: UNIDAD DE CUIDADOS CRITICOS I

Fecha: 25/06/2025 Horario: 23:22

PROFESIONAL MEDICO : CACERES, KAREN NOELIA(MP:9560)

Diagnóstico: POLITRAUMATISMO CON TRAUMATISMO ENCEFALOCRANEANO
(T07-Traumatismos múltiples, no especificados)

Otras Afecciones:

Evolución: Paciente de 18 años, que ingreso a UTI el 23/6 con diagnóstico de Politraumatismo con TEC con pérdida de conciencia + contusión pulmonar + fractura expuesta de fémur y fractura de tibia izquierda, lesión tipo scalp de muslo interno derecho, fractura de muñeca derecha, lesión en mentón, hematoma frontal con equimosis orbitaria, múltiples lesiones escoriativas. Paciente ingresa por guardia del hospital de monteros el 22/6, traído por servicio de emergencias 107, por TEC y PLT, por accidente de tránsito (moto-camioneta de alto impacto, sin casco) con traumatismo facial y pérdida de conocimiento, Glasgow 8/15, que requirió de IOT/ARM, derivado al hospital Padilla donde se realiza TAC de cerebro evaluada por neurocirugía el 23/6 que informa: TAC de cerebro sin lesión ósea ni parenquimatosa de resolución neuroquirúrgica, TAC de columna cervical no evidencia lesión ósea aguda. Rx muestra fractura diafisaria de fémur, tibia y peroné izquierdo, fractura de muñeca, lesión scalp en miembro inferior derecho, es derivado al HCS para intervención quirúrgica, es evaluado por cirugía que indica sin resolución quirúrgica de urgencia, servicio de traumatología realiza toilette quirúrgica + sutura + reducción + tracción esquelética transcalcanea, quedando en Shock Room, donde se observa relleno capilar muy lento, ausencia de pulsos pedio, tibial posterior y poplíteo, evaluado por cirugía vascular que solicita arteriografía, la cual se realiza evidenciando indemnidad de arteria femoral superficial, poplíteo supra e infra patelar y de arterias tibiales anterior, posterior y Peronea, por debajo de la zona de fractura de fémur y tibia, con gran vaso espasmo en tercio distal y pie, continuando con requerimiento de soporte vasoactivo, ARM, ingresa a UTI. Actualmente en mal estado general, critico, hemodinamicamente inestable con requerimiento de soporte vasoactivo con Noradrenalina 0.1 mcg/kg/min, ARM modo A/C por presión, bajo sedoanalgesia con Remifentanilo + Dexmedetomidina, con RASS -1. Al examen físico presenta palidez generalizada, R1-R2 normofonéticos, silencios impresión libres, con hipoventilación bilateral a predominio de bases, se aspira por tubo orotraqueal escasa secreción mucosa, satura 97-98% con fio 0.30, abdomen blando depresible, no resistente, RHA + hipoactivos, con NET por SNG, presenta tracción esquelética en MMII izquierdo, se evidencia lesión de muslo derecha donde se encontraba fractura expuesta de fémur con vendaje limpio, fractura de tibia izquierda sin lesión de piel, herida tipo scalp de muslo interno derecho con suturas con salida de secreción serohematosa escasa, con aumento de volumen por inflamación, con pulsos presentes, débiles, temperatura conservada, fractura de muñeca derecha con valva de yeso, lesión en mentón con sutura, hematoma frontal con equimosis orbitaria, múltiples lesiones escoriativas en rodillas manos, codos, parpado superior derecho. Ritmo diurético



HISTORIA CLINICA

Apellido: LOLLI DNI 47500788
 Nombre: LUCAS DAVID Fecha Nac.: 05/07/2006
 Domicilio: MONTEAGUDO N°:402 B°:AERO CLUB ESTE Teléfono:
 Edad: 18A H. C.: 20475007884
 Localidad: MONTEROS
 Obra Social: 126700 126700 - OBRA SOCIAL DEL PERSONAL DE LA ACTIVIDAD AZUCARERA TUCUMANA



enlentecido, con hematuria leve, se realiza reanimación hídrica con cristaloides, con respuesta diurética positiva. Paciente crítico con pronóstico reservado. Se informa a los familiares.

- Pendiente: Dejo pedido de laboratorio, serología, GSA y rx de torax para el 26/6. Se solicita IC con Neurología.
- GSA: 0.30/7.44/80/36/0.7/24.8/96%/266.
- ATB: 24/6: Trimetoprima/sulfametoxazol + Clindamicina día 1.
- Cultivos: 24/6: salió hx2, uro, retro.
- 25/6: HTO 18, HB 6.2, GB 4520, PLT 88.000, Urea 28, Creatinina 0.58, K 3.7, CPK 8100, Actividad 78%, GOT: 337, GPT 199, FAL 59, GGT 8, BT 0.15.
- 25/6: se realizó TAC de cerebro, columna cervical, torax, abdomen y pelvis, con informe de especialista PDTE.
- 25/6: se transfundió 2 UGRS.
- 24/6: Se realizó ecodoppler arterial de MMII: flujo conservado en ambos MMII.
- 24/6: Valorado por servicio de Traumatología, que indican conducta expectante.
- 23/6 Arteriografía de MII: ARTERIA ILIACA PRIMITIVA E INTERNA: Permeables y sin lesiones angiográficas significativas. ARTERIA ILIACA EXTERNA: Permeable, sin lesiones angiográficas significativas, con vasoespasmo. ARTERIA FEMORAL COMUN: Permeable, con vasoespasmo. ARTERIA FEMORAL SUPERFICIAL, PROFUNDA, POPLITEA, TIBIAL ANTERIOR, TRONCO TIBIOPERONEO, PERONEA Y TIBIAL POSTERIOR: Permeables. Sin lesiones angiográficas significativas. Con vasoespasmo. CONCLUSION: Arterias sin lesiones angiográficas significativas, con vasoespasmo en contexto de politraumatismo grave con requerimiento de drogas vasoactivas y fractura expuesta de fémur, tibia y peroné.
- 23/6: TAC de cerebro, impresiona edema cerebral, Tórax con contusión pulmonar bilateral, abdomen s/p. Pendiente informe.
- 23/6: Rx: fractura diáfisis de fémur, tibia y peroné izquierdo, fractura de radio distal derecho.

Origen: INTERNACION Servicio: UNIDAD DE CUIDADOS CRITICOS I
 Fecha: 25/06/2025 Horario: 21:03
 PROFESIONAL ENFERMERO : LOUYF, ADA GRISEL(MP:3738)
 Diagnóstico: POLITRAUMATISMO CON TRAUMATISMO ENCEFALOCRANEANO
 (T07-Traumatismos múltiples, no especificados)

Otras Afecciones:

Tratamiento: Administración Med.:
 PHP SFL /// SRL A 42 GTS EV :16Hs. | 20Hs. | OMEPRAZOL 1 MP C/24 HRS EV : 8Hs. | METOCLOPRAMIDIA 10 MG C/8 HRS EV :16Hs. | 8Hs. | ENOXAPARINA 0.4 CC SC C/24 HRS :20Hs. | BACTRIM 2 AMPOLLAS EN 200CC DE SF CADA 8HS EV (FI 24/06) INICIAR POSTERIOR A TOMA DE CULTIVOS :16Hs. | 8Hs. | CLINDAMICINA 600MG EN 200CC DE SF CADA 6HS EV (FI 24/06) INICIAR POSTERIOR A TOMA DE CULTIVOS :18Hs. | DEXMEDETOMIDINA 3AMPOLLAS EN 150CC DE D5% A 11ML/H EV :16Hs. |

Origen: INTERNACION Servicio: UNIDAD DE CUIDADOS CRITICOS I
 Fecha: 25/06/2025 Horario: 21:03
 PROFESIONAL ENFERMERO : LOUYF, ADA GRISEL(MP:3738)
 Diagnóstico: POLITRAUMATISMO CON TRAUMATISMO ENCEFALOCRANEANO
 (T07-Traumatismos múltiples, no especificados)

Otras Afecciones:

Tratamiento: Administración Med.:
 CARGA DE 2000 ML DE RINGER EN LA MAÑANA, 2000 ML DE RINGER EN LA TARDE Y 1000 ML DE RINGER EN LA NOCHE :16Hs. |



HISTORIA CLINICA

Apellido: LOLLI DNI 47500788
 Nombre: LUCAS DAVID Fecha Nac.: 05/07/2006
 Domicilio: MONTEAGUDO N°:402 B°:AERO CLUB ESTE Teléfono:
 Edad: 18A H. C.: 20475007884
 Localidad: MONTEROS
 Obra Social: 126700 126700 - OBRA SOCIAL DEL PERSONAL DE LA ACTIVIDAD AZUCARERA TUCUMANA



Origen: INTERNACION Servicio: UNIDAD DE CUIDADOS CRITICOS I
 Fecha: 25/06/2025 Horario: 21:03
 PROFESIONAL ENFERMERO : LOUYF, ADA GRISEL(MP:3738)
 Diagnóstico: POLITRAUMATISMO CON TRAUMATISMO ENCEFALOCRANEANO
 (T07-Traumatismos múltiples, no especificados)

Otras Afecciones:

Tratamiento: Administración Med.:
 X SNG: SUPPORTAN 42 ML/HORA :16Hs. |

Origen: INTERNACION/SIGNOS V
 Fecha: 25/06/2025 Horario: 20:00
 PROFESIONAL ENFERMERO : LOUYF, ADA GRISEL(MP:3738)

Detalle:	TA Sistolica: 127.00	Peso: -	Perim. Cefalico: -	I.M.C.: -
	TA Diastolica: 70.00	Talla: -	Temp. Axilar: 36.00	Sat. Oxigeno: 100
	Frecuencia Cardiaca: 63	Frecuencia Resp.: 19	Temp. Rectal: -	NIHS: -
	Diuresis: -	Drenaje: -	Sonda: -	Sonda Vesical: -
	Ing. Via Oral: -	Ing. Via Endov.: -	Otros Ing: -	Otros Egr: -
	Fio2: 30	Agua Endogena: -		Catarsis: -
	Basales: -	Temp. Respiratoria: -		
	Hemoglucotest: -	Hora: -		
	Corrección [U]: -	Hora Corrección: -		
	Dieta: -	Adm. LECHE: -	Cantidad: -	Fecha: -
	Oxigeno: -		Flujo: -	
Observaciones:	PACIENTE EN ARM, TET, CVC PERMEABLE, SE TRANSFUNDEN 2UGRS, ATB, SEDOANALGESIA, SECRECIONES ESCASAS, SNG PARA NET, SE PROGRESA A 42 ML/H, SE SUSPENDE INFUSIÓN DE INOTRÓPICOS, BUEN RITMO DIURÉTICO. SE REALIZA CURACIÓN DE HERIDAS E HIGIENE PARCIAL.			

Origen: INTERNACION/SIGNOS V
 Fecha: 25/06/2025 Horario: 20:00
 PROFESIONAL ENFERMERO : LOUYF, ADA GRISEL(MP:3738)

Detalle:	TA Sistolica: 127.00	Peso: -	Perim. Cefalico: -	I.M.C.: -
	TA Diastolica: 70.00	Talla: -	Temp. Axilar: 36.00	Sat. Oxigeno: 100
	Frecuencia Cardiaca: 63	Frecuencia Resp.: 19	Temp. Rectal: -	NIHS: -
	Diuresis: -	Drenaje: -	Sonda: -	Sonda Vesical: -
	Ing. Via Oral: -	Ing. Via Endov.: -	Otros Ing: -	Otros Egr: -
	Fio2: 30	Agua Endogena: -		Catarsis: -
	Basales: -	Temp. Respiratoria: -		
	Hemoglucotest: -	Hora: -		
	Corrección [U]: -	Hora Corrección: -		
	Dieta: -	Adm. LECHE: -	Cantidad: -	Fecha: -
	Oxigeno: -		Flujo: -	
Observaciones:	PACIENTE EN ARM, TET, CVC PERMEABLE, SE TRANSFUNDEN 2UGRS, ATB, SEDOANALGESIA, SECRECIONES ESCASAS, SNG PARA NET, SE PROGRESA A 42 ML/H, SE SUSPENDE INFUSIÓN DE INOTRÓPICOS, BUEN RITMO DIURÉTICO. SE REALIZA CURACIÓN DE HERIDAS E HIGIENE PARCIAL.			

Origen: INTERCONSULTA Servicio: KINESIOLOGIA
 Fecha: 25/06/2025 Horario: 19:38
 Profesional: RUIZ DANEGGER, MARIA MERCEDES
 Motivo de Consulta: KTR + KTM



HISTORIA CLINICA

Apellido: LOLLI DNI 47500788
 Nombre: LUCAS DAVID Fecha Nac.: 05/07/2006
 Domicilio: MONTEAGUDO N°:402 B°:AERO CLUB ESTE Teléfono:
 Edad: 18A H. C.: 20475007884
 Localidad: MONTEROS
 Obra Social: 126700 126700 - OBRA SOCIAL DEL PERSONAL DE LA ACTIVIDAD AZUCARERA TUCUMANA



Diagnóstico: J96 - INSUFICIENCIA RESPIRATORIA, NO CLASIFICADA EN OTRA PARTE
 Evolución: PACIENTE A QUIEN SE LE REALIZA KINESIOTERAPIA MOTORA Y RESPIRATORIA. ESCASAS SECRECIONES DE TET, ABUNDANTE LOF SEROHEMATICO. CUIDADOS POSTURALES.

Practica:

Origen: INTERNACION/SIGNOS V
 Fecha: 25/06/2025 Horario: 18:00
 PROFESIONAL ENFERMERO : LOUYF, ADA GRISEL(MP:3738)

Detalle:	TA Sistolica:	130.00	Peso:	-	Perim. Cefalico:	-	I.M.C.:	-
	TA Diastolica:	70.00	Talla:	-	Temp. Axilar:	36.10	Sat. Oxigeno:	99
	Frecuencia Cardiaca:	70	Frecuencia Resp.:	18	Temp. Rectal:	-	NIHS:	-
	Diuresis:	-	Drenaje:	-	Sonda:	-	Sonda Vesical:	-
	Ing. Via Oral:	-	Ing. Via Endov.:	-	Otros Ing:	-	Otros Egr:	-
	Fio2:	30	Agua Endogena:	-			Catarsis:	-
	Basales:	-	Temp. Respiratoria:	-				
	Hemoglucotest:	-	Hora:	-				
	Corrección [UI]:	-	Hora Corrección:	-				
	Dieta:	-	Adm. LECHE:	-	Cantidad:	-	Fecha:	-
	Oxígeno:	-			Flujo:	-		

Origen: INTERNACION/SIGNOS V
 Fecha: 25/06/2025 Horario: 16:00
 PROFESIONAL ENFERMERO : LOUYF, ADA GRISEL(MP:3738)

Detalle:	TA Sistolica:	138.00	Peso:	-	Perim. Cefalico:	-	I.M.C.:	-
	TA Diastolica:	80.00	Talla:	-	Temp. Axilar:	36.00	Sat. Oxigeno:	100
	Frecuencia Cardiaca:	74	Frecuencia Resp.:	20	Temp. Rectal:	-	NIHS:	-
	Diuresis:	-	Drenaje:	-	Sonda:	-	Sonda Vesical:	-
	Ing. Via Oral:	-	Ing. Via Endov.:	-	Otros Ing:	-	Otros Egr:	-
	Fio2:	30	Agua Endogena:	-			Catarsis:	-
	Basales:	-	Temp. Respiratoria:	-				
	Hemoglucotest:	124	Hora:	16:00	Postprandial			
	Corrección [UI]:	-	Hora Corrección:	-				
	Dieta:	-	Adm. LECHE:	-	Cantidad:	-	Fecha:	-
	Oxígeno:	-			Flujo:	-		

Origen: INTERNACION Servicio: UNIDAD DE CUIDADOS CRITICOS I
 Fecha: 25/06/2025 Horario: 14:48
 PROFESIONAL MEDICO : CACERES, KAREN NOELIA(MP:9560)
 Diagnóstico: POLITRAUMATISMO CON TRAUMATISMO ENCEFALOCRANEANO
 (T07-Traumatismos múltiples, no especificados)

Otras Afecciones:

Evolución: Paciente de 18 años, que ingreso a UTI el 23/6 con diagnóstico de Politraumatismo con TEC con pérdida de conciencia + contusión pulmonar + fractura expuesta de fémur y fractura de tibia izquierda, lesión tipo scalp de muslo interno derecho, fractura de muñeca derecha, lesión en mentón, hematoma frontal con equimosis orbitaria, múltiples lesiones escoriativas. Paciente ingresa por guardia del hospital de monteros el 22/6, traído por servicio de emergencias 107, por TEC y PLT, por accidente de tránsito (moto-camioneta de alto impacto, sin casco) con traumatismo facial y pérdida de conocimiento, Glasgow 8/15, que requirió de IOT/ARM, derivado al hospital Padilla donde se realiza TAC de cerebro evaluada por neurocirugía el 23/6 que informa: TAC de cerebro sin lesión ósea ni parenquimatosa de resolución neuroquirúrgica, TAC de columna cervical no evidencia lesión ósea aguda. Rx muestra fractura diafisaria de fémur, tibia y peroné izquierdo, fractura de muñeca,



HISTORIA CLINICA

Apellido: LOLLI DNI 47500788
 Nombre: LUCAS DAVID Fecha Nac.: 05/07/2006
 Domicilio: MONTEAGUDO N°:402 B°:AERO CLUB ESTE Teléfono:
 Edad: 18A H. C.: 20475007884
 Localidad: MONTEROS
 Obra Social: 126700 126700 - OBRA SOCIAL DEL PERSONAL DE LA ACTIVIDAD AZUCARERA TUCUMANA



lesión scalp en miembro inferior derecho, es derivado al HCS para intervención quirúrgica, es evaluado por cirugía que indica sin resolución quirúrgica de urgencia, servicio de traumatología realiza toilette quirúrgica + sutura + reducción + tracción esquelética transcalcanea, quedando en Shock Room, donde se observa relleno capilar muy lento, ausencia de pulsos pedio, tibial posterior y poplíteo, evaluado por cirugía vascular que solicita arteriografía, la cual se realiza evidenciando indemnidad de arteria femoral superficial, poplíteo supra e infra patelar y de arterias tibiales anterior, posterior y Peronea, por debajo de la zona de fractura de fémur y tibia, con gran vaso espasmo en tercio distal y pie, continuando con requerimiento de soporte vasoactivo, ARM, ingresa a UTI. Actualmente en mal estado general, critico, hemodinamicamente inestable con requerimiento de soporte vasoactivo con Noradrenalina 0.1 mcg/kg/min, ARM modo A/C por presión, bajo sedoanalgesia con Remifentanilo + Dexmedetomidina, con RASS -1. Al examen físico presenta palidez generalizada, R1-R2 normofonéticos, silencios impresión libres, con hipoventilación bilateral a predominio de bases, se aspira por tubo orotraqueal escasa secreción mucosa, satura 97-98% con fio 0.30, abdomen blando depresible, no resistente, RHA + hipoactivos, con NET por SNG, presenta tracción esquelética en MMII izquierdo, se evidencia lesión de muslo derecha donde se encontraba fractura expuesta de fémur con vendaje limpio, fractura de tibia izquierda sin lesión de piel, herida tipo scalp de muslo interno derecho con suturas con salida de secreción serohematosa escasa, con aumento de volumen por inflamación, con pulsos presentes, débiles, temperatura conservada, fractura de muñeca derecha con valva de yeso, lesión en mentón con sutura, hematoma frontal con equimosis orbitaria, múltiples lesiones escoriativas en rodillas manos, codos, parpado superior derecho. Ritmo diurético enlentecido, con hematuria leve, se realiza reanimación hídrica con cristaloides, con respuesta diurética positiva. Paciente crítico con pronóstico reservado. Se informa a los familiares.

- Pendiente: Se solicita IC con Neurología.
- GSA: 0.27/7.38/136/43/0.3/25/99%/504.
- ATB: 24/6: Trimetoprima/sulfametoxazol + Clindamicina día 1.
- Cultivos: 24/6: salió hx2, uro, retro.
- 25/6: se realizó TAC de cerebro, columna cervical, torax, abdomen y pelvis, con informe de especialista PDTE.
- 25/6: se transfundió 1 UGRS.
- 24/6: Se realizó ecodoppler arterial de MMII: flujo conservado en ambos MMII.
- 24/6: Valorado por servicio de Traumatología, que indican conducta expectante.
- 23/6 Arteriografía de MII: ARTERIA ILIACA PRIMITIVA E INTERNA: Permeables y sin lesiones angiográficas significativas. ARTERIA ILIACA EXTERNA: Permeable, sin lesiones angiográficas significativas, con vasoespasmo. ARTERIA FEMORAL COMUN: Permeable, con vasoespasmo. ARTERIA FEMORAL SUPERFICIAL, PROFUNDA, POPLITEA, TIBIAL ANTERIOR, TRONCO TIBIOPERONEO, PERONEA Y TIBIAL POSTERIOR: Permeables. Sin lesiones angiográficas significativas. Con vasoespasmo. CONCLUSION: Arterias sin lesiones angiográficas significativas, con vasoespasmo en contexto de politraumatismo grave con requerimiento de drogas vasoactivas y fractura expuesta de fémur, tibia y peroné.
- 23/6: TAC de cerebro, impresiona edema cerebral, Tórax con contusión pulmonar bilateral, abdomen s/p. Pendiente informe.
- 23/6: Rx: fractura diáfisis de fémur, tibia y peroné izquierdo, fractura de radio distal derecho.

Origen: INTERCONSULTA Servicio: KINESIOLOGIA
 Fecha: 25/06/2025 Horario: 11:53
 Profesional: BORGNINO, NOELIA BELEN
 Motivo de Consulta: ic
 Diagnóstico: R06.0 - DISNEA
 Evolución: cva, escasas secreciones por tet.
 Practica: ktr ktm



HISTORIA CLINICA

Apellido: LOLLI DNI 47500788
 Nombre: LUCAS DAVID Fecha Nac.: 05/07/2006
 Domicilio: MONTEAGUDO N°:402 B°:AERO CLUB ESTE Teléfono:
 Edad: 18A H. C.: 20475007884
 Localidad: MONTEROS
 Obra Social: 126700 126700 - OBRA SOCIAL DEL PERSONAL DE LA ACTIVIDAD AZUCARERA TUCUMANA



Origen: INTERNACION Servicio: UNIDAD DE CUIDADOS CRITICOS I

Fecha: 25/06/2025 Horario: 10:44

PROFESIONAL MEDICO : CACERES, KAREN NOELIA(MP:9560)

Diagnóstico: POLITRAUMATISMO CON TRAUMATISMO ENCEFALOCRANEANO
(T07-Traumatismos múltiples, no especificados)

Otras Afecciones:

Evolución: Medicamento Nro.: 1 CARGA DE 2000 ML DE RINGER EN LA MAÑANA, 2000 ML DE RINGER EN LA TARDE Y 1000 ML DE RINGER EN LA NOCHE |

Origen: INTERNACION Servicio: UNIDAD DE CUIDADOS CRITICOS I

Fecha: 25/06/2025 Horario: 10:09

PROFESIONAL LIC. EN NUTRICION : NAVARRO, PAOLA GISELLE(MP:1111)

Diagnóstico: POLITRAUMATISMO CON TRAUMATISMO ENCEFALOCRANEANO
(T07-Traumatismos múltiples, no especificados)

Otras Afecciones:

Evolución: MOTIVO DE CONSULTA: adecuacion tto nutricional |
DIAGNOSTICO: Traumatismos múltiples, no especificados |
DETALLE: xsng: supportan 42 ml/hora |

Origen: INTERNACION Servicio: UNIDAD DE CUIDADOS CRITICOS I

Fecha: 25/06/2025 Horario: 10:08

PROFESIONAL LIC. EN NUTRICION : NAVARRO, PAOLA GISELLE(MP:1111)

Diagnóstico: POLITRAUMATISMO CON TRAUMATISMO ENCEFALOCRANEANO
(T07-Traumatismos múltiples, no especificados)

Otras Afecciones:

Evolución: Parenteral Nro.: 1 X SNG: SUPPORTAN 42 ML/HORA |

Origen: INTERNACION/SIGNOS V

Fecha: 25/06/2025 Horario: 09:00

PROFESIONAL ENFERMERO : LIZARRAGA, JOSE MARIA(MP:6324)

Detalle:	TA Sistolica:	159.00	Peso:	-	Perim. Cefalico:	-	I.M.C.:	-
	TA Diastolica:	84.00	Talla:	-	Temp. Axilar:	36.00	Sat. Oxigeno:	98
	Frecuencia Cardiaca:	69	Frecuencia Resp.:	16	Temp. Rectal:	-	NIHS:	-
	Diuresis:	-	Drenaje:	-	Sonda:	-	Sonda Vesical:	-
	Ing. Via Oral:	-	Ing. Via Endov.:	-	Otros Ing:	-	Otros Egr:	-
	Fio2:	-	Agua Endogena:	-			Catarsis:	-
	Basales:	-	Temp. Respiratoria:	-				
	Hemoglucofest:	-	Hora:	-				
	Corrección [UI]:	-	Hora Corrección:	-				
	Dieta:	-	Adm. LECHE:	-	Cantidad:	-	Fecha:	-
	Oxigeno:	-			Flujo:	-		

Origen: INTERNACION/SIGNOS V

Fecha: 25/06/2025 Horario: 07:00

PROFESIONAL ENFERMERO : LIZARRAGA, JOSE MARIA(MP:6324)