

Dr. Claudio Marcelo Diaz

ODONTÓLOGO
MAT. PROF. 1748

San Martín y Belgrano - Cel. 3865 438133 - La Trinidad - Tuc.

Rp/

Hago constar que la pte. Herrera
Evangelina DNI 37201113 fue atendi-
da en junio del año 2022 por un
traumatismo bucal a causa de un
accidente de Tránsito por lo cual
pudiera 3 pagos dentales del Hospital
Goyari - se le confeccionó una
protesis provisional para la posterior
colocación de implantes dentales
en cumplimiento de los pagos pendientes

DR. DIAZ CLAUDIO
ODONTÓLOGO
MAT. PROF. 1748

05-9-21

DIAGNÓSTICOS GAMMA

Paciente: HERRERA EVANGELINA

Fecha: 29/08/2024

Estudio: RESONANCIA DE CEREBRO CON CONTRASTE
EV (E.Previo)

Resultados podrán estar disponibles a
partir del día **05/09/2024** después de las
18 hs.

Para visualizar su estudio ingrese en
www.gammatucuman.com en
RESULTADO ONLINE
con los siguientes datos:

Nº Documento: 32201113

Nº Estudio: 1028425



DIAGNÓSTICOS GAMMA

Paciente: HERRERA EVANGELINA

Fecha: 29/08/2024

Estudio: ANALISIS INTELIGENCIA ARTIFICIAL (E.Previo)

Resultados podrán estar disponibles a
partir del día **05/09/2024** después de las
18 hs.

Para visualizar su estudio ingrese en
www.gammatucuman.com en
RESULTADO ONLINE
con los siguientes datos:

Nº Documento: 32201113

Nº Estudio: 1028427





Sanatorio 9 de Julio S.A. CONS. CORDOBA
Somos un equipo que lo esta cuidando
Cordoba 445 - S. M. Tuc.



ATE-1-1889888

Lunes, 26 de agosto del 2024, 16:35 hs.
Paciente: HERRERA EVANGELINA D.N.I.: 32201113
Obra Social: 850 - SUB SALUD CENTRO MEDICO - Plan - Afil.
Prácticas: CONSULTA MEDICA

neurologia: paciente de 38 años con ANT DE TEC (EN 2021 06//06//2021) (INTERNADA EN HOSP DE CONCEPCION) SIN ANTECEDENTES DE CEFALEA---

REFIERE DETERIOR COGNITIVO--DE 1 AÑO DE EVOLUCION---

EX NEUROLOGICO: LUCIDA, OTEP, PC, MOTILIDAD Y TAXIA CONSERVADA---

P DE RELOJ: CONSERVADA

OVE: CONSERVADA--

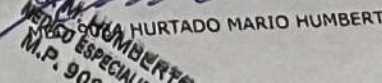
RMN DE CEREBRO: NO S EOBSEVA LESION AGUDA--Se detectan 16 lesiones hiperintensas en secuencias FLAIR a nivel de la sustancia blanca con un total de 0,57 cm3. - El valor global cerebral se encuentra dentro del rango normal ajustado por edad. - El volumen de la sustancia blanca de ambos hemisferios cerebrales se encuentra por debajo del percentilo 5% para el grupo etario sugiero control en tiempo prudencial. - El volumen de las demas áreas relevantes encefálicas, áreas subcorticales y sistema ventricular se encuentran dentro del rango normal ajustado por edad segun gráficos y tablas adjuntos-GAMMA--749307---31//05//2023--

IC PSIQUAITRA---DR GONZALO GRANADOS---TEPT--EXCITALOPRAM--

INDICO:

RMN DE CEREBRO

LABORATORIO


DR. MARIO HUMBERTO HURTADO
M.P. 9084 - M.N. 182932
ESPECIALISTA EN NEUROLOGIA



Dr. Mario
Rodolfo Rodríguez

MAT. PROF. N° 6694

ORTOPEDIA
TRAUMATOLOGIA Y
MEDICINA DEL DEPORTE

CONSULTORIO:
Rivadavia 144
Concepción - Tucumán

Rp.!

Hernán Evangelina
LVI 32 201 13

Pte controlado por cuadro
Inferior de evolución clínica
y presencia de respiración o ruidos
efuertos de movimiento metódico en
ARIES + U + Bu y FRR. Lo que
muestra obstrucción de la vía
torácica de drenaje.

05/08/24

Dr. MARIO RODRIGUEZ
MÉDICO - M.P. N° 6694
ESP. ORTOPEDIA - TRAUMATOLOGIA



DIAGNÓSTICO MÉDICO

Diagnóstico Médico Gaya

24 de Septiembre 1567

Concepción - Tucuman

03865 42-1133 - WhatsApp 3865452749

drmartingaya@yahoo.com.ar

Paciente:

DNI:

Fecha:

Estudio:

HERRERA EVANGELINA

32201113

16/08/2024

R.M DE COLUMNA LUMBOSACRA.



Visitá www.diagnosticogaya.com, opción **Portal Pacientes** para visualizar tu estudio On-Line ingresando tu DNI y Número de Acceso, o escaneá el código QR.

Número de Acceso: **95838**

Tiempo de entrega de informes: Tomografías 24hs, Resonancias 48hs