



FOTOGRAFIA N° 22




Toma realizada al habitáculo del conductor, se observan manchas pardas rojizas. -

FOTOGRAFIA N° 23




Toma realizada en el interior del automóvil, se observa parte del tablero. -

FOTOGRAFIA N° 24




Toma realizada en primer plano, se observa tablero. -

FOTOGRAFIA N° 25



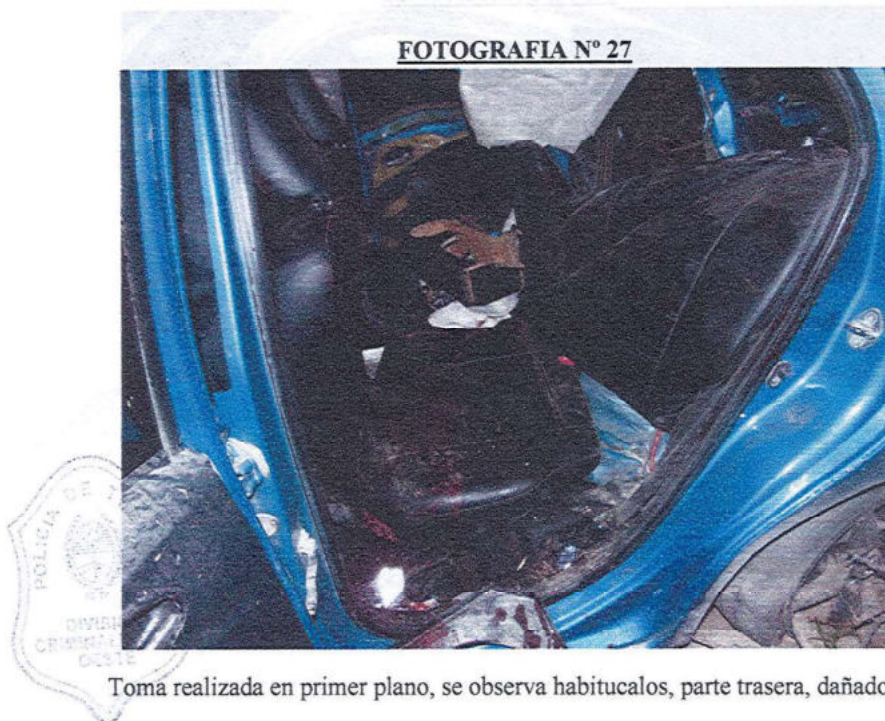Toma realizada en aproximación, se observa habitáculos, parte trasera. -

FOTOGRAFIA N° 26



Toma realizada en mayor aproximación, se observa manchas pardas rojizas en puerta trasera, lateral izquierdo (vista del observador), el cual indico con flecha inserta. -

FOTOGRAFIA N° 27



Toma realizada en primer plano, se observa habitaculos, parte trasera, dañados. -

FOTOGRAFIA N° 28



Toma realizada en el interior del rodado, se observa habitáculos con manchas pardas rojizas. -

FOTOGRAFIA N° 29



Toma realizada en primer plano, se observa en el posa pie parte trasera, lateral izquierdo, líquidos, manchas pardas rojizas, gorra y una botella cuyo interior contiene un líquido. -

FOTOGRAFIA N° 30



Toma realizada al lateral derecho del vehiculo (vista del observador), se observa daños. -

FOTOGRAFIA N° 31



Toma realizada en aproximación, se observa manchas pardas rojizas el cual indico con flecha inserta. -

FOTOGRAFIA N° 32



Toma realizada en el interior del automóvil, se observa manchas pardas rojizas en la puerta y en el habitáculo del acompañante. –

FOTOGRAFIA N° 33



Toma realizada en aproximación, se observa puerta trasera, lateral derecho (vista del observador), dañada. Con flecha inserta indico, manchas pardas rojizas. –

FOTOGRAFIA N° 34



Toma realizada a la parte posterior del rodado, se observa daños. —

FOTOGRAFIA N° 35



Toma realizada desde el vehiculo afectado a la presente causa, se observa sobre terreno baldío Sur, identificador N° 7, N° 8 y restos de ramas. Angulo fotográfico de Noreste a Suroeste. -

FOTOGRAFIA N° 36



Toma realizada en primer plano, se observa resto de autoparte, identificado con indicador N° 7. -

FOTOGRAFIA N° 37



Toma realizada en primer plano, se observa un cono, identificado con indicador N° 8.

FOTOGRAFIA N° 38



Toma realizada en detalle, se observa como con muchas paldas rojizas, el cual fue identificado con indicador N° 8. -

FOTOGRAFIA N° 39



Toma realizada desde banquina Sur, se observa sobre terreno baldío Sur, ramas e identificador N° 10. Angulo fotográfico de Noreste a Suroeste. -

FOTOGRAFIA N° 40



Toma realizada en aproximación, se observa sobre terreno baldío Sur, identificador N° 9 y N° 10 respectivamente. –

FOTOGRAFIA N° 41



Toma realizada en mayor aproximación, se observa autopartes diseminadas, identificado con indicador N° 10. -

FOTOGRAFIA N° 42



Toma

realizada en primer plano, se observa caja con la descripción ANIMANA, identificado con indicador N° 9. -

FOTOGRAFIA N° 43




Toma realizada en detalle, se observa un contenido liquido en el interior de la caja. -

FOTOGRAFIA N° 44



Toma realizada desde otro angulo fotografico, se observa vehiculo afectado a la presente causa. Angulo fotografico de Suroeste a Noreste. -

ES MI INFORME



IBANEZ
IBANEZ MARCELO DAVID
CABO C/ 7008
POLICIA DE TUCUMAN

MONTEROS, JUNIO 28 DE 2022.-

SEÑOR:
JEFE DE DIV. CRIMINALISTICA U.R.O
SU OFICINA:

REF: Elevar informe técnico.-

CAUSA: SUS LESIONES: **VICTIMAS:** SANTUCHO MAURICIO JOHAN Y OTROS:
OCURRIDO: 26/06/2022- **INTERVIENE:** CRIA. AMAICHA DEL VALLE- **FECHA DE INSP:**
28/06/2022- **LUGAR:** EN LA PLAYA DE ESTACIONAMIENTO DE ESA UOP.-

Elevo a UD. el resultado de la inspección técnica realizada al vehículo que a continuación detallo.-

VEHICULO: AUTOMOVIL: **MARCA:** TOYOTA ETIOS XS 1.5: **TIPO:** SEDAN 5 PTAS: **COLOR:** AZUL: **CHAPA PATENTE (Colocada):** NUM-268: **MOTOR N°:** 2NRV180776: **CHASIS N°:** 9BRK29BT1E0027268.-

CONJUNTO DE DIRECCIÓN: Posee, revisado sus extremos visibles, no se observan daños.-
FRENO DE PIE: Posee, No se pudo probar (Ver Obs).-
FRENO DE MANO: Posee, ofrece resistencia.-
ESPEJOS RETROVISORES: Posee, ambos laterales en regular estado de conservación, interior seccionado, no posee.-
BOCINA: Posee, no se pudo probar (Ver Obs).-
FAROS GRANDES DELANTEROS: Posee, en regular estado de conservación, no se pudo probar (Ver Obs).-
FAROS TRASEROS: Ambos destrozados, no posee.-
FAROS ADICIONALES: Posee, en regular estado de conservación, no se pudo probar (Ver Obs).-
PARABRISAS: Posee, Agrietado en toda su extensión.-
LIMPIA PARABRISAS: Posee, regular estado, no se pudo probar (Ver Obs).-
ASIENTOS: Posee, delanteros, en regular estado de conservación, traseros desplazados hacia adelante.-
CINTURONES DE SEGURIDAD: Posee, funcionan.-
CUBIERTAS DELANTERAS: Posee, en regular estado sus bandas de rodamientos.-
CUBIERTAS TRASERAS: Posee, en regular estado sus bandas de rodamientos.-
MOTOR CAJA EMBRAGUE: Posee, no se pudo probar sus funcionamientos, (Ver Obs).-

OBSERVACIONES: Al momento de realizar la inspección técnica al rodado antes mencionado a la vista presenta lo siguiente. -----

Paragolpes delantero partido el material plástico zona medio parte superior, parrilla destrozada; Capot lado izquierdo, parte delantera, abollado; Parante de puerta delantera derecha abollado parte delantera, medio y trasero; Puerta trasera lateral derecha abollada con desplazamiento hacia adelante (Fuera de simetría), Vidrio de ambas ventanillas laterales destrozados; Parte posterior trasera de la unidad; zona medio y lateral derecho abollado con desplazamiento hacia adelante, luneta trasera destrozada; Techo, parte medio y trasera abollado con desplazamiento hacia adelante; Paragolpes trasero seccionado, no posee, Tablero indicativo de funciones, destrozado. No se pudo probar el funcionamiento eléctrico como de motor debido a que el rodado al momento de la inspección no contaba con llave de ignición .- --

-----ES MI INFORME-----



Medina Marcos Rodrigo
TEC.SUP. EN CRIMINALISTICA
DIV. CRIMINALISTICA MONTEROS
POLICIA DE TUCUMAN

LEGAJO 003264/2022

mensaje

de este Daniela Alvarez <alvarezcele31@gmail.com>
para: Division Laboratorio <divisionlaboratoriotoxybioqleg@gmail.com>

28 de junio de 2022, 7:5

BUENOS DIAS DESDE UFDT MONTEROS, SOLICITO ENVIEN DOSAJES DE SANGRE. LEGAJO 003264/2022.

VÍCTIMAS:

ISASMENDI NUÑEZ EMILIANO
DNI: 45.567.056

MARTINEZ LUIS BAIANO
DNI: 42.719.211

CONDORI LAZARO ENRIQUE
DNI: 45.121.368

SANTUCHO MAURICIO JOHAN
DNI: 45.187.102

HECHO: 26/06/2022
LUGAR: RUTA 307 KM 115
COMISARÍA: AMAICHA DEL VALLE

MUCHAS GRACIAS!!!

POLICIA DE TUCUMAN
DIV. LAB. TOX. Y BIOQUIMIA LEGAL, BAUTALL
FECHA: 28/06/22 HORA: _____
FIRMA: _____ CARGO: _____
EXPT: 9675/85

POLICIA DE TUCUMAN
DIRECCION SANIDAD



SECCION LABORATORIO TOXICOLOGICO

Nº DE CÓDIGO 119405
Nº DE INFORME 9626/83

DOSAJE DE ALCOHOL EN SANGRE
(MICRODIFUSIÓN)

PROCEDENCIA: Comisaría Amaicha del Valle

CAUSA: Lesiones

CAUSANTE: Santucho, Mariano Johan

D.N.I.: 45.187.102

EDAD: 19

HECHO OCURRIDO EL DÍA: 26/06/2022

A HORAS: 21:00

SANGRE EXTRAÍDA EL DÍA: 27/06/2022

A HORAS: 07:10

NO CONTIENE ALCOHOL EN SANGRE.

GRUPO SANGUÍNEO:

OBSERVACIONES:

El presente Dosaje Alcohólico carece de valor por haber transcurrido mas de ocho horas desde el momento del hecho a la hora de extracción. Se adjunta sobre de remisión de muestra.-

La sangre se reserva 2 meses: pasado dicho tiempo para o de consiso de no mediar orden judicial de reserva.

ADJUNTO NOTA Nº: s/nº

SAN MIGUEL DE TUCUMÁN, MARTES, 28 DE JUNIO DE 2022



Romina P. Argañarez
BIOQUIMICA
LABORATORIO TOXICOLOGICO
POLICIA DE TUCUMAN

I/ 0000024733432295

Dra. Romina Paola Argañarez

POLICIA DE TUCUMAN
DIRECCION SANIDAD



SECCION LABORATORIO TOXICOLOGICO

N° DE CÓDIGO N° DE INFORME
119406 9613/83

DOSAJE DE ALCOHOL EN SANGRE
(MICRODIFUSIÓN)

PROCEDENCIA: Comisaría Amaicha del Valle

CAUSA: Lesiones culposas

CAUSANTE: Martinez, Luis Bahiano

D.N.I.: 42.719.211

EDAD: 23

HECHO OCURRIDO EL DÍA: 27/06/2022

A HORAS: 01:00

SANGRE EXTRAÍDA EL DÍA: 27/06/2022

A HORAS: 02:25

NO CONTIENE ALCOHOL EN SANGRE.

GRUPO SANGUÍNEO:

OBSERVACIONES:

Se adjunta sobre de remision de muestra.-

La sangre se reserva 2 meses; pasado dicho tiempo pasa a desecho de no mediar orden judicial de reserva.

ADJUNTO NOTA N°: s/n°

SAN MIGUEL DE TUCUMÁN. MARTES, 28 DE JUNIO DE 2022

1/ 0000024733639434



Romina P. Argañarez
- BIOQUIMICA
LABORATORIO TOXICOLOGICO
POLICIA DE TUCUMAN

Dra. Romina Paola Argañarez

San Miguel de Tucumán, Junio 28 del 2.022

Al Sr. Fiscal
Unidad Fiscal de Decisión Temprana
Centro Judicial Monteros
S / D

Atento a lo ordenado, mediante mandato judicial en formato digital (E-Mail), correspondiente al Legajo N° 003264/2022, Elevo a Ud. la presente nota, adjuntando informe de Dosaje Alcohólico en Sangre N° 9613/83 de **MARTINEZ LUIS BAHIANO**, Dosaje Alcohólico en Sangre N° 9626/83 de **SANTUCHO MAURICIO JOHAN**. Se hace saber que según Libros de Entrada que obran en esta Unidad Especial, **NO** se registran antecedentes según fecha del hecho (26/06/2022) del ingreso de la muestra solicitadas para Dosaje Alcohólico en Sangre de **ISASMENDI NUÑEZ EMILIANO**, ni de **CONDORI LAZARO ENRIQUE**.
VMC

Sin otro particular saludo a Ud. Atte.-



Adorno
Dra. Adorno Cefina M.
Lab. Tox. y Bqco. Legal
Policía de Tucumán

SANTA MARIA Catamarca, 06 de julio de 2022.

Señor

Titular de la Unidad Fiscal de Decisión Temprana


del Centro Judicial de la ciudad de Monteros - Tucumán

Su Despacho.

Christian Adelio Isasmendi, DNI N° 25.261.775, con domicilio en la ciudad de Santa María, provincia de Catamarca, en la mayor forma me dirijo a Usted solicitando copia digital del Legajo identificado como Letra "M" N° 003264/2022 por supuestas lesiones graves culposas en perjuicio de mi hijo Luis Emiliano Núñez Isasmendi, DNI N° 45.567.056, quien permanece internado en el Hospital Ángel C. Padilla de la ciudad de SM de Tucumán, a raíz de las lesiones producidas en accidente de circulación acaecido en fecha **26 de junio del cte. año a horas 20:00 aproximadamente en ruta provincial N° 307 en la Localidad de Ampimpa, Amaicha del Valle.**

Motiva la presente la necesidad de conocer el estado de las actuaciones y analizar la posibilidad de constituirme en querellante particular.

Saludo a Usted muy cordialmente.



Isasmendi Christian Adelio
DNI 25261775



HISTORIA CLINICA

Apellido: SANTUCHO
 Nombre: JOHAN MAURICIO
 Domicilio: JUAN CALCHAQUI N°:S/n B°:AMAICHA CENTRO
 Edad: 18A
 Localidad: AMAICHA
 Obra Social: 888888 888888 - PROGRAMA SUMAR
CUS - CPE (Cobertura Pública Exclusiva)

DNI 45187102
 Fecha Nac.: 12/12/2003
 Teléfono:
H. C.: 0



27/06/2022 HOSPITAL ÁNGEL C. PADILLA

Origen: GUARDIA Especialidad:
 Fecha: 27/06/2022 Horario: 10:36
 PROFESIONAL MEDICO : VAZQUEZ, PEDRO JOSE(MP:8704)
 Glasgow: 15
 Diagnóstico: POLITRAUMATISMO

(T07-Traumatismos múltiples, no especificados)
 Evolución: paciente sin patología quirúrgica de urgencia se indica alta, consignos de alarma, tratamiento sintomático ambulatorio, control por consultorio externo

Origen: GUARDIA Especialidad:
 Fecha: 27/06/2022 Horario: 08:59
 PROFESIONAL MEDICO : REYES CANO, ROCIO(MP:9435)
 Glasgow: 15
 Diagnóstico: POLITRAUMATISMO

(T07-Traumatismos múltiples, no especificados)
 Evolución: NEUROCIRUGIA: tac de cerebro ausencia de patología aguda Y/O crónica, ósea Y/O parenquimatosa de resolución neuroquirúrgica. Solicito control clínico evolutivo.

Origen: GUARDIA/SIGNOS VITALE
 Fecha: 27/06/2022 Horario: 08:00
 PROFESIONAL ENFERMERO : MAIDANA QUIROGA, KAREN JACQUELINE(MP:6383)

Detalle:	TA Sistólica: 90.00	Peso: -	Perim. Cefálico: -	I.M.C.: -
	TA Diastólica: 60.00	Talla: -	Temp. Axilar: 36.50	Sat. Oxígeno: 95
	Frecuencia Cardíaca: 81	Frecuencia Resp.: 20	Temp. Rectal: -	NIHS: -
	Diuresis: -	Drenaje: -	Sonda: -	Sonda Vesical: -
	Ing. Via Oral: -	Ing. Via Endov.: -	Otros Ing: -	Otros Egr: -
	Fio2: -	Agua Endógena: -		Catarsis: -
	Basales: -	Temp. Respiratoria: -		
	Hemoglucotest: 120	Hora: 08:00	Preprandial	
	Corrección [UI]: -	Hora Corrección: -		
	Dieta: -	Adm. LECHE: -	Cantidad: -	Fecha: -
	Oxígeno: -		Flujo: -	
Observaciones:	PCTE LUCIDO Y ORIENTADO CON VP PERMEABLE SE ADMINISTRA TTO MEDICO INDICADO SE CONTROLAN PARAMETROS PCTE HIPOTENSO Y EL RESTO CONSERVADOS. PCTE QUE SE DA DE ALTA			

Origen: GUARDIA Especialidad:
 Fecha: 27/06/2022 Horario: 07:51
 PROFESIONAL MEDICO : CARRASCO DREER, MIGUEL ALEJANDRO(MP:9702)
 Glasgow: 15
 Diagnóstico: POLITRAUMATISMO
 (T07-Traumatismos múltiples, no especificados)
 Evolución: TRAUMATOLOGIA
 Se recibe TAC cervical donde no se observa patología ósea traumática aguda
 Se sugiere analgesia y control evolutivo