



Dra. María Rosario Veglia de Cesca
Mat. Prof. 922

Dra. Alicia Scarazzini
Mat. Prof. 967

Análisis Clínicos y Bacteriológicos

Maipú 681 - Tel.: 4302577 - San Miguel de Tucumán

Q



Paciente CACERES JULIA TERESA

Fecha 14/01/2009

Médico

A handwritten signature, possibly 'CJ', located below a thick horizontal line in the center of the page.

Paciente CACERES JULIA TERESA

Fecha 14/01/2009

Médico

13

EXAMEN FISICO

COLOR Amarillo claro
ASPECTO Ligeramente turbio
H: 6,00
REACCION Acida
DENSIDAD 1025 g/cm³
SEDIMENTO Regular

EXAMEN QUIMICO


PROTEINAS No contiene
GLUCOSA No contiene
CETONAS No contiene
NITRITOS No contiene
SANGRE No contiene
UROBILINOGENO Contiene normal
HEMOGLOBINA Contiene trazas

EXAMEN MICROSCOPICO

Células epiteliales: Regulares
Mucus: Escaso
Leucocitos: 1-2 por campo
Eritrocitos: No se observan
Hematiíes: 6-8 por campo
Cristales: No se observan
Hilindros: No se observan

[Handwritten signature]

04




Paciente CACERES JULIA TERESA

Fecha 14/01/2009

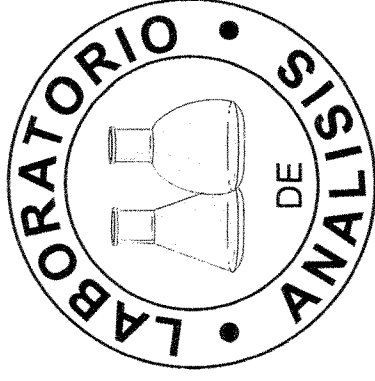
Médico

INFORME DE MICROBIOLOGIA

Muestra Recibida: ORINA 2º PORCION
Resultado: NO SE OBSERVA DESARROLLO DE GERMENES DESPUES DE 48 HS DE INCUBACION.
Microbiológico


MARIA ROSARIO
BIOQUIMICA
Médico






Dra. María Rosario Veglia de Cesca
Mat. Prof. 922

Dra. Alicia Scarazzini
Mat. Prof. 967

Análisis Clínicos y Bacteriológicos

Maipú 681 - Tel.: 4302577 - San Miguel de Tucumán



16

Paciente CACERES JULIA TERESA

Fecha 11/02/2009

Médico VEGLIA FRANCISCO

04

Paciente CACERES JULIA TERESA

Fecha 11/02/2009

Médico VEGLIA FRANCISCO



HEMOGRAMA

ERITROCITOS 4070000 / μ l

HEMATOCRITO 37,0 %

HEMOGLOBINA 11,10 g/dl

INDICES HEMATIMETRICOS

Volúmen corpuscular medio:

90,91 fl V.R.: 80.00 - 100.00 fl

Hemoglobina corpuscular media:

27,27 pg V.R.: 27.50 - 33.20 pg

Concentración hemoglobina corpuscular media:

30,00 % V.R.: 32.00 - 36.00 %

LEUCOCITOS 8200 / μ l

FORMULA LEUCOCITARIA

Cayados 0,00 % ,0000 / μ l

Neutrófilos 53,00 % 4346 / μ l

Eosinófilos 2,00 % 164,0 / μ l

Basófilos 0,00 % ,0000 / μ l

Linfocitos 40,00 % 3280 / μ l

Monocitos 5,00 % 410,0 / μ l

OBSERVACIONES

Paciente CACERES JULIA TERESA

Fecha 11/02/2009

Médico VEGLIA FRANCISCO



EXAMEN FISICO

COLOR Amarillo ámbar
ASPECTO Ligeramente turbio
pH: 5,50
REACCION Acida
DENSIDAD 1025 g/cm³
S DIMENTO Regular

EXAMEN QUIMICO

PROTEINAS No contiene
GLUCOSA No contiene
CETONAS No contiene
NITRITOS No contiene
SANGRE No contiene
UROBILINOGENO Contiene normal
HEMOGLOBINA (++)

EXAMEN MICROSCOPICO

Células epiteliales: Escasas
Mucus: Escaso
Leucocitos: 2-3 por campo
Piocytes: No se observan
Hematies: 17-20 por campo
Cristales: No se observan
Cilindros: No se observan

Paciente CACERES JULIA TERESA

Fecha 11/02/2009

Médico VEGLIA FRANCISCO



Determinación	Valor encontrado	Valor de referencia
URICEMIA - Enzimático (PF)	51 mg/l	Femenino 20 - 50 mg/l Masculino 25 - 60 mg/l
CALCEMIA TOTAL - Complexona	11,6 mg/dl	0 - 10 días 7.3 - 12.0 mg/dl 3 - 15 años 8.8 - 10.8 mg/dl Adultos 8.5 - 10.5 mg/dl

20



Dra. María Rosario Veglia de Cesca
Mat. Prof. 922

Dra. Alicia Scarazzini
Mat. Prof. 967

Análisis Clínicos y Bacteriológicos

Maipú 681 - Tel.: 4302577 - San Miguel de Tucumán

OL



Paciente CACERES JULIA TERESA

Fecha 23/11/2009


Médico VEGLIA FRANCO

A handwritten signature in black ink, consisting of a stylized 'V' followed by a horizontal stroke and a vertical stroke, likely representing the doctor's name.

Paciente CACERES JULIA TERESA

Fecha 23/11/2009

Médico VEGLIA FRANCO



EXAMEN FISICO

COLOR Amarillo ámbar
ASPECTO Turbio
pH: 6,00
REACCION Acida
DENSIDAD 1020 g/cm³
SEDIMENTO Abundante

EXAMEN QUIMICO

PROTEINAS No contiene
GLUCOSA No contiene
CETONAS No contiene
NITRITOS No contiene
PIG.BILIARES No contiene
UROBILINOGENO Contiene normal
HEMOGLOBINA (+)

EXAMEN MICROSCOPICO

Células epiteliales: Escasas
Mucus: Escaso
Leucocitos: 10-12 por campo
Pirocitos: No se observan
Hematíes: 8-10 por campo
Cristales: No se observan
Cilindros: No se observan

MARIA ROSARIO VEGLIA DE CESU
BIOQUIMICA
MAT. PROF. 922

Q

Paciente CACERES JULIA TERESA

Médico VEGLIA FRANCO

Fecha 23/11/2009

23

INFORME DE MICROBIOLOGIA

Muestra Recibida: ORINA 2º PORCION

Recuento de Colonias: Más de 100.000 U.F.C/ml.

Cultivo Bacteriológico: Se aísla ESCHERICHIA COLI.

ANTIBIOGRAMA

Sensible a:

- AMPICILINA + SULBACTAMA - NORFLOXACINA - NITROFURANTOINA - GENTAMICINA

Resistente a:

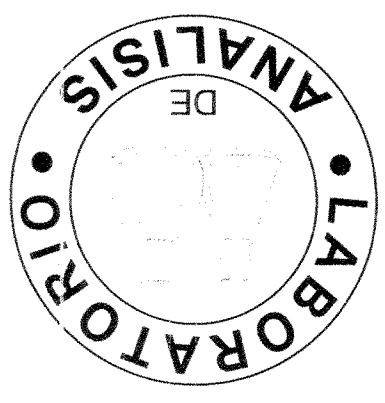
- CEFALOTINA - TRIMETOPRIMA + SULFAMETOXAZOL

MARIA ROSARIO M. ALBA
BIOQUIMICA
MAT. PROF. 522

Análisis Clínicos y Bacteriológicos

Dra. María Rosario Veglia de Cesca
Mat. Prof. 922

Dra. Alicia Scaramuzza
Mat. Prof. 967



[Handwritten signature]

02/2010

Paciente CACERES JULIA TERESA

Fecha 18/02/2010

Médico VEGLIA FRANCO

Q

Paciente CACERES JULIA TERESA
Fecha 18/02/2010
Médico VEGLIA FRANCO



Determinación	Valor encontrado	Valor de referencia
UREMIA - Enzimático	0,26 g/l	0.10 - 0.45 g/l
CREATININEMIA - Jaffé Colorimétrico directo	0,83 mg/dl	0,8 - 1,4 mg/dl

Paciente CACERES JULIA TERESA
Fecha 18/02/2010
Médico VEGLIA FRANCO



COAGULACION

Determinación	Valor encontrado	Valor de referencia
TP (Tiempo de Protrombina) -	12 seg	11 - 12 segundos
Actividad % - Curva St	100 %	90 - 100 %
K.P.T.T.	36 seg	33 - 48 segundos

9

VEGLIA FRANCO
MAG. PROF. DE FIS.
COAGULACION

Paciente CACERES JULIA TERESA

Fecha 18/02/2010

Médico VEGLIA FRANCO

28

HEMOGRAMA

ERITROCITOS 4620000 / μ l

HEMATOCRITO 42,0 %

HEMOGLOBINA 13,90 g/dl

INDICES HEMATIMETRICOS

Volúmen corpuscular medio:

90,91 fl V.R.: 80.00 - 100.00 fl

Hemoglobina corpuscular media:

30,09 pg V.R.: 27.50 - 33.20 pg

Concentración hemoglobina corpuscular media:

33,10 % V.R.: 32.00 - 36.00 %

LEUCOCITOS 8200 / μ l

FORMULA LEUCOCITARIA

Cayados 0,00 % 0 / μ l

Neutrófilos 47,00 % 3854 / μ l

Eosinófilos 4,00 % 328 / μ l


Basófilos 0,00 % 0 / μ l

Linfocitos 44,00 % 3608 / μ l

Monocitos 5,00 % 410 / μ l

OBSERVACIONES

9



Dra. María Rosario Veglia de Cesca
Mat. Prof. 922

Dra. Alicia Scarazzini
Mat. Prof. 967

Análisis Clínicos y Bacteriológicos

Maipú 681 - Tel.: 4302577 - San Miguel de Tucumán

Paciente CACERES JULIA TERESA

Fecha 13/10/2009

Médico MARIA TERESA JURI

Al

Paciente CACERES JULIA TERESA

Fecha 13/10/2009

Médico MARIA TERESA JURI

31

HEMOGRAMA

ERITROCITOS 4620000 / μ l

HEMATOCRITO 42,0 %

HEMOGLOBINA 13,90 g/dl

INDICES HEMATIMETRICOS

Volúmen corpuscular medio:

90,91 fl V.R.: 80.00 - 100.00 fl

Hemoglobina corpuscular media:

30,09 pg V.R.: 27.50 - 33.20 pg

Concentración hemoglobina corpuscular media:

33,10 % V.R.: 32.00 - 36.00 %

LEUCOCITOS 8200 / μ l

FORMULA LEUCOCITARIA

Cayados 0,00 % 0 / μ l

Neutrófilos 51,00 % 4182 / μ l

Eosinófilos 1,00 % 82 / μ l

Basófilos 0,00 % 0 / μ l

Linfocitos 44,00 % 3608 / μ l

Monocitos 4,00 % 328 / μ l

ERITROSEDIMENTACION 35 mm

OBSERVACIONES

MARIA TERESA JURI
QUIMICA
MAT. PROP. 328

dh

Paciente CACERES JULIA TERESA

Fecha 13/10/2009

Médico MARIA TERESA JURI



Determinación	Valor encontrado	Valor de referencia
GLUCEMIA - Enzimático	0,66 g/l	0.60 - 1.10 g/l
UREMIA - Enzimático	0,23 g/l	0.10 - 0.45 g/l
CREATININEMIA - Jaffé Colorimétrico directo	0,82 mg/dl	0.8 - 1.4 mg/dl
BILIRRUBINA TOTAL - Diazo reactivo	0,51 mg/dl	Hasta 1.00 mg/dl
BILIRRUBINA DIRECTA - Diazo reactivo	0,13 mg/dl	Hasta 0.30 mg/dl
BILIRRUBINA INDIRECTA - Diazo reactivo	0,38 mg/dl	Hasta 0.80 mg/dl
TRANSAMINASA GLUTAMICO OXALACE - Colorimétrico	7 UI/l	hasta 18 UI/l
TRANSAMINASA GLUTAMICO PIRUVIC - Colorimétrico	11 UI/l	hasta 18 UI/l
FOSFATASA ALCALINA - CINETICO 37°C	130 UI/l	Adultos 68 - 240 UI/l Niños hasta 12 años: 100 - 400 UI/l
GGT - Cinético	6 UI/l	Femenino 5-25 UI/l Masculino 8-28 UI/l
ARTRITIS REUMATOIDEA - Aglutinación directa	Negativo	

MARIA TERESA JURI
QUÍMICA
MAT. PROF. 922

af



Instituto Urológico Privado
Prof. Dr. Ronald Parada Parejas



Centro de
Diagnóstico
Las Ceibas

10 de operación
33

Paciente: CACERES JULIA

Médico Solicitante: DR. VEGLIA

Fecha: 16/02/09

ECOGRAFIA RENAL-VESICAL

Riñón Derecho

Forma y tamaño normal, con buen espesor parenquimatoso y relación
Córtico medular normal, con microlitiasis

Sus diámetros son: Longitud: 103 mm , Anteroposterior: 44mm.

Transverso: 54 mm. Espesor parenquimatoso: 12mm

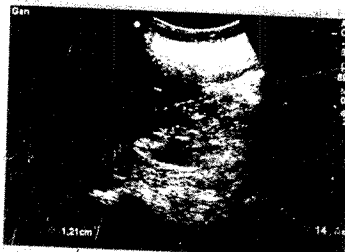
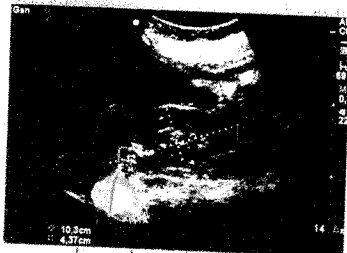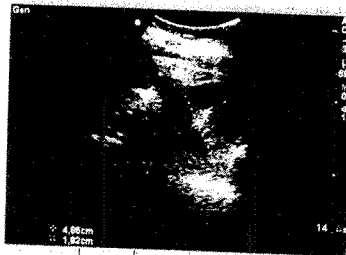
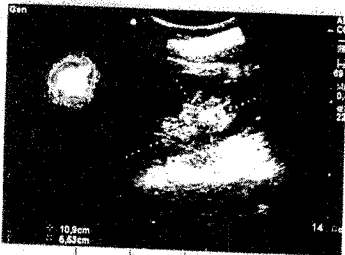
Riñón Izquierdo

Forma y Tamaño y estructura normal, con buen espesor parenquimatoso y relación córtico
medular normal,.

Sus diámetros son: Longitud: 109 mm; Anteroposterior: 55mm

Transverso: 49mm; Espesor Parenquimatoso: 18mm.

SISTEMAS COLECTORES: con moderada dilatación pielocalicial derecho.



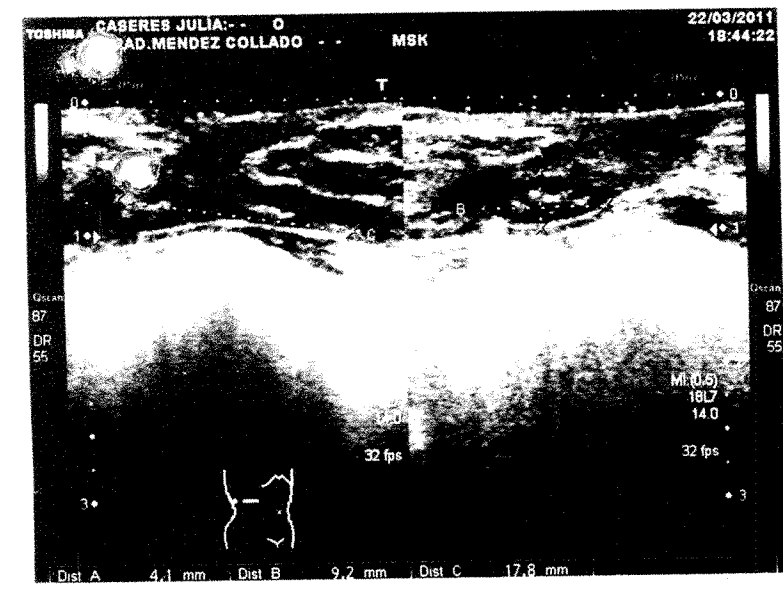
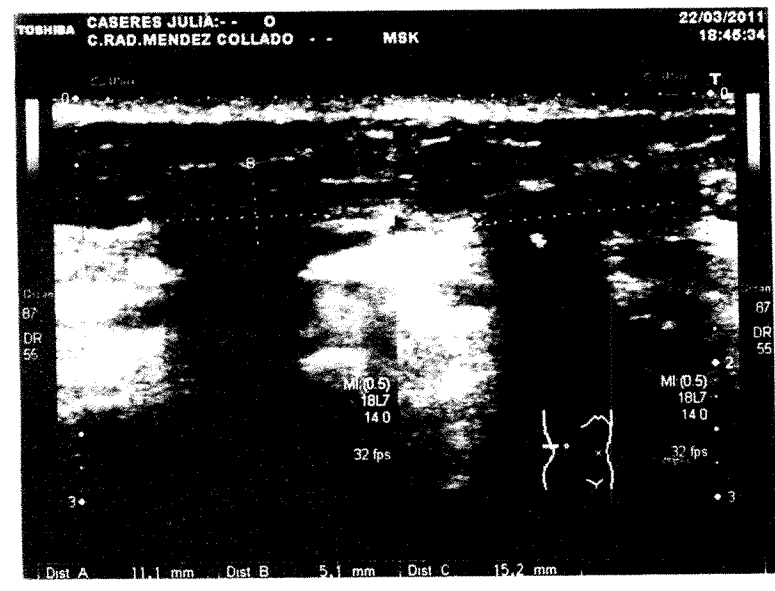
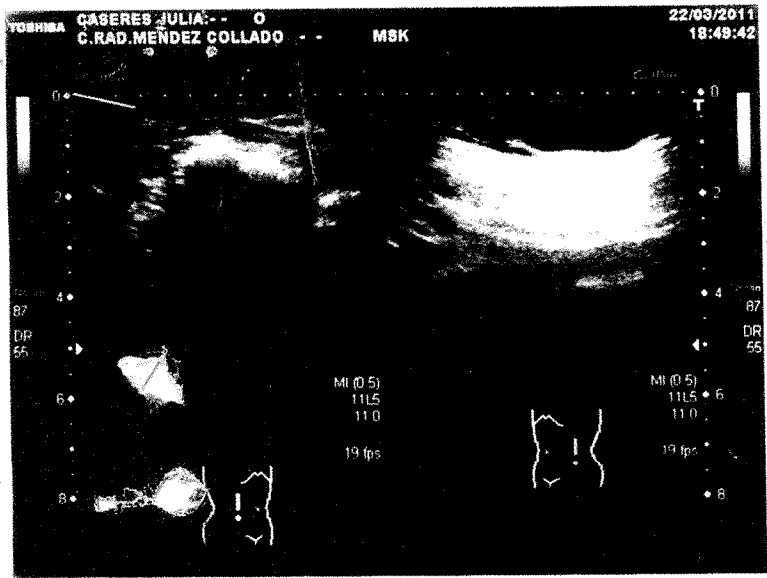
Dra. ANDREA PRADO
MEDICO MP 4238
PECIALISTA EN DIAGNOSTICO POR IMAGENES

1) 4223701 - S. M. de Tucumán
(0381) 4250390 - Yerba Buena

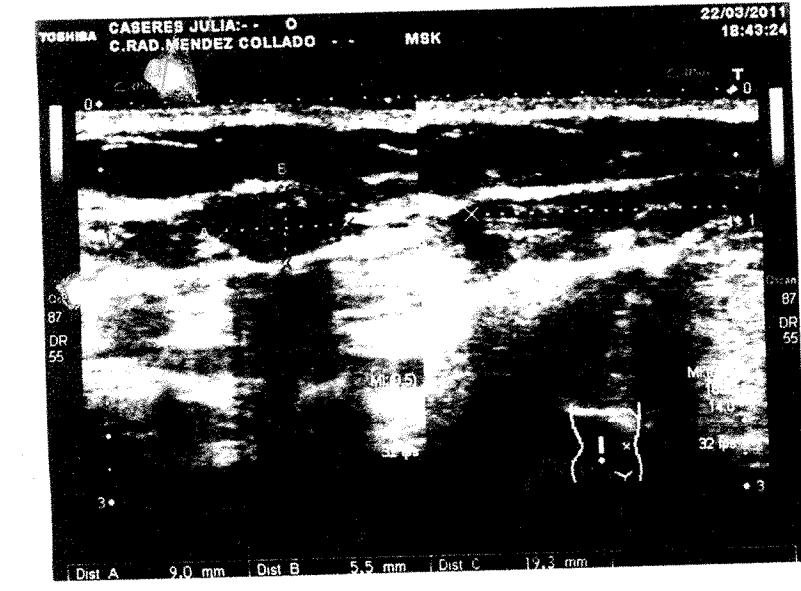
ch

34

a • Ecografía • Eco Doppler



ef



- Radiología • Mamografía • Ecografía • Eco Doppler
- Densitometría Ósea • Composición Corporal
- TAC convencional • TAC Helicoidal
- Resonancia Magnética • Medicina Nuclear

Paciente: **CASERES JULIA TERESA**



Médico: **AHUALI CARLOS JAVIER**

ECO 01-0070184 CC 46

Estudio: **ECOG PARTES BLANDAS**

Fecha: **Marzo 22 de 2011**

INFORME


Se evaluó pared abdominal en flanco derecho; se visualiza por debajo de cicatriz, en borde anterior, imagen heterogénea de aproximadamente 9 x 6 x 19 mm de diámetros; otra en tercio medio de 4 x 9 x 17 mm y otra en región posterior de 11 x 5 x 15 mm. Las mismas impresionan como granulomas.

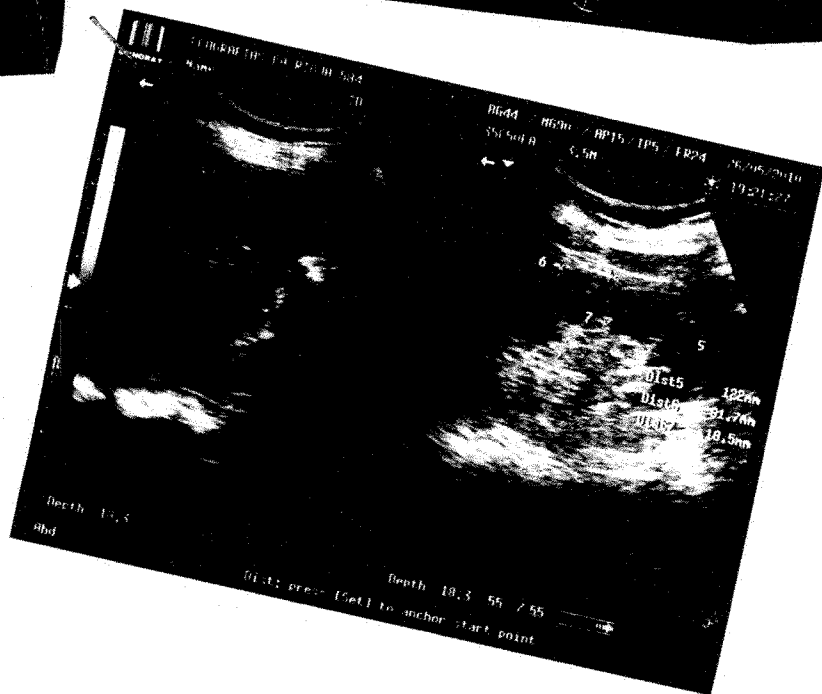
Se reconoce además, adelgazamiento de la pared a dicho nivel.

Atentamente,

DR. FEDERICO MENDEZ URIBARRI
MÉDICO ESPECIALISTA EN DIAGNÓSTICO POR IMAGENES
MAT.PROF. N° 3748

ah





36

dy

34

=====

E C O G R A F I A S

=====

L A R I O J A 5 8 4

T E L : 4200256

URGENCIAS 155197579

=====

CACERES JULIA.-

=====

Nº180

DRA DELLA PACE

26/05/10

=====

E C O G R A F I A R E N A L B I L A T E R A L

=====

EL ESTUDIO ECOGRAFICO RENAL REVELA:

RINON DERECHO MIDE --- X --- mm. PARENQUIMA -- mm. AUSENTE POR
ANTEC. QUIRURGICO

RINON IZQUIERDO MIDE 122 X 61 mm. PARENQUIMA DE 18 mm. TAMANO
CONSERVADO SIN DILATACION PIELOCALICIAL
DE FORMA Y RELACIONES CONSERVADAS.

ATTE

DI. ESCALANTE CRISTIAN
MEDICO
M. P. 6717

[Handwritten signature]

PACIENTE: Caceres Julia Teresa
OBRA SOCIAL: Subsidio De Salud
SOLICITANTE: Juri, Maria Teresa
ECHA: 15-10-2009

Edad: 59 a.

NUMERO: 07/00022205

ESTUDIO: ECOGRAFIA ABDOMINAL COMPLETA

Hígado con pequeña imagen cálcica puntiforme en el segmento VI compatible con granuloma. Resto de la ecoestructura se halla conservada.

Los vasos portales, y las venas suprahepáticas no presentan alteraciones.

Vesícula biliar de paredes finas, alitiásica.

Vía biliar intra y extrahepática no dilatada.

Páncreas sin alteraciones de significación.

Bazo de tamaño normal y parénquima homogéneo.


Ambos riñones de morfología y estructura normales, con relación córtico-medular respetada, sin signos de hidronefrosis ni macrolitiasis.

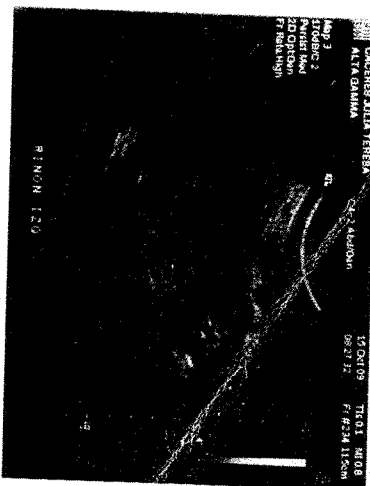
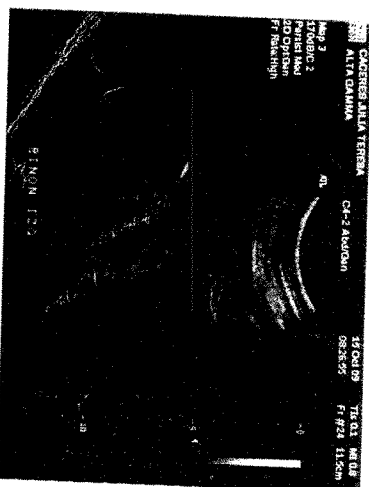
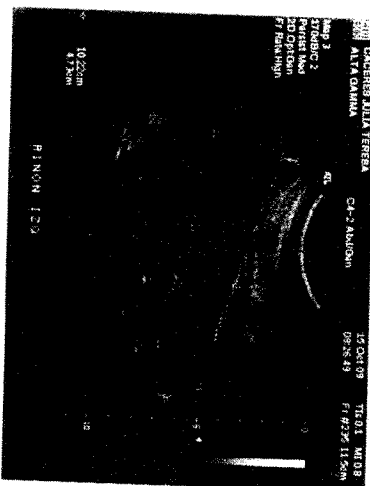
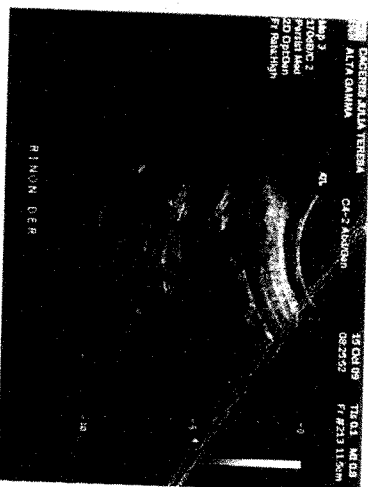
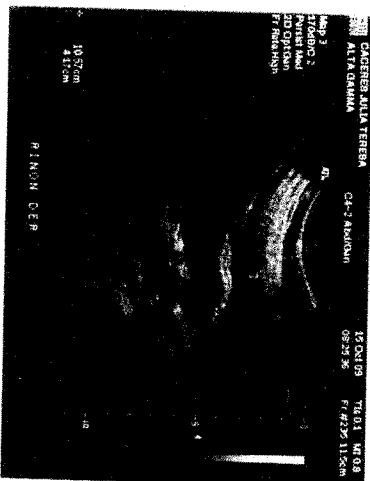
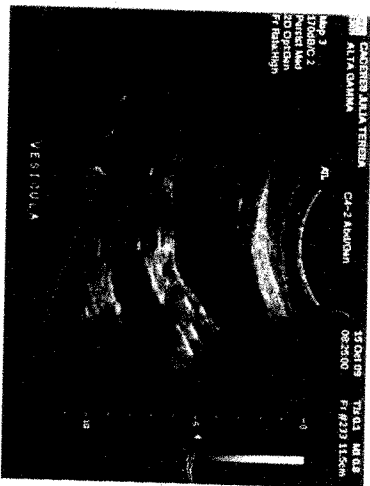
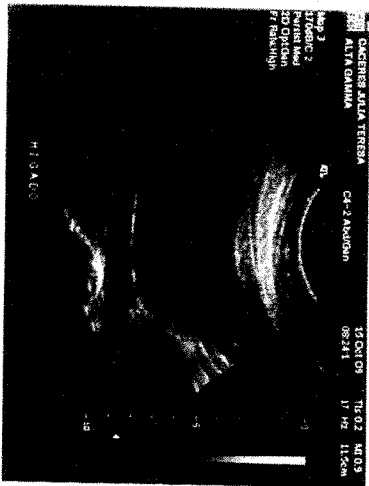
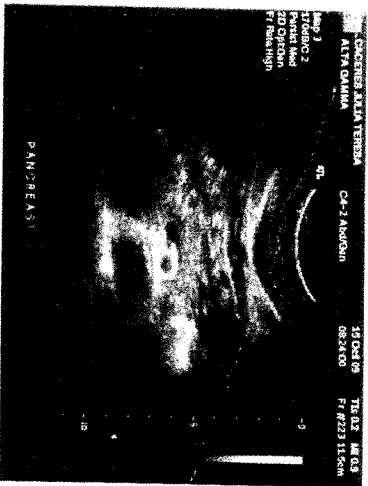
Riñón derecho mide 106 x 42 mm.

Riñón izquierdo mide 102 x 47 mm.


Cordialmente,

Dr. Gustavo Socolsky
MP. 7127





Handwritten signature or initials.



- Mamografía
- Ecografía 3D - 4D
- Radiología Digital
- Densitometría Ósea
- Ecografía y Eco Doppler
- Medicina Nuclear - SPECT
- Tomografía Doble Helicoidal
- Resonancia Magnética Abierta
- Imágenes para Implantes Dentales (DentaScan)
- Radiología Odontológica, Panorámicas, ATM

Después de la
operación
40

PACIENTE: *Caceres Julia Teresa*
OBRA SOCIAL: *Subsidio De Salud*
SOLICITANTE: *Della Pace Marisa*
FECHA: *09-04-2010*

Número: 07/00036212



ESTUDIO: ECOGRAFIA RENAL

Riñón derecho: Ausente (antecedentes quirúrgicos).


Riñón izquierdo: En su topografía habitual, de forma y tamaño normal, contornos regulares. Con buena relación cortico-medular. No se observan signos de uronefrosis, ni macrolitiasis.

Riñón izquierdo mide 107 mm Long. x 51 mm A.P.


Parénquima de buen espesor: 20 mm.

Cordialmente,

Dra. Ilse Jurcich
MP. 4674



- Mamografía
- Ecografía 3D - 4D
- Radiología Digital
- Densitometría Ósea
- Ecografía y Eco Doppler
- Medicina Nuclear - SPECT
- Tomografía Doble Helicoidal
- Resonancia Magnética Abierta
- Imágenes para Implantes Dentales (DentaScan)
- Radiología Odontológica; Panorámicas, ATM



PACIENTE: *Caceres Julia Teresa*

Número: 07/00036212

RA SOCIAL: *Subsidio De Salud*

SOLICITANTE: *Della Pace Marisa*

FECHA: 09-04-2010




ESTUDIO: ECOGRAFIA VESICAL

EL ESTUDIO REVELA


VEJIGA: Con buena capacidad de repleción y sin alteración orgánica intrínseca evidente. Paredes regulares

Volumen pre-miccional: 290 cc

Cordialmente,


Dra. Ilse Jurcich
MP. 4674





- Mamografía
- Ecografía 3D - 4D
- Radiología Digital
- Densitometría Osea
- Ecografía y Eco Doppler
- Medicina Nuclear - SPECT
- Tomografía Doble Helicoidal
- Resonancia Magnética Abierta
- Imágenes para Implantes Dentales (DentaScan)
- Radiología Odontológica, Panorámicas, ATM

42

PACIENTE: *Caceres Julia Teresa*

Número: 07/00036213

OBRA SOCIAL: *Subsidio De Salud*

SOLICITANTE: *Della Pace Marisa*

FECHA: 09-04-2010



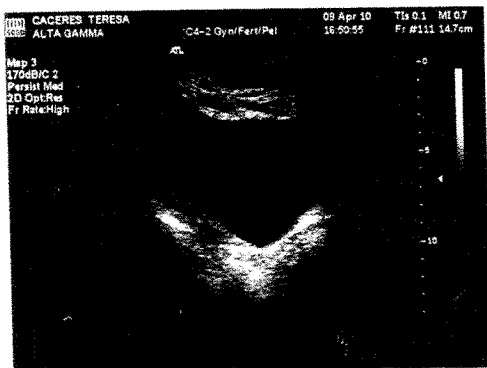
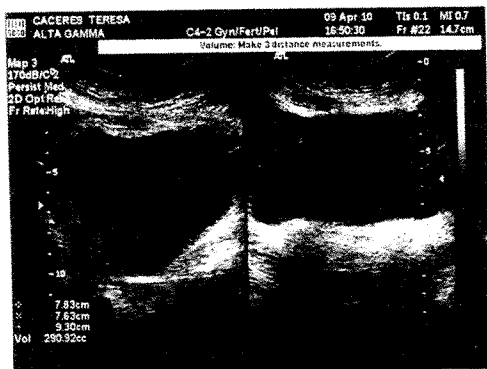
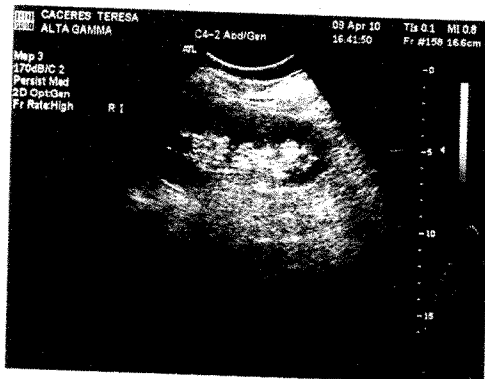
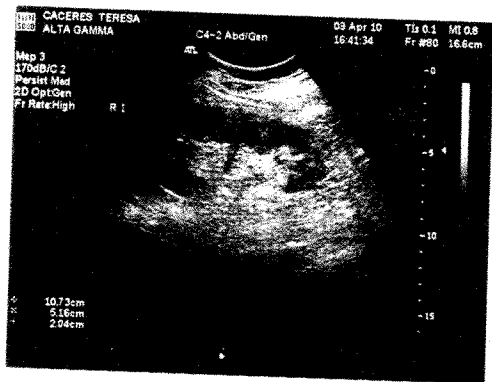
ESTUDIO: ECOGRAFIA DE PARTES BLANDAS

Se exploró la región solicitada de flanco derecho sobre cicatriz quirúrgica, visualizándose en tejido celular subcutáneo áreas líquidas irregulares (ligero edema). No se observa imagen compatible con colección.

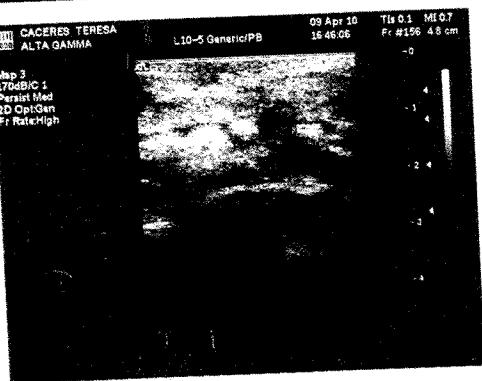
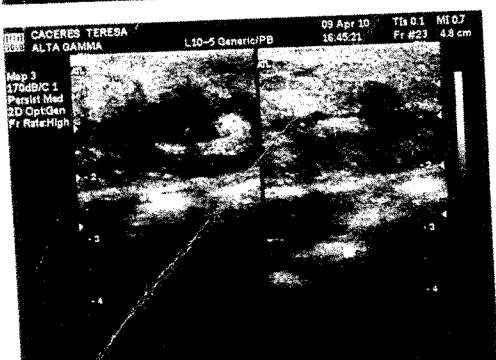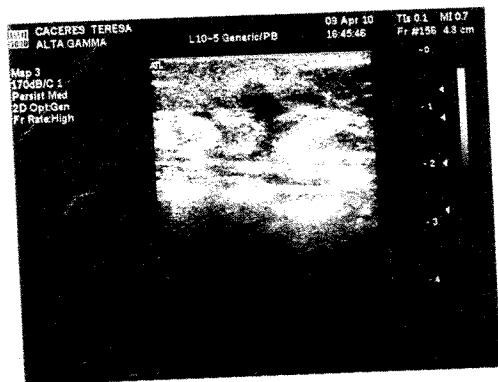
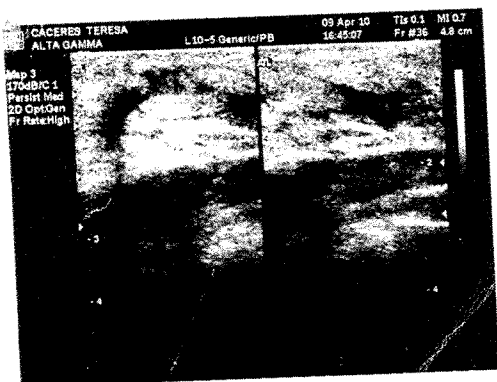Cordialmente,

Dra. Ilse Juncich
MP. 4674

43



06



PACIENTE: *Caceres Julia Teresa*
OBRA SOCIAL: *Subsidio De Salud*
SOLICITANTE: *Veglia Franco*
FECHA: 24-06-2009

Edad: 59 a.

NUMERO: 04/00003961

ESTUDIO: TC DE COLUMNA

PROCEDIMIENTO

Se realizó T.C. de columna dorsolumbar, con cortes axiales de 3 mm de espesor desde D8 a L3.

DESCRIPCION

El cuerpo de la vértebra D9 muestra una pequeña imagen hipodensa en su interior sugestiva de hemangioma.

El resto de las estructuras óseas examinadas no muestran alteraciones.

Los diámetros del canal raquídeo estan respetados.

Cordialmente,

Dr. Adolfo López Galindez
MP. 5485

THE UNITED STATES OF AMERICA
WASHINGTON, D. C. 20540
OFFICE OF THE ATTORNEY GENERAL
DEPARTMENT OF JUSTICE

UNITED STATES OF AMERICA

DEPARTMENT OF JUSTICE

WASHINGTON, D. C. 20540

UNITED STATES OF AMERICA
DEPARTMENT OF JUSTICE
WASHINGTON, D. C. 20540

UNITED STATES OF AMERICA

UNITED STATES OF AMERICA
DEPARTMENT OF JUSTICE
WASHINGTON, D. C. 20540

47

46

[illegible]

1997, 1998, 1999, 2000, 2001, 2002, 2003, 2004, 2005, 2006, 2007, 2008, 2009, 2010, 2011, 2012, 2013, 2014, 2015, 2016, 2017, 2018, 2019, 2020, 2021, 2022, 2023, 2024, 2025, 2026, 2027, 2028, 2029, 2030, 2031, 2032, 2033, 2034, 2035, 2036, 2037, 2038, 2039, 2040, 2041, 2042, 2043, 2044, 2045, 2046, 2047, 2048, 2049, 2050, 2051, 2052, 2053, 2054, 2055, 2056, 2057, 2058, 2059, 2060, 2061, 2062, 2063, 2064, 2065, 2066, 2067, 2068, 2069, 2070, 2071, 2072, 2073, 2074, 2075, 2076, 2077, 2078, 2079, 2080, 2081, 2082, 2083, 2084, 2085, 2086, 2087, 2088, 2089, 2090, 2091, 2092, 2093, 2094, 2095, 2096, 2097, 2098, 2099, 2100, 2101, 2102, 2103, 2104, 2105, 2106, 2107, 2108, 2109, 2110, 2111, 2112, 2113, 2114, 2115, 2116, 2117, 2118, 2119, 2120, 2121, 2122, 2123, 2124, 2125, 2126, 2127, 2128, 2129, 2130, 2131, 2132, 2133, 2134, 2135, 2136, 2137, 2138, 2139, 2140, 2141, 2142, 2143, 2144, 2145, 2146, 2147, 2148, 2149, 2150, 2151, 2152, 2153, 2154, 2155, 2156, 2157, 2158, 2159, 2160, 2161, 2162, 2163, 2164, 2165, 2166, 2167, 2168, 2169, 2170, 2171, 2172, 2173, 2174, 2175, 2176, 2177, 2178, 2179, 2180, 2181, 2182, 2183, 2184, 2185, 2186, 2187, 2188, 2189, 2190, 2191, 2192, 2193, 2194, 2195, 2196, 2197, 2198, 2199, 2200, 2201, 2202, 2203, 2204, 2205, 2206, 2207, 2208, 2209, 2210, 2211, 2212, 2213, 2214, 2215, 2216, 2217, 2218, 2219, 2220, 2221, 2222, 2223, 2224, 2225, 2226, 2227, 2228, 2229, 2230, 2231, 2232, 2233, 2234, 2235, 2236, 2237, 2238, 2239, 2240, 2241, 2242, 2243, 2244, 2245, 2246, 2247, 2248, 2249, 2250, 2251, 2252, 2253, 2254, 2255, 2256, 2257, 2258, 2259, 2260, 2261, 2262, 2263, 2264, 2265, 2266, 2267, 2268, 2269, 2270, 2271, 2272, 2273, 2274, 2275, 2276, 2277, 2278, 2279, 2280, 2281, 2282, 2283, 2284, 2285, 2286, 2287, 2288, 2289, 2290, 2291, 2292, 2293, 2294, 2295, 2296, 2297, 2298, 2299, 2300, 2301, 2302, 2303, 2304, 2305, 2306, 2307, 2308, 2309, 2310, 2311, 2312, 2313, 2314, 2315, 2316, 2317, 2318, 2319, 2320, 2321, 2322, 2323, 2324, 2325, 2326, 2327, 2328, 2329, 2330, 2331, 2332, 2333, 2334, 2335, 2336, 2337, 2338, 2339, 2340, 2341, 2342, 2343, 2344, 2345, 2346, 2347, 2348, 2349, 2350, 2351, 2352, 2353, 2354, 2355, 2356, 2357, 2358, 2359, 2360, 2361, 2362, 2363, 2364, 2365, 2366, 2367, 2368, 2369, 2370, 2371, 2372, 2373, 2374, 2375, 2376, 2377, 2378, 2379, 2380, 2381, 2382, 2383, 2384, 2385, 2386, 2387, 2388, 2389, 2390, 2391, 2392, 2393, 2394, 2395, 2396, 2397, 2398, 2399, 2400, 2401, 2402, 2403, 2404, 2405, 2406, 2407, 2408, 2409, 2410, 2411, 2412, 2413, 2414, 2415, 2416, 2417, 2418, 2419, 2420, 2421, 2422, 2423, 2424, 2425, 2426, 2427, 2428, 2429, 2430, 2431, 2432, 2433, 2434, 2435, 2436, 2437, 2438, 2439, 2440, 2441, 2442, 2443, 2444, 2445, 2446, 2447, 2448, 2449, 2450, 2451, 2452, 2453, 2454, 2455, 2456, 2457, 2458, 2459, 2460, 2461, 2462, 2463, 2464, 2465, 2466, 2467, 2468, 2469, 2470, 2471, 2472, 2473, 2474, 2475, 2476, 2477, 2478, 2479, 2480, 2481, 2482, 2483, 2484, 2485, 2486, 2487, 2488, 2489, 2490, 2491, 2492, 2493, 2494, 2495, 2496, 2497, 2498, 2499, 2500, 2501, 2502, 2503, 2504, 2505, 2506, 2507, 2508, 2509, 2510, 2511, 2512, 2513, 2514, 2515, 2516, 2517, 2518, 2519, 2520, 2521, 2522, 2523, 2524, 2525, 2526, 2527, 2528, 2529, 2530, 2531, 2532, 2533, 2534, 2535, 2536, 2537, 2538, 2539, 2540, 2541, 2542, 2543, 2544, 2545, 2546, 2547, 2548, 2549, 2550, 2551, 2552, 2553, 2554, 2555, 2556, 2557, 2558, 2559, 2560, 2561, 2562, 2563, 2564, 2565, 2566, 2567, 2568, 2569, 2570, 2571, 2572, 2573, 2574, 2575, 2576, 2577, 2578, 2579, 2580, 2581, 2582, 2583, 2584, 2585, 2586, 2587, 2588, 2589, 2590, 2591, 2592, 2593, 2594, 2595, 2596, 2597, 2598, 2599, 2600, 2601, 2602, 2603, 2604, 2605, 2606, 2607, 2608, 2609, 2610, 2611, 2612, 2613, 2614, 2615, 2616, 2617, 2618, 2619, 2620, 2621, 2622, 2623, 2624, 2625, 2626, 2627, 2628, 2629, 2630, 2631, 2632, 2633, 2634, 2635, 2636, 2637, 2638, 2639, 2640, 2641, 2642, 2643, 2644, 2645, 2646, 2647, 2648, 2649, 2650, 2651, 2652, 2653, 2654, 2655, 2656, 2657, 2658, 2659, 2660, 2661, 2662, 2663, 2664, 2665, 2666, 2667, 2668, 2669, 2670, 2671, 2672, 2673, 2674, 2675, 2676, 2677, 2678, 26

DR. NICOLAS SEBASTIAN FARFAN
BIOQUIMICO
Méd. PR. OF. N° 1202

51719

4

WINTER 1974

1974

TELEPHONE

1974

TELEPHONE

1974

TELEPHONE


1974

TELEPHONE

1974

DR. NICOLAS SEBASTIAN FARIAN
D. G. GIMICO
MAT. PROF. N° 1881
51714

q



DECLARACION DE AUTENTICIDAD

DECLARACION

FECHA

FECHA

FECHA

FECHA

FECHA

FECHA

FECHA

FECHA

FECHA

FECHA

ELEMENTOS Afirmativos

Observaciones y comentarios

Dr. NICOLAS SEBASTIAN FAREAN
BIOMINICO
Act. No. 1389

51714

CP

IDENTIFICATION-IDENTIFICATION DE SEMENCES-RECUEILS DE
IDENTIFICATION-ANTHROPOLOGIE

IDENTIFICATION QUALI-QUANTITATIVE

IDENTIFICATION QUALI-QUANTITATIVE

de

DR. NICOLAS SEBASTIEN PAREAN
BIOQUIMICO
MEST. PROF. N° 2007
517111

- Radiología • Mamografía • Ecografía • Eco Doppler
- Densitometría Ósea • Composición Corporal
- TAC convencional • TAC Helicoidal
- Resonancia Magnética • Medicina Nuclear

Paciente: **CACERES JULIA TERESA**



Médico: DELLA PACE MARISA

ECO 01-0113659 FC / 52

Estudio: ECOGRAFIA RENAL

Fecha: Junio 22 de 2012

INFORME

Riñón derecho ausente acorde con antecedentes. Se puntualizo sobre la fosa renal derecha evidenciándose con estudio previo RMN aportada por la paciente, imagen quística homogénea con señal Dópler negativa de 15 x 10 mm, atribuible a quiste de retención secuelar a correlacionar con antecedentes.

Riñón izquierdo de forma y tamaño normal. El espesor parenquimatoso está conservado. No se evidencian signos de uronefrosis ni litiasis.

Sus diámetros son: longitudinal 113 mm y anteroposterior 47 mm. El Espesor cortical 18 mm.

Atentamente,

DR. LIDORO P. FIGUEROA
MEDICO ESPECIALISTA EN DIAGNÓSTICO POR IMAGENES
MAT.PROF. N° 7107

51

CACERES JULIA
09/09/2010 Fecha de nacimiento 07/09/2010

Urocutivo

Urocutivo

Urocutivo

Urocutivo
Urocutivo
Urocutivo

Urocutivo
Urocutivo
Urocutivo
Urocutivo

Urocutivo
Urocutivo
Urocutivo

Urocutivo

Urocutivo

04



LABORATORIO DE ANALISIS BIOLOGICOS

SANATORIO MODELO

CACERES JULIA

DR. AHUALLI


Q

Dr. Pablo R. Pereira

Médico Anestesiólogo

M. N. 90267 - M. P. 3287

Consultorio: 24 de Setiembre 990 - Tel.: (0381) 422-8967



Rp./

Whisper 100
gabapentin 100
comp. x 40
100 gr.

Doliprin
Paracetamol + Codeine
comp. x 40
100 gr.

Dr. PEREIRA PABLO
MEDICO
M. N. 90267
M. P. 3287

PABLO
90267
3287

30-11-23

Dr. Pablo R. Pereira

Médico Anestesiólogo

M. N. 90267 - M. P. 3287

Consultorio: 24 de Setiembre 990 - Tel.: (0381) 422-8967

Rp./

Boeris Julia

SS: 27757

Hemoglobina
glucosa

T de la coagulación

T de Protrombina

R.T.T.

Dr. PEREIRA PABLO

MEDICO

M. N. 90267

M. P. 3287

30-11-23

Dr. Pablo R. Pereira

Médico Anestesiólogo

M. N. 90267 - M. P. 3287

Consultorio: 24 de Setiembre 990 - Tel.: (0381) 422-8967

Rp./

Ultrasonido 1 cap 1/12 H.
3 días.

Luz 1 cap 1/3 H.
3 días.

Doliprin 1 cap 1/12 H.
3 días.

1 cap 1/3 H.

3 días
Alprostadil 1 cap 1/12 H.
1 cap 1/3 H.

156-751270

Dr. PABLO R. PEREIRA
Médico
M. N. 90267
M. P. 3287

WORLDWIDE

INTERNATIONAL CORPORATION


PROCESSED BY

WORLDWIDE

WORLDWIDE

WORLDWIDE

WORLDWIDE



WORLDWIDE

WORLDWIDE

WORLDWIDE

WORLDWIDE

WORLDWIDE

WORLDWIDE

WORLDWIDE

WORLDWIDE

WORLDWIDE

WORLDWIDE

WORLDWIDE

WORLDWIDE

WORLDWIDE

WORLDWIDE

WORLDWIDE

WORLDWIDE

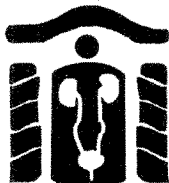
WORLDWIDE

WORLDWIDE

WORLDWIDE

WORLDWIDE

WORLDWIDE



INSTITUTO UROLOGICO PRIVADO

Prof. Dr. Ronald Parada Parejas

ASISTENCIA - DOCENCIA - INVESTIGACION

MAIPU 695 0381-4223699 / FAX 0381-4223701

IPP

SAN MIGUEL DE TUCUMAN - ARGENTINA - CPT4000IMM
WWW.IPPURO.COM.AR - INFO@IPPURO.COM.AR

Dr. Francisco Veglia / Dr. Raúl E. López / Dr. Fernando F. E. Cenice
Dr. Alberto N. Fernández / Dr. Herminio Franco Veglia / Dra. María C. Parada Parejas

Cacer, Julia Teresa

8502027257/00

TAC

colu

(Dorsal 9-10-11-12
Intral 1-23)

Dr. Pedro Pedraza

17/06/09

SUJETO A AUDITORIA
TECNICA MEDICA FINAL
IRIARTE VICTOR R.
SUS DE BAUN - 1955.T

DR. FRANCO H. VEGLIA
MEDICO UROLOGO
Mat. Prof. 692 Mat. Nac. 111720
CUIT 20-26722073-6

UROLOGIA CLINICA Y QUIRURGICA - ENFERMEDADES DEL RIÑON Y PROSTATA - CIRUGIA ENDOSCOPICA Y LAPAROSCOPICA
ONCOLOGIA UROLOGIA - INCONTINENCIA DE ORINA - CALCULOS URINARIOS - LITOTRIZIA EXTRACORPOREA
DISFUNCIONES SEXUALES - INFERTILIDAD MASCULINA - ECOGRAFIAS UROLOGICAS

58



3054597921306000230942107098280201202011

24

59



3054597921306000230942107098280201202011

04

60



=====

E C O G R A F I A S

LA RIOJA 584

T E L : 4200258

URGENCIAS 4 2 0 0 2 5 8

=====

CASCERES JULIA.-

159

DRA DELLA PACE.-

26/05/10

E C O G R A F I A D E P A R T E S B L A N D A S

=====



ESTUDIO ECOGRAFICO EFECTUADO CON TRANSDUCTOR DE 10.5 MHZ

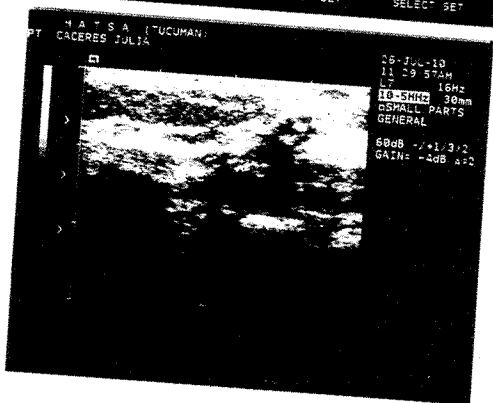
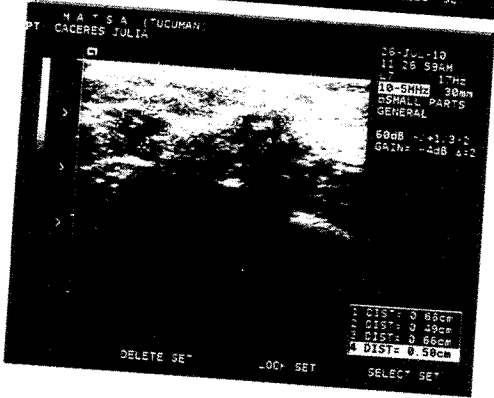
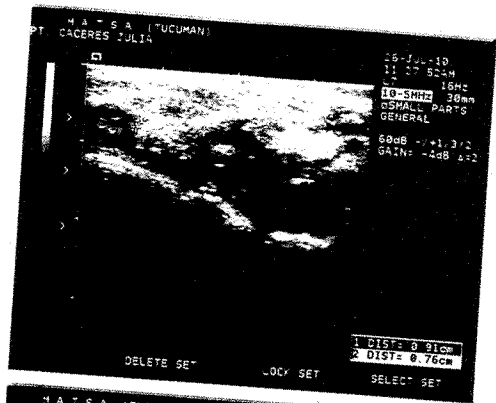
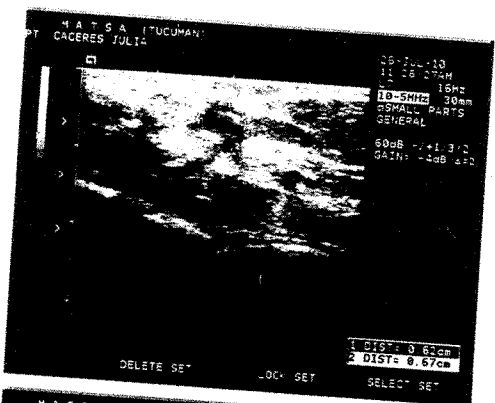
REVELA:

SE EVALUA REGION DE CICATRIZ OPERATORIA DE FLANCO DERECHO Y
PRESENTA POR DEBAJO DE LESIONES CUTANEAS EN PLANO SUPRAAPONEURO-
TICO 2 IMAGENES OVOIDEAS HETEROGENEAS MIDEN APROX 11 Y 10 mm CON
TRAYECTO ANECOICO HACIA SUPERFICIE COMPATIBLE CON TRAYECTO
FISTULOSO POR GRANULOMA ??

ATTE

DR. ESCALANTE CRISTIAN
MEDICO
M. P. 6711





dy

NUMERO DE ESTUDIO: 01/00251617

FECHA: 26-07-2010

Paciente: CACERES JULIA

Solicitante: AHUALLI CARLOS JAVIER

ESTUDIO: ECO - DE HERIDA QUIRURGICA

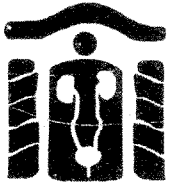
En el trayecto de la cicatriz quirúrgica, extremo interno, se observan tres imágenes sólidas, hipoecogénicas, de 7 x 6 mm, 7 x 5 mm y 7 x 7 mm, separadas entre sí por 9 mm y 8 mm respectivamente.

No se observan colecciones líquidas.

Atte.

Dr. Gabriel Bravo
Médico
Mat. Prof. 3207
Diagnóstico por Imágenes

av



INSTITUTO UROLOGICO PRIVADO

Prof. Dr. Ronald Parada Parejas

ASISTENCIA - DOCENCIA - INVESTIGACION

MAIPU 695 0381-4223699 / FAX 0381-4223701

IPP

SAN MIGUEL DE TUCUMAN - ARGENTINA - CP T4000IMM
WWW.IPPURO.COM.AR - INFO@IPPURO.COM.AR

Dr. Francisco Veglia / Dr. Raúl E. López / Dr. Fernando F. E. Cenice
Dr. Alberto N. Fernández / Dr. Herminio Franco Veglia / Dra. María C. Parada Parejas

Colección, fides, keros

81 027757/10

Herminio Franco Veglia

2. Cating

19/10/07

15

UROLOGIA CLINICA Y QUIRURGICA- ENFERMEDADES DEL RIÑON Y PROSTATA- CIRUGIA ENDOSCOPICA Y LAPAROSCOPICA
ONCOLOGIA UROLOGIA - INCONTINENCIA DE ORINA - CALCULOS URINARIOS - LITOTRIZIA EXTRACORPOREA
DISFUNCIONES SEXUALES- INFERTILIDAD MASCULINA - ECOGRAFIAS UROLOGICAS

Ch

Paciente: CACERES JULIA TERESA

Médico Solicitante: DR VEGLIA

Fecha: 13/01/09

ECOGRAFIA RENAL-VESICAL

Riñón Derecho

Forma y tamaño normal, con buen espesor parenquimatoso y relación
Córtico medular normal.

Sus diámetros son: Longitud: 100mm, Anteroposterior: 42mm.

Transverso: 40mm. Espesor parenquimatoso: 16mm

Riñón Izquierdo

Forma y Tamaño normal, con buen espesor parenquimatoso y relación
córtico medular normal.

Sus diámetros son: Longitud: 100mm; Anteroposterior: 58mm

Transverso: 55mm; Espesor Parenquimatoso: 20mm.

SISTEMAS COLECTORES: sin dilatación pielocalicial ni litiasis, solo se mencionan
arenillas en ambos

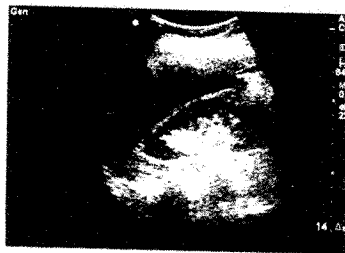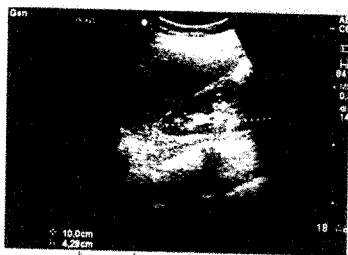
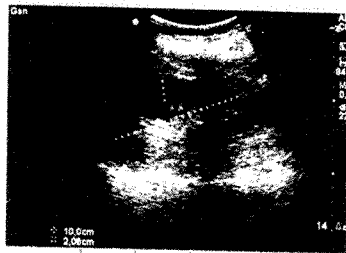
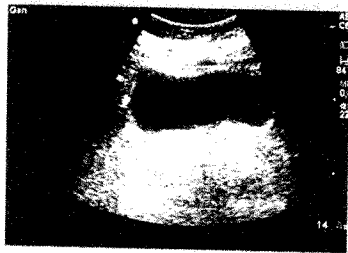
VEJIGA: de paredes finas y regulares con buena capacidad de repleción y sin lesiones
orgánicas intrínsecas.
Cordialmente,

Dra. ALICA M. VALDIVIESO
MEDICO MP. 4136
ESPECIALISTA EN DIAGNOSTICO POR IMÁGENES


Dra. ANDREA PRADO
MEDICO MP 4238
ESPECIALISTA EN DIAGNOSTICO POR IMAGENES



66



PH

Paciente CACERES JULIA TERESA

Fecha 11/02/2009

Médico VEGLIA FRANCISCO

Paciente CACERES JULIA TERESA

Fecha 11/02/2009

Médico VEGLIA FRANCISCO

HEMOGRAMA

ERITROCITOS 4070000 / μ l

HEMATOCRITO 37,0 %

HEMOGLOBINA 11,10 g/dl

INDICES HEMATIMETRICOS

Volúmen corpuscular medio:

90,91 fl V.R.: 80.00 - 100.00 fl

Hemoglobina corpuscular media:

27,27 pg V.R.: 27.50 - 33.20 pg

Concentración hemoglobina corpuscular media:

30,00 % V.R.: 32.00 - 36.00 %

LEUCOCITOS 8200 / μ l

FORMULA LEUCOCITARIA

Cayados 0,00 % ,0000 / μ l

Neutrófilos 53,00 % 4346 / μ l

Eosinófilos 2,00 % 164,0 / μ l

Basófilos 0,00 % ,0000 / μ l

Linfocitos 40,00 % 3280 / μ l

Monocitos 5,00 % 410,0 / μ l

OBSERVACIONES

68

Paciente CACERES JULIA TERESA

Fecha 11/02/2009

Médico VEGLIA FRANCISCO

EXAMEN FISICO


COLOR Amarillo ámbar
ASPECTO Ligeramente turbio
pH: 5,50
REACCION Acida
DENSIDAD 1025 g/cm³
SEDIMENTO Regular

EXAMEN QUIMICO

PROTEINAS No contiene
GLUCOSA No contiene
CETONAS No contiene
NITRITOS No contiene
SANGRE No contiene
UROBILINOGENO Contiene normal
HEMOGLOBINA (++)

EXAMEN MICROSCOPICO

Células epiteliales: Escasas
Mucus: Escaso
Leucocitos: 2-3 por campo
Piocitos: No se observan
Hemáties: 17-20 por campo
Cristales: No se observan
Cilindros: No se observan



Paciente CACERES JULIA TERESA

Fecha 11/02/2009

Médico VEGLIA FRANCISCO

Determinación	Valor encontrado	Valor de referencia
URICEMIA - Enzimático (PF)	51 mg/l	Femenino 20 - 50 mg/l Masculino 25 - 60 mg/l
CALCÉMIA TOTAL - Complexona	11,6 mg/dl	0 - 10 días 7.3 - 12.0 mg/dl 3 - 15 años 8.8 - 10.8 mg/dl Adultos 8.5 - 10.5 mg/dl

