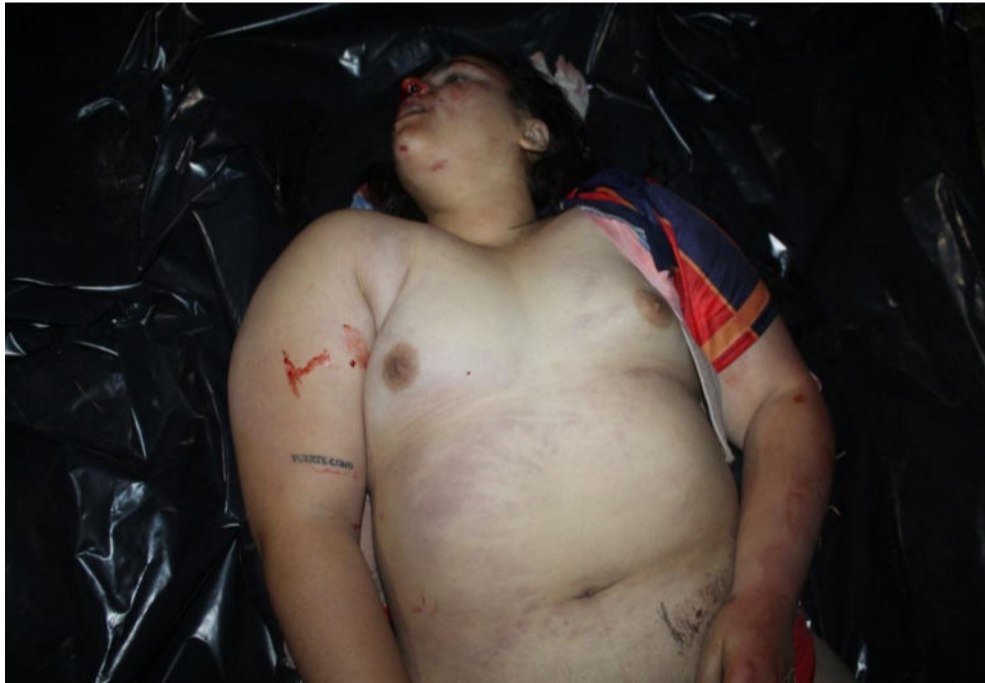



FOTOGRAFIA N°32:



FOTOGRAFIA N°33: En la presentes tomas se observan N°30, N°31, N°32, N°33, a requerimiento del doctor de medicina legal Oeste.-





FOTOGRAFIA N°34: En la presente toma se observan objetos pertenecientes a la víctima.-



FOTOGRAFIA N°35: En aproximación se observan la suma de dinero \$8.500 sobre la maleza baja.-





FOTOGRAFIA N°36: En aproximación se observa el estado frontal de la moto vehículo.-



FOTOGRAFIA N°37: En aproximación se observa el estado del lateral derecho.-





FOTOGRAFIA N°38: En aproximación se observa el estado posterior y Dominio: A018 VXQ.-



FOTOGRAFIA N°39: En aproximación se observa el estado del lateral izquierdo.

-----ES MI INFORME-----



20/6/13
**SANDOVAL EDGARDO B.
SGTO CARGO N°5341.
POLICIA DE TUCUMAN.-**

MONTEROS, 23 DE JUNIO DE 2025.-

SEÑOR:
JEFE DE DIV. CRIMINALISTICA U.R.O
CRIO. INSP. MARTINEZ RAMON
SU OFICINA:

REF: Elevar informe técnico.-

CAUSA: HOMICIDIO CULPOSO. FECHA DEL HECHO: 22/06/2025. VICTIMA: SOREGAROLI JULIANA DEL PILAR. CAUSANTE: A DETERMINAR. SOLICITO: CRIA. DE MONTEROS. FECHA DE INSP: 23/06/2025. LUGAR DE INSP.: EN LAS INSTALACIONES DE CRIA. DE MONTEROS. INTERVIENE: UNIDAD FISCAL DE DELITOS CONTRA LA PROPIEDAD E INTEGRIDAD FISICA DEL C.J.M.-

Conforme lo ordenado mediante nota de estilo de Cría. de Monteros, se realizo Inspección Técnica Mecánica al vehículo afectado a la causa, el cual se encuentra en calidad de secuestro en Comisaria de Monteros, Protocolo Identificación de Evidencia y Cadena de Custodia N°: 027963. y que a continuación se detalla.-

VEHICULO: CAMIONETA (CABINA DOBLE). MARCA: TOYOTA. MODELO: HILUX SRV. COLOR: GRIS OSCURO. CHAPA PATENTE: IOC-368. MOTOR N°: NO SE PUDO CONSTATAR (VER OBS). CHASIS N°: 8AJEZ39G1A2524128.-

CONJUNTO DE DIRECCIÓN: Posee, permite maniobrar.-

ESPEJOS RETROVISORES: Posee, ambos lados e interior en buen estados.-

FAROS GRANDES DELANTEROS: Posee, el conjunto de ópticas lado izquierdo seccionado en sus soportes de fijación (suelto), sujeto mediante los cables de alimentación, posee faro de posición, alta y baja encienden. Lado derecho, posee, el conjunto de ópticas seccionado en sus soportes de fijación lado izquierdo superior e inferior (suelto), lado derecho superior quebrado, posee faro de posición, alta y baja, encienden. (ver obs).-

FAROS CHICOS DELANTEROS: Posee en ambos lados, encienden (los mismos forman parte del conjunto de óptica junto a los faros grandes). (ver obs).-

FAROS AUXILIARES DELANTEROS: (ANTINIEBLAS), Faro auxiliar derecho posee, el conjunto fuera de de su alojamiento desplazado hacia atrás (no enciende). Faro auxiliar izquierdo no posee el conjunto completo, se observan cables y fichas sueltas en ese sector. (ver obs).-

FRENO DE PIE: Posee, en reposo la unidad, presionado pedal, ofrece resistencia.-

FRENO DE MANO: Posee, en reposo la unidad, accionada la palanca, ofrece resistencia.-

BOCINA: No acciona.-

FAROS TRASEROS: Posee, el conjunto de ópticas de ambos lados en buen estados, poseen faros de posición, stop y giros en ambos lados, encienden. (ver obs).-

PARABRISAS: Posee, agrietado en sector izquierdo zona inferior.-

LIMPIA PARABRISAS: Posee, funcionan.-

ASIENTOS: Poseen, en buen estado de conservación.-

CINTURONES DE SEGURIDAD: Poseen en buen estado.-


CUBIERTAS DELANTERAS: Poseen, en buen estado sus bandas de rodamientos.-

CUBIERTAS TRASERAS: Poseen, en buen estado sus bandas de rodamientos.-

MOTOR CAJA EMBRAGUE: Posee, no se pudo probar sus funcionamientos, (ver obs).-

OBSERVACIONES: Al momento de realizar la inspección técnica al rodado antes mencionado a la vista directa presenta lo siguiente: Al momento de realizar la inspección, el acumulador de corrientes (batería) se encontraba desconectado en uno de sus bordes, el cual se conectó momentáneamente accediendo desde al lateral izquierdo del capot para realizar comprobación del sistema eléctrico, una vez realizada la comprobación se volvió a desconectar el borne en mención. Paragolpes delantero, (de material plástico)el extremo derecho desprendido en sus soportes de fijación fuera de lugar (suelto) hacia adelante y con leves marcas de fricción de coloración blanco en cara externa, en sector derecho zona superior e inferior; el extremo izquierdo seccionado en toda su extensión con faltante de material, se observa el extremo faltante en mención colocado en el asiento delantero de la camioneta (lado del acompañante), el mismo con bordes irregulares y marcas de fricción de coloración blanco en cara externa, sector derecho; se observa sector medio zona superior con roturas, marcas de fricción de coloración blanco, desprendimientos de pintura y con desplazamientos hacia atrás, asimismo se observa sector medio zona inferior, con roturas, deformaciones, marcas de fricción de coloración blanco y con desplazamientos hacia atrás, el extremo inferior dañado torcido con desplazamientos hacia adelante. Panel soporte de paragolpes (metálico) torcido sector izquierdo con desplazamientos hacia atrás y levemente hacia la izquierda, por tal motivo el extremo del mismo desplazado hacia adelante. Chapa patente delantera, raspada y torcida sector izquierdo zona inferior con desplazamientos hacia atrás. Parrilla frontal superior no posee. Parrilla frontal inferior con roturas en sector medio e izquierdo, con desplazamientos hacia atrás. Panel frontal soporte de radiador, torcido el soporte superior e inferior en sector medio con desplazamientos hacia atrás y levemente hacia la izquierda. Radiador, raspado, torcido, sector medio e izquierdo, con desplazamientos hacia atrás y con pérdida de fluidos. Capot motor, trabado (no abre), torcido el sistema de apertura (cerradura) en parte superior con desplazamientos hacia atrás; el panel con hundimientos y con desprendimientos de pintura en parte delantera, sector medio e izquierdo, con desplazamientos hacia abajo, hacia atrás y levemente hacia la izquierda; en desalajo en sector derecho, y torcido en sector izquierdo parte trasera cercano al soporte de fijación, con desplazamientos hacia arriba, el panel completo con leve desplazamiento hacia la izquierda. Motor con daños a verificar en parte delantera (capot no abre). Combinación alfanumérica de motor no se pudo constatar, no se pudo acceder al habitáculo del mismo para su verificación por encontrarse trabado el capot. Funcionamiento de motor, no se pudo realizar la comprobación por los daños que presenta la unidad y por precaución. -----ES MI INFORME-----




CENTENO CARLOS ALBERTO
LEG. PERS. 5869
POLICIA DE TUCUMAN

MONTEROS, 23 DE JUNIO DE 2025.-

SEÑOR:

JEFE DE DIV. CRIMINALISTICA U.R.O

CRIO. INSP. MARTINEZ RAMON

SU OFICINA:

REF: Elevar informe técnico.-

CAUSA: HOMICIDIO CULPOSO. FECHA DEL HECHO: 22/06/2025. VICTIMA: SOREGAROLI JULIANA DEL PILAR. CAUSANTE: A DETERMINAR. SOLICITO: CRIA. DE MONTEROS. FECHA DE INSP: 23/06/2025. LUGAR DE INSP.: EN LAS INSTALACIONES DE CRIA. DE MONTEROS. INTERVIENE: UNIDAD FISCAL DE DELITOS CONTRA LA PROPIEDAD E INTEGRIDAD FISICA DEL C.J.M.-

Conforme lo ordenado mediante nota de estilo de Cría. de Monteros, se realizo Inspección Técnica Mecánica al vehículo afectado a la causa, el cual se encuentra en calidad de secuestro en Comisaria de Monteros, Protocolo Identificación de Evidencia y Cadena de Custodia N°: 027963. y que a continuación se detalla.-

VEHICULO: MOTOCICLETA. MARCA: HONDA. MODELO: BIZ 110 cm3. COLOR: BLANCO Y NEGRO. CHAPA PATENTE: A018VXQ. MOTOR N°: JA04E5 G009954. CUADRO N°: 8CHJA0440GP009329.-

CONJUNTO DE DIRECCIÓN: Con daños (ver obs).-

ESPEJOS RETROVISORES: No posee en ambos lados.-

FAROS DELANTEROS: No posee el conjunto completo, solo se observa cable con porta foco y foco de alta y baja fuera de lugar (suelto), el mismo con daños en su base. Se observan cables sueltos y seccionados en ese sector.-

FAROS DE GIROS DELANTEROS: No posee en ambos lados. Los mismos formarían parte del panel frontal (ver obs).-

BOCINA: Posee, suelta en su soporte de fijación, no se pudo probar (ver obs).-

GUARDABARROS DELANTERO: Destrozado, se observa resto del mismo en sector medio con bordes irregulares-

ASIENTO CONDUCTOR: Posee, seccionado en sus soportes de fijación fuera de lugar, el tapizado en buen estado de conservación.-

GUARDABARROS TRASERO: Posee, en buen estado de conservación.-

POSA PIES DELANTEROS: El izquierdo posee, parte superior de la goma apoya pies girada hacia adelante y raspada en su extremo. Lado derecho posee, en regular estado.-

POSA PIES TRASEROS: Posee ambos lados en buen estado de conservación.-

CABALLETE DE PARADA: Posee, en regular estado.-

FARO DE POSICIÓN TRASERO: Posee, en buen estado de conservación, no se pudo probar (ver obs).-

FARO DE GIROS TRASEROS: Posee ambos lados en buen estado de conservación, no se pudieron probar (ver obs).-

CONJUNTO DE TRANSMISIÓN: Posee, en buen estado de conservación.-

CUBIERTA DELANTERA: Posee, en buen estado su banda de rodamientos, (ver obs).-

CUBIERTA TRASERA: Posee, en buen estado su banda de rodamientos.-

FRENO TRASERO: Posee, no se pudo probar (ver obs).-

FRENO DELANTERO: Posee, no se pudo probar, (ver obs).-

MOTOR CAJA EMBRAGUE: No se pudo probar sus funcionamientos, (ver obs).-

OBSERVACIONES: Al momento de realizar la inspección técnica del rodado antes mencionado a la vista directa se observa lo siguiente: Rueda delantera, sin aire, la cubierta presenta marcas de fricción y corte irregular en flanco lateral izquierdo en un sector de la circunferencia; la llanta de aleación levemente torcida el borde lateral derecho en un sector de la circunferencia; la misma (llanta) raspada, con roturas y faltante de material en el borde lateral izquierdo en un sector de la circunferencia; la rueda completa junto a barrales y cristo inferior girados hacia la derecha (en sentido de las agujas del reloj); un sector del flanco lateral derecho de la cubierta y de la llanta tocan con su parte trasera parte delantera del motor, lo que impide su rodamiento y que la dirección se mueva hacia ambos lados (trabada). Barrales delanteros: El izquierdo, la botella inferior con marcas de fricción en cara externa, sector medio e inferior, la misma seccionada con roturas en zona superior, el reten fuera de lugar y con pérdida de fluidos, se observa parte inferior con leve desplazamiento hacia adelante y levemente girado sobre su eje hacia la derecha (sentido de las agujas del reloj); El derecho levemente torcido en parte superior, se observa parte inferior del mismo con desplazamientos hacia atrás y girado sobre su eje con desplazamientos hacia la derecha (en sentido de las agujas del reloj). Panel frontal completo no posee. Carcasa cubre faros delantero no posee. Tablero de instrumentos, seccionado en sus soportes de fijación fuera de lugar (suelto), el acrílico protector con roturas y faltante de material en parte delantera. Carcasa de instrumental, seccionada en sus soportes de fijación fuera de lugar (suelta) con desplazamiento hacia atrás. Manubrio torcido sector derecho cercano al avance, por tanto lado derecho con desplazamientos hacia adelante. Puñera de aceleración, con leve desplazamiento hacia la izquierda. Carcasa cubre piernas delantera derecha, solo se observa resto o parte de la misma en zona superior con bordes irregulares y adherencia de restos orgánicos de coloración pardo rojizo en un sector. Carcasa cubre piernas izquierda, seccionada fuera de lugar, con bordes internos irregulares, la misma raspada en cara externa en toda su extensión e incrustada en base de sujeción del soporte o brazo metálico para espejo retrovisor lado

izquierdo. Se observa parte de la carcasa central delantera con bordes irregulares. Bujía seccionada fuera de lugar (suelta). Carcasa lateral derecho, seccionada y con faltante de material en parte media y delantera en toda su extensión, solo se observa sujeta parte trasera de la misma. Cuadro, el tubo diagonal delantero torcido en parte delantera, el extremo delantero del mismo con desplazamientos hacia abajo, por lo tanto parte superior (manubrio, y avance) con desplazamientos hacia adelante y parte inferior (cristo, barrales y rueda completa) con desplazamientos hacia atrás; Tubos laterales centrales de cuadro, ambos levemente torcidos en vértices inferiores traseros, parte trasera superior de ambos tubos con leve desplazamientos hacia adelante, por lo tanto rueda trasera, conjunto de amortiguadores, horquilla trasera, y demás componentes que se encuentran sujetos a la parte trasera del cuadro con leve desplazamientos hacia arriba y hacia adelante. Baúl de asiento con roturas y faltante de material, solo se observa parte del mismo en lado derecho. Acumulador de corrientes (batería) no posee. Rueda trasera se encuentra frenada, no gira (en la posición en que se encuentra) parte delantera toca con un sector de la banda de rodamientos la parte externa de la carcasa cubre ruedas en sector cercano al baúl. Carcasa lateral izquierdo, seccionada, con roturas parte media y delantera fuera de lugar (suelta), solo se observa sujeta resto o parte trasera. Filtro de combustible, desconectado de la manguera de alimentación. Puñera izquierda raspada en su extremo parte delantera. Llave de contacto, (colocada en el tambor), en posición de contacto, no posee su agarre, la misma torcida en parte metálica cercano al agarre, con desplazamiento hacia la izquierda. Realizada la comprobación en el estado en que se encontraba, Motor no funciona. Sistema eléctrico no se pudo probar por el estado en que se encontraba la unidad, por los daños que posee y por carecer de Batería.-----ES MI INFORME-----



A handwritten signature in blue ink, appearing to read 'Centeno Carlos Alberto'.

CENTENO CARLOS ALBERTO
LEG. PERS. 5869
POLICIA DE TUCUMAN

MPF MINISTERIO PÚBLICO FISCAL DE TUCUMÁN

Centro Judicial Monteros

Unidad Fiscal de Investigación y Enjuiciamiento Especializada en Delitos contra la Propiedad y la Integridad Física

Monteros, 26 de junio de 2025

**M-004323/2025 HEREDIA FANNY ELISA, RIVADENEIRA SOFIA BELEN S/
HOMICIDIO CULPOSO - ART. 84 PÁR. 1 VICT: SOREGAROLI JULIANA DEL
PILAR**

HUGO CAMPOS, Auxiliar Fiscal de la Unidad Fiscal de Investigación y Enjuiciamiento en Delitos contra la Propiedad y Contra la Integridad Física, Fiscal Titular Dra. Mónica Andrea García de Targa, ante SS con merecido respeto me presento y DIGO:

I.- SOLICITO AUTORIZACION PARA APERTURA, INSPECCION Y ANÁLISIS DE TELEFONOS CELULARES (Arts. 2 inc. 5, 5, 196, 199 y cctes del CPPT)

DETERMINACION DE LOS TELEFONOS CELULARES A EXTRAER DATOS MEDIANTE SISTEMA UFED SYSTEM y/o SIMILAR:

A.- Un teléfono celular marca iPhone de color azul con su respectiva funda de color azul, perteneciente a la ciudadana HEREDIA FANNY ELISA, DNI N° 27.298.630, el cual se encuentra debidamente resguardado en Protocolo de Identificación de Evidencia y Cadena de Custodia Nro.027962, y que fuera secuestrado el día 23/06/2025 por personal policial interviniente en el lugar del hecho.

B.- Un teléfono celular marca iPhone de color rosa claro con su respectiva funda de color rosa en estado regular, perteneciente a la ciudadana RIVADENEIRA SOFIA BELÉN, DNI N° 46.554.513, el cual se encuentra debidamente resguardado en Protocolo de Identificación de Evidencia y Cadena de Custodia Nro.027962, y que fuera secuestrado el día 23/06/2025 por personal policial interviniente en el lugar del hecho.

**FINALIDAD DE LA APERTURA, INSPECCIÓN Y ANÁLISIS
DE LOS CELULARES REQUERIDOS:**

Que conforme lo autorizan los arts. 2 inc. 5, 5, 196, 199 y cctes del C.P.P.T. solicito a S.S. **AUTORIZACIÓN** para realización mediante **Sistema de UFED SYSTEM y/o similar de la APERTURA, EXTRACCIÓN y ANÁLISIS** de datos contenidos en el **teléfono celular: A.- Un teléfono celular marca iPhone de color azul con su respectiva funda de color azul, perteneciente a la ciudadana HEREDIA FANNY ELISA, DNI N° 27.298.630, el cual se encuentra debidamente resguardado en Protocolo de Identificación de Evidencia y Cadena de Custodia Nro.027962, y que fuera secuestrado el día 23/06/2025 por personal policial interviniente en el lugar del hecho.; B.- Un teléfono celular marca iPhone de color rosa claro con su respectiva funda de color rosa en estado regular, perteneciente a la ciudadana RIVADENEIRA SOFIA BELÉN, DNI N° 46.554.513, el cual se encuentra debidamente resguardado en Protocolo de Identificación de Evidencia y Cadena de Custodia Nro.027962, y que fuera secuestrado el día 23/06/2025 por personal policial interviniente en el lugar del hecho.** Los cuales se encuentran a disposición de este MPF en calidad de secuestros.

Para mayor ilustración se menciona los antecedentes de la presente causa:

Acta de procedimiento, labrada en la comisaria de Monteros, en la que se documenta en la Ruta 325 intersección con calle Santiago del Estero, Monteros, a horas 22:10 aproximadamente se constató que se había producido un accidente de tránsito, el mismo fue protagonizado por una Camioneta marca Hilux de color gris patente IOC-368 en donde iba la ciudadana Heredia Fanny Elisa, Argentina, instruida de 46 años de edad, DNI n° 27.298.630 domicilio calle Rivadavia 273, Monteros, con sus hijos llamados Sofía Belén Rivadeneira, Argentina, instruida de 19 años de edad, DNI n° 46.554.513 domicilio calle Rivadavia 273, Monteros y Rivadeneira Mariano de 12 años de edad, DNI n° 52.358.807 igual domicilio y por razones que se tratan de establecer colisiono con una motocicleta marca Honda biz de color blanco patente A018VXQ en donde iban los ciudadanos Soregaroli Juliana del Pilar DNI n° 48.958.153 de 16 años de edad, DNI n° 48.958.153 domicilio Ruta 325 kilómetro 5, Cercado con el ciudadano Loli Lucas David, DNI n° 47.500.788 de 18 años de edad, domicilio calle Monteagudo 402, Monteros. Producto del accidente la ciudadana Soregaroli perdió la vida en el lugar, y en cuanto al ciudadano Lucas fue trasladado al Hospital de Monteros en una ambulancia del 107, para resguardar a las personas que iban en la camioneta hilux fueron trasladadas a la dependencia policial. Seguidamente el suscripto mediante conducto telefónico le informa a la autoridad Judicial lo antes narrado siendo atendido en la personal del Dr. Medina Rosales, ordenando que se de intervención al Médico de policial, personal de criminalística y que se hará presente en el lugar para supervisar la medida, a horas

23:30 aproximadamente se hace presente en el lugar el Dr. Medina Rosales, a horas 23:50 aproximadamente se hizo presente una persona de sexo femenino que no se identificó informando que a su cuñado Lucas lo habían trasladado al hospital padilla. En fecha 23/06/2025 a horas 00:05 aproximadamente se hace presente personal de criminalística Oeste, junto al personal de Sanidad Oeste, a horas 00:10 aproximadamente el Dr. Medina Rosales le ordena al suscripto que se invite a las ciudadanas Heredia y Rivadeneira que hagan entrega de los teléfonos en presencia de dos testigos y queden en calidad de secuestro por lo que en presencia de los ciudadanos Barrionuevo Ramon David, DNI n° 23.252.564 dce 51 años de edad, domicilio calle General Paz 530 Belen Catamarca teléfono 3835411620 y Barrionuevo Hugo Alberto DNI n° 17.136.957 domicilio calle 9 de Julio 896, Monteros teléfono 3863508425 y sin objeción alguna le hacen entrega la ciudadana Heredia de un teléfono celular marca iPhone de color azul con su respectiva funda de color azul y la ciudadana Rivadeneira un teléfono celular marca iPhone de color rosa claro con su respectiva funda de color rosa en regular estado ambos teléfonos quedando mediante identificación y cadena de custodia n° 027962, estando el personal policial en el lugar del hecho a horas 00:20 autoriza el Dr. Medina Rosales que comience la medida solicitando la presencia de dos testigos siendo los ciudadano Delgado Francisco DNI N° 44.374.521 de 23 años de edad, domicilio calle Regino Racedo y las Piedras teléfono 3863510059 y el ciudadano Carabajal Tiago Yutiel DNI n° 48.122.133 de 18 años de edad, domicilio Calle Regino Racedo y las Piedras, Monteros teléfono 3863448545, una vez finalizada la medida a horas 00:50 aproximadamente, estando en el lugar el secretario actuante observa en la parte delantera de la camioneta en el piso cerca de la motocicleta los siguientes elementos perteneciente a la ciudadana Soregaroli siendo (una mochila de color negra, que en su interior tenía elementos femeninos una crema corporal, desodorante, una pintura de uñas de color rosa, delineador de ojos de color rosa, un paquete de toallitas femenina. un peine de color negro, un colero de color rojo con negro, una mate de color marrón con negro con una bombilla un recipiente de plástico con yerba y azucar, un termo de color verde marca Stanley con tapa, un par de zapatillas de color beige, marca Adidas con cordones del mismo color, un cuaderno de color azul marca América y la suma de \$ 8500). A continuación el Dr. Llanos aconseja inhumación tomando conocimiento el Dr. Medina Rosales ordenando que se haga entrega del cuerpo, encontrándose el secretario actuante en el lugar junto al personal interviniente el Dr. Medina Rosales ordena que se traslade el vehículo a la dependencia policía haciendo constar que la camioneta se encontraba con los dos vidrios delanteros bajados hasta la mitad y sin corriente, vehículo que fue traslado a la comisaria de Monteros siendo tirado con el móvil policial y conducido por el secretario actuante una vez en la dependencia policial el secretario actuante saca de adentro del vehículo los siguientes elementos (una billetera de color azul con verde que su interior en la parte del asiento del acompañante una billetera de color azul con verde que en su interior en la parte del

asiento del acompañante el cual contiene dentro de la misma los siguientes elementos: (1 Licencia Nacional de Conducir de nombre Heredia Fanny Elisa, TRES DNI con los siguientes nombres Heredia Fanny Elisa nº 27.298.630, Rivadeneira Sofía Belén Nº46.554.513, Rivadeneira Mariano Tomas nº 52.358.807, (1)Tarjeta Independencia , (1)tarjeta Ciudadana , (2) tarjeta de la Identidad Bancaria Banco de la Nación de Heredia Fanny Elisa, (3) Tarjetas de la Identidad Comercial Naranja de nombre Heredia Fanny Elisa, (1) Tarjeta de Mercado Pago, (1) Tarjeta de la Identidad Bancaria Macro de nombre Heredia Fanny Elisa, (3) Boletos de pasajero de la empresa Tesa, (1) Tarjeta de la Identidad Bancaria Macro de nombre Flores Ines del Valle, (2) Tarjeta de la Identidad Bancaria Banco de la Nacion de nombre Flores Inés del Valle, (1) Tarjeta de PAMI de nombre Flores Inés, (1) DNI de nombre Flores Inés del Valle, (1) Carnet de PAMI de Afiliación de nombre Flores Inés del Valle, cuenta con 37 REAIS(billete de 20, 10, 5, 2 REAIS), un billete de \$20 (veinte pesos), varias boletas de trámites y recetas médicas , en la palanca de cambio un porta objeto de negro con blanco con una leyenda que dice (boca la mitad más uno) que en su interior tenía cuatro anteojos dos de color negro, uno negro con marco dorado con la leyenda CNX en la parte derecha del vidrio y uno de color negro con vidrio espejado, un cargador triple USB de color negro con gris con estuche de color negro marca CNX que en su interior tiene un anteojos de color negro, una cable USB de color verde con negro, un cable USB de color blanco con tres salida, un cargador de auto para teléfono de color gris con negro, un par de medias blancas, dos cree let, un porta tarjeta de memoria de color negro, en la guantera documentación del seguro COPAN a nombre de Rivadeneira Ariel Emilio, seguro ORBIS a nombre Nasir Roberto Antonio, un libre de señales de tránsito, en la parte del asiento de atrás un cargador de color blanco con su respectivo cable, en la parte del torpedo dos recipientes de plástico aromatizantes, una palo de color blanco que se encontraba al costado del haciendo del conductor y un teléfono marca Iphone de color azul noche con su respectiva funda el cual se encontraba atrás del haciendo del conductor. Continuando con la medidas el medico de policial realizo los exámenes (Médico Legal, Dopaje Alcohólico, Examen Toxicológico, Test clínico) a horas 03:00 aproximadamente se le informa mediante conducto telefónico al Dr. Medina Rosales que el Test clínico salió negativo a las ciudadana Heredia y Rivadeneira, ordenando que se le haga conocer los derecho y no se adopten medidas privativas de libertad, poniéndole en conocimiento también que el empleado policial Sargento 1º Ardiles del destacamento del hospital padilla informa que el ciudadano Lucas fue trasladado al hospital Centro de salud y que ya le dio intervención a sanidad capital y en cuanto los vehículos con sus respectivas llaves queden en calidad de SECUESTRO identificado mediante cadena de custodia nº 027963 y las pertenencias que se encontraban en la camioneta y las pertenencias de la ciudadana Soregaroli queden en calidad de DEPÓSITO. El suscrito realizo en el lugar una inspección ocular donde se observa que la ruta 325 tiene sentido de circulación de Este a Oeste y viceversa, la camioneta está del lado sur con su frente

suroeste para la calle Santiago del Estero y delante de la camioneta una motocicleta, se observa que del lado norte de la ruta postes de iluminación artificial, y a unos cuatro metros aproximadamente la ciudadana Soregaroli en el piso boca abajo con su frente hacia el cardinal este, no se observa cámaras de seguridad ni publicas ni privadas, no se observa lomas de burro y la ruta se encuentra en estado regular realizando un trabajo más específico personal de criminalística.

Consta en el legajo examen médico legal, de fecha 23/06/2025, realizado a las ciudadanas Rivadeneira y Heredia, de los cuales surge que no presenta lesiones visibles ni palpables.

Se agrega al legajo, dosajes de alcohol en sangre, de fecha 25/06/2025, de los cuales surge que los ciudadanos Lolli Lucas David, Rivadeneira Sofia Belen y Heredia Fanny Elisa no contenían alcohol en sangre y en cuanto a la víctima Soregaroli Juliana del Pilar contenía 0.55gr de alcohol en sangre.

Es por ello que entiende este MPF solicita la presente medida considerando que resultara de suma utilidad a los fines de la investigación contar **LA AUTORIZACIÓN** para la realización mediante **Sistema de UFED SYSTEM y/o similar de la APERTURA, EXTRACCIÓN y ANÁLISIS DE LOS TELÉFONOS CELULARES ANTES MENCIONADOS, A LOS FINES** de obtener cualquier información que indique comunicaciones de fecha 22/06/2025 hasta el día de la fecha, mensajes de voz, de textos, mensajes de Whatsapp, Messenger, Facebook, instagram o cualquier otra red social, relacionados al hecho que se investiga. Como asimismo obtener cualquier otro dato de relevante y de interés para la presente investigación que se relacione estrictamente con la misma, específicamente referentes al hecho investigado.

FISCAL RESPONSABLE DEL CONTROL Y/O EJECUCIÓN DE LA MEDIDA: Fiscal Dra. Mónica Andrea García de Targa, Fiscal Auxiliar: Hugo Campos. Asimismo solicito se designe para la realización de la medida a: **PERSONAL DEL DEPARTAMENTO DE INFORMÁTICA FORENSE DEL EQUIPO CIENTÍFICO DE INVESTIGACIONES FISCALES (ECIF) de este MPF.-**

Por todo lo señalado precedentemente y de conformidad a las disposiciones normadas en los arts. 2 inc 5, 5, 196, 199 y cctes del C.P.P.T., solicito a SS la correspondiente **AUTORIZACIÓN** para la **APERTURA, INSPECCIÓN, EXTRACCIÓN DE DATOS, ANALISIS E INFORME** de los teléfonos celulares secuestrados en la presente causa a saber: **A.-.- Un teléfono celular marca iPhone de color azul con su respectiva funda de color azul, perteneciente a la ciudadana HEREDIA FANNY ELISA, DNI N° 27.298.630, el cual se encuentra debidamente resguardado en Protocolo de Identificación de Evidencia y**

Cadena de Custodia Nro.027962, y que fuera secuestrado el día 23/06/2025 por personal policial interviniente en el lugar del hecho.; B.- Un teléfono celular marca iPhone de color rosa claro con su respectiva funda de color rosa en estado regular, perteneciente a la ciudadana RIVADENEIRA SOFIA BELÉN, DNI N° 46.554.513, el cual se encuentra debidamente resguardado en Protocolo de Identificación de Evidencia y Cadena de Custodia Nro.027962, y que fuera secuestrado el día 23/06/2025 por personal policial interviniente en el lugar del hecho, mediante extracción de datos por sistema UFED SYSTEM y/o similar con el que cuenta este Ministerio Público Fiscal.-

JUSTICIA.-

FIRMADO DIGITALMENTE POR AUXILIAR FISCAL DR. HUGO CAMPOS



**HUGO D. CAMPOS
AUXILIAR DE FISCAL
MINISTERIO PÚBLICO FISCAL**

EQUIPO CIENTÍFICO DE
INVESTIGACIONES FISCALES
(ECIF)

DEPARTAMENTO MEDICINA LEGAL

San Miguel de Tucumán, 26 de junio de 2025

Dr. José Mauricio Fernández

AL SEÑOR FISCAL

UNIDAD FISCAL DE INV Y ENJUICIAMIENTO ESP EN DELITOS C/LA PROPIEDAD Y
C/LA INT. FISICA

CENTRO JUDICIAL MONTEROS

CAUSA: M-004323/2025 - HEREDIA FANNY ELISA, RIVADENEIRA SOFIA BELEN S/
HOMICIDIO CULPOSO - ART. 84 PÁR. 1 VICT: SOREGAROLI JULIANA DEL PILAR .-
FISICO

José Mauricio Fernández, médico forense, se dirige al Sr. Fiscal a fin de elevar informe médico, en cumplimiento a lo requerido mediante solicitud digital que antecede, constituyéndome en el Hospital Centro de Salud, Unidad de Terapia Intensiva 1, cama 2, a fin de examinar a **LOLLI LUCAS DAVID**, de 18 años.

Examen físico:

Al momento actual se encuentra inconsciente, en asistencia respiratoria mecánica, con múltiples vías periféricas; se constata tracción esquelética en miembro inferior izquierdo, y múltiples heridas contusas y excoriaciones en ambos miembros inferiores.

Consideraciones médico legales:

A fin de estar en condiciones de dictaminar, se solicita respetuosamente se remita historia clínica completa y estudios complementarios, del causante, en relación al hecho investigado.

Saludo a Ud. muy atte.

Dr. José Mauricio Fernández

Médico Forense - MP 9324

Firmado digitalmente



HISTORIA CLINICA

Apellido: LOLLI DNI 47500788
Nombre: LUCAS DAVID Fecha Nac.: 05/07/2006
Domicilio: MONTEAGUDO N°:402 B°:AERO CLUB ESTE Teléfono:
Edad: 18A H. C.: 20475007884
Localidad: MONTEROS
Obra Social: 126700 126700 - OBRA SOCIAL DEL PERSONAL DE LA ACTIVIDAD AZUCARERA TUCUMANA



27/06/2025 HOSPITAL ZENON SANTILLAN

Origen: INTERNACION Servicio: UNIDAD DE CUIDADOS CRITICOS I

Fecha: 27/06/2025 Horario: 13:24

PROFESIONAL MEDICO : JUANE FERNANDEZ, MARISOL(MP:10676)

Diagnóstico: POLITRAUMATISMO CON TRAUMATISMO ENCEFALOCRANEANO
(T07-Traumatismos múltiples, no especificados)

Otras Afecciones:

Evolución: Paciente de 18 años, que ingreso a UTI el 23/6 con diagnóstico de Politraumatismo con TEC con pérdida de conciencia + contusión pulmonar + fractura expuesta de fémur y fractura de tibia izquierda, lesión tipo scalp de muslo interno derecho, fractura de muñeca derecha, lesión en mentón, hematoma frontal con equimosis orbitaria, múltiples lesiones escoriativas.

Paciente ingresa por guardia del hospital de monteros el 22/6, traído por guardia de emergencias 107, por TEC y PLT, por accidente de tránsito (moto-camioneta de alto impacto, sin casco) con traumatismo facial y pérdida de conocimiento, Glasgow 8/15, que requirió de IOT/ARM, derivado al hospital Padilla donde se realiza TAC de cerebro evaluada por neurocirugía el 23/6 que informa: TAC de cerebro sin lesión ósea ni parenquimatosa de resolución neuroquirúrgica, TAC de columna cervical no evidencia lesión ósea aguda. Rx muestra fractura diafisaria de fémur, tibia y peroné izquierdo, fractura de muñeca, lesión scalp en miembro inferior derecho, es derivado al HCS para intervención quirúrgica, es evaluado por cirugía que indica sin resolución quirúrgica de urgencia, servicio de traumatología realiza toilette quirúrgica + sutura + reducción + tracción esquelética transcalcanea, quedando en Shock Room, donde se observa relleno capilar muy lento, ausencia de pulsos pedio, tibial posterior y popliteo, evaluado por cirugía vascular que solicita arteriografía, la cual se realiza evidenciando indemnidad de arteria femoral superficial, poplitea supra e infra patelar y de arterias tibiales anterior, posterior y Peronea, por debajo de la zona de fractura de fémur y tibia, con gran vaso espasmo en tercio distal y pie, continuando con requerimiento de soporte vasoactivo, ARM, ingresa a UTI.

Actualmente en mal estado general, critico, hemodinamicamente estable, sin requerimiento de soporte vasoactivo, ARM modo A/C por presión, bajo sedoanalgesia con Remifentanilo + Dexmedetomidina, con RASS -1, se realizó ventana de sedación con muy mal despertar, desaturacion, por lo que se realizó RX de tórax, que evidencia atelectasia en campo pulmonar derecho. Al examen físico presenta palidez generalizada, R1-R2 normofoneticos, silencios impresión libres, con hipoventilación bilateral a predominio de bases, se aspira por tubo orotraqueal escasa secreción mucosa, satura 94-95% con fio 0.70, abdomen blando depresible, no resistente, RHA + hipoactivos, con NET por SNG, presenta tracción esquelética en MMII izquierdo, se evidencia lesión de muslo derecha donde se encontraba fractura expuesta de fémur con vendaje limpio, fractura de tibia izquierda sin lesión de piel, herida tipo scalp de muslo interno derecho con suturas con salida de secreción serohematica escasa, con aumento de volumen por inflamación, con pulsos presentes, débiles, temperatura conservada, fractura de muñeca derecha con valva de yeso, lesión en mentón con sutura, hematoma frontal con equimosis orbitaria, múltiples lesiones escoriativas en rodillas manos, codos, parpado superior derecho. Ritmo diurético conservado, con hematuria leve. Paciente crítico con pronóstico reservado. Se informa a los familiares.

- ATB: 24/6: Trimetoprima/sulfametoxazol + Clindamicina día 3.

- Cultivos: 24/6: salió hx2, uro (resultado negativo), retro, lesion de region nasal

-27/06: retrocultivo +, pendiente identificacion de germen.

-27/06: CVC YPD

-26/06: serologias virales negativas

-26/06: episodio febril 38°

- 26/6: se realizo interconsulta con neurología, que informa que en TAC cerebral previa se evidencia



HISTORIA CLINICA

Apellido: LOLLI DNI 47500788
 Nombre: LUCAS DAVID Fecha Nac.: 05/07/2006
 Domicilio: MONTEAGUDO N°:402 B°:AERO CLUB ESTE Teléfono:
 Edad: 18A H. C.: 20475007884
 Localidad: MONTEROS
 Obra Social: 126700 126700 - OBRA SOCIAL DEL PERSONAL DE LA ACTIVIDAD AZUCARERA TUCUMANA



edema cerebral, y en la ultima disminucion del edema cerebral, con pequenas imagenes hipodensas.

Indica conducta expectante, y control clinico evolutivo.

- 25/6: se realizo TAC de cerebro, columna cervical, torax, abdomen y pelvis, con informe de especialista PDTE.

- 25/6: se transfundio 2 UGRS.

- 24/6: Se realizo ecodoppler arterial de MMII: flujo conservado en ambos MMII.

- 24/6: Valorado por servicio de Traumatologia, que indican conducta expectante.

- 23/6 Arteriografia de MII: ARTERIA ILIACA PRIMITIVA E INTERNA: Permeables y sin lesiones

angiograficas significativas. ARTERIA ILIACA EXTERNA: Permeable, sin lesiones angiograficas

significativas, con vasoespasmo. ARTERIA FEMORAL COMUN: Permeable, con vasoespasmo. ARTERIA FEMORAL

SUPERFICIAL, PROFUNDA, POPLITEA, TIBIAL ANTERIOR, TRONCO TIBIOPERONEO, PERONEA Y TIBIAL POSTERIOR:

Permeables. Sin lesiones angiograficas significativas. Con vasoespasmo. CONCLUSION: Arterias sin

lesiones angiograficas significativas, con vasoespasmo en contexto de politraumatismo grave con

requerimiento de drogas vasoactivas y fractura expuesta de femur, tibia y perone.

- 23/6: TAC de cerebro, impresiona edema cerebral, Torax con contusion pulmonar bilateral, abdomen s/p. Pendiente informe.

- 23/6: Rx: fractura diafisis de femur, tibia y perone izquierdo, fractura de radio distal derecho

Origen: INTERNACION Servicio: UNIDAD DE CUIDADOS CRITICOS I

Fecha: 27/06/2025 Horario: 12:57

PROFESIONAL LIC. EN NUTRICION : NAVARRO, PAOLA GISELLE(MP:1111)

Diagnostico: POLITRAUMATISMO CON TRAUMATISMO ENCEFALOCRANEANO
(T07-Traumatismos multiples, no especificados)

Otras Afecciones:

Evolucion: MOTIVO DE CONSULTA: adecuacion tratamiento nutricional |

DIAGNOSTICO: Traumatismos multiples, no especificados |

DETALLE: x sng: supportan 63 ml/hora |

Origen: INTERCONSULTA Servicio: KINESIOLOGIA

Fecha: 27/06/2025 Horario: 11:55

Profesional: BORGNINO, NOELIA BELEN

Motivo de Consulta: IC

Diagnostico: R06.0 - DISNEA

Evolucion: CVA, ASPIRACION DE MODERADAS SECRECIONES, TERAPIA DE RE EXPANSION.

Practica: KTR KTM

Origen: INTERNACION Servicio: UNIDAD DE CUIDADOS CRITICOS I

Fecha: 27/06/2025 Horario: 11:54

PROFESIONAL MEDICO : JUANE FERNANDEZ, MARISOL(MP:10676)

Diagnostico: POLITRAUMATISMO CON TRAUMATISMO ENCEFALOCRANEANO
(T07-Traumatismos multiples, no especificados)

Otras Afecciones:

Evolucion: Medicamento Nro.: 1 ALCOHOL CON CLORHEXIDINA 30 ML |

Origen: INTERNACION Servicio: UNIDAD DE CUIDADOS CRITICOS I

Fecha: 27/06/2025 Horario: 11:53

PROFESIONAL MEDICO : JUANE FERNANDEZ, MARISOL(MP:10676)

Diagnostico: POLITRAUMATISMO CON TRAUMATISMO ENCEFALOCRANEANO
(T07-Traumatismos multiples, no especificados)

Otras Afecciones:

Evolucion: Medicamento Nro.: 1 EPIVAC X1 | Medicamento Nro.: 2 SET DE VIA CENTRAL DOBLE LUMEN X1 | Medicamento

Nro.: 3 LIDOCAINA SIN EPINEFRINA |



HISTORIA CLINICA

Apellido: LOLLI DNI 47500788
 Nombre: LUCAS DAVID Fecha Nac.: 05/07/2006
 Domicilio: MONTEAGUDO N°:402 B°:AERO CLUB ESTE Teléfono:
 Edad: 18A H. C.: 20475007884
 Localidad: MONTEROS
 Obra Social: 126700 126700 - OBRA SOCIAL DEL PERSONAL DE LA ACTIVIDAD AZUCARERA TUCUMANA



Origen: INTERNACION Servicio: UNIDAD DE CUIDADOS CRITICOS I
 Fecha: 27/06/2025 Horario: 09:44
 PROFESIONAL MEDICO : RODRIGUEZ VILLARROEL, GIOVANA FATIMA(MP:9786)
 Diagnóstico: POLITRAUMATISMO CON TRAUMATISMO ENCEFALOCRANEANO
 (T07-Traumatismos múltiples, no especificados)

Otras Afecciones:

Evolución: Medicamento Nro.: 1 300ML SF +3 K+2 MG A 35 GOTAS X MIN |

Origen: INTERNACION/SIGNOS V
 Fecha: 27/06/2025 Horario: 09:00
 PROFESIONAL ENFERMERO : CHAVARRIA, ADRIANA GRACIELA(MP:3449)

Detalle:	TA Sistolica:	116.00	Peso:	-	Perim. Cefalico:	-	I.M.C.:	-
	TA Diastolica:	55.00	Talla:	-	Temp. Axilar:	36.90	Sat. Oxigeno:	99
	Frecuencia Cardiaca:	84	Frecuencia Resp.:	19	Temp. Rectal:	-	NIHS:	-
	Diuresis:	-	Drenaje:	-	Sonda:	-	Sonda Vesical:	-
	Ing. Via Oral:	-	Ing. Via Endov.:	-	Otros Ing:	-	Otros Egr:	-
	Fio2:	-	Agua Endogena:	-	Temp. Respiratoria:	-	Catarsis:	-
	Basales:	-	Temp. Respiratoria:	-	Horario:	-		
	Hemoglucolest:	-	Horario:	-	Corrección [UI]:	-		
	Corrección [UI]:	-	Adm. LECHE:	-	Dieta:	-	Cantidad:	-
	Dieta:	-			Oxígeno:	-	Flujo:	-
	Oxígeno:	-					Fecha:	-

Origen: INTERNACION/SIGNOS V
 Fecha: 27/06/2025 Horario: 07:00
 PROFESIONAL ENFERMERO : CHAVARRIA, ADRIANA GRACIELA(MP:3449)

Detalle:	TA Sistolica:	114.00	Peso:	-	Perim. Cefalico:	-	I.M.C.:	-
	TA Diastolica:	59.00	Talla:	-	Temp. Axilar:	36.80	Sat. Oxigeno:	88
	Frecuencia Cardiaca:	78	Frecuencia Resp.:	20	Temp. Rectal:	-	NIHS:	-
	Diuresis:	-	Drenaje:	-	Sonda:	-	Sonda Vesical:	-
	Ing. Via Oral:	-	Ing. Via Endov.:	-	Otros Ing:	-	Otros Egr:	-
	Fio2:	-	Agua Endogena:	-	Temp. Respiratoria:	-	Catarsis:	-
	Basales:	-	Temp. Respiratoria:	-	Horario:	-		
	Hemoglucolest:	-	Horario:	-	Corrección [UI]:	-		
	Corrección [UI]:	-	Adm. LECHE:	-	Dieta:	-	Cantidad:	-
	Dieta:	-			Oxígeno:	-	Flujo:	-
	Oxígeno:	-					Fecha:	-

Origen: INTERNACION Servicio: UNIDAD DE CUIDADOS CRITICOS I
 Fecha: 27/06/2025 Horario: 04:56
 PROFESIONAL ENFERMERO : REYES, LIDIA BEATRIZ(MP:5188)
 Diagnóstico: POLITRAUMATISMO CON TRAUMATISMO ENCEFALOCRANEANO
 (T07-Traumatismos múltiples, no especificados)

Otras Afecciones:

Tratamiento: Administración Med.:

PHP SFL A 21 GTS EV : 0Hs. | METOCLOPRAMIDIA 10 MG C/8 HRS EV : 0Hs. | BACTRIM 2 AMPOLLAS EN 100 CC
 DE SF CADA 8 HS EV (FI 24/06) INICIAR POSTERIOR A TOMA DE CULTIVOS : 0Hs. | MIDAZOLAM 1 AMP EV :
 0Hs. | 2Hs. | 4Hs. | HIGIENE BUCAL : 4Hs. |

Origen: INTERNACION/SIGNOS V
 Fecha: 27/06/2025 Horario: 04:00
 PROFESIONAL ENFERMERO : REYES, LIDIA BEATRIZ(MP:5188)



HISTORIA CLINICA

Apellido: LOLLI DNI 47500788
 Nombre: LUCAS DAVID Fecha Nac.: 05/07/2006
 Domicilio: MONTEAGUDO N°:402 B°:AERO CLUB ESTE Teléfono:
 Edad: 18A H. C.: 20475007884
 Localidad: MONTEROS
 Obra Social: 126700 126700 - OBRA SOCIAL DEL PERSONAL DE LA ACTIVIDAD AZUCARERA TUCUMANA



Detalle:	TA Sistolica:	136.00	Peso:	-	Perim. Cefalico:	-	I.M.C.:	-
	TA Diastolica:	72.00	Talla:	-	Temp. Axilar:	37.50	Sat. Oxigeno:	99
	Frecuencia Cardiaca:	105	Frecuencia Resp.:	20	Temp. Rectal:	-	NIHS:	-
	Diuresis:	-	Drenaje:	-	Sonda:	-	Sonda Vesical:	-
	Ing. Via Oral:	-	Ing. Via Endov.:	-				
	Fio2:	35	Agua Endogena:	-	Otros Ing:	-	Otros Egr:	-
	Basales:	-	Temp. Respiratoria:	-			Catarsis:	-
	Hemoglucotest:	-	Hora:	-				
	Corrección [U]:	-	Hora Corrección:	-				
	Dieta:	-	Adm. LECHE:	-	Cantidad:	-	Fecha:	-
	Oxigeno:	-			Flujo:	-		
	Observaciones:	PCTE EN ARM EN MODO PCV CON FIO2 35%, CON ANALGOSEDACIÓN, FEBRIL SE REALIZA ANTIPIRETICO, NORMO-TENSO, NORMO-GLUCEMICO, CON DOBLE ESQUEMA DE ATB, DIURESIS +, CON TRACCION ESQUELETICA, PCTE CON SECRECIONES MUCOSAS, TTO REALIZADO.						

Origen: INTERNACION Servicio: UNIDAD DE CUIDADOS CRITICOS I

Fecha: 27/06/2025 Horario: 03:15

PROFESIONAL MEDICO : SOTELO, MARIA DE LOS ANGELES(MP:8517)

Diagnóstico: POLITRAUMATISMO CON TRAUMATISMO ENCEFALOCRANEANO
(T07-Traumatismos múltiples, no especificados)

Otras Afecciones:

Evolución: Parenteral Nro.: 1 PHP SFL A 21 GTS EV | Parenteral Nro.: 2 REMIFENTANILO 2 AMP/100 CC SFL A 11 ML EV | Parenteral Nro.: 3 DEXMETOMIDINA 3 AMPOLLAS EN 150CC DE D5% A 11ML/H EV | Medicamento Nro.: 1 OMEPRAZOL 1 MP C/24 HRS EV | Medicamento Nro.: 2 METOCLOPRAMIDIA 10 MG C/8 HRS EV | Medicamento Nro.: 3 SISTEMA CERRADO DE ASPIRACION | Medicamento Nro.: 4 PERFUS VOLUMAT | Medicamento Nro.: 5 SET APLIX | Medicamento Nro.: 6 APOSITO TEGADERM CHG | Medicamento Nro.: 7 CABECERA A 35° | Medicamento Nro.: 8 TRACCION ESQUELETICA | Medicamento Nro.: 9 ENOXAPARINA 0.4 CC SC C/24 HRS | Medicamento Nro.: 10 CPV Y DIURESIS | Medicamento Nro.: 11 HGT POR TURNO Y CORRECCION | Medicamento Nro.: 12 BACTRIM 2 AMPOLLAS EN 100 CC DE SF CADA 8 HS EV (FI 24/06) INICIAR POSTERIOR A TOMA DE CULTIVOS | Medicamento Nro.: 13 CLINDAMICINA 600 MG EN 100 CC DE SF CADA 6 HS EV (FI 24/06) INICIAR POSTERIOR A TOMA DE CULTIVOS | Medicamento Nro.: 14 SNG: SUPPORTAN 63 ML/HORA | Medicamento Nro.: 15 ARM + TUBULADURA PARA ARM CON TRAMP DE AGUA | Medicamento Nro.: 16 CARGA DE 500 CC RINGER EV SOS | Medicamento Nro.: 17 CURACION DE HERIDAS CON IDOPOVIDONA CADA 24 HS Y SOS | Medicamento Nro.: 18 QUETIAPINA 25 MG SNG CADA 12 HS | Medicamento Nro.: 19 PREGABALINA 75 MG SNG CADA 12 HS | Medicamento Nro.: 20 MIDAZOLAM 1 AMP EV | Medicamento Nro.: 21 HIGIENE BUCAL |

Origen: INTERNACION/SIGNOS V

Fecha: 27/06/2025 Horario: 02:00

PROFESIONAL ENFERMERO : REYES, LIDIA BEATRIZ(MP:5188)

Detalle:	TA Sistolica:	136.00	Peso:	-	Perim. Cefalico:	-	I.M.C.:	-
	TA Diastolica:	83.00	Talla:	-	Temp. Axilar:	37.50	Sat. Oxigeno:	99
	Frecuencia Cardiaca:	94	Frecuencia Resp.:	20	Temp. Rectal:	-	NIHS:	-
	Diuresis:	-	Drenaje:	-	Sonda:	-	Sonda Vesical:	-
	Ing. Via Oral:	-	Ing. Via Endov.:	-				
	Fio2:	-	Agua Endogena:	-	Otros Ing:	-	Otros Egr:	-
	Basales:	-	Temp. Respiratoria:	-			Catarsis:	-
	Hemoglucotest:	-	Hora:	-				
	Corrección [U]:	-	Hora Corrección:	-				
	Dieta:	-	Adm. LECHE:	-	Cantidad:	-	Fecha:	-
	Oxigeno:	-			Flujo:	-		



HISTORIA CLINICA

Apellido: LOLLI DNI 47500788
 Nombre: LUCAS DAVID Fecha Nac.: 05/07/2006
 Domicilio: MONTEAGUDO N°:402 B°:AERO CLUB ESTE Teléfono:
 Edad: 18A H. C.: 20475007884
 Localidad: MONTEROS
 Obra Social: 126700 126700 - OBRA SOCIAL DEL PERSONAL DE LA ACTIVIDAD AZUCARERA TUCUMANA



Origen: INTERNACION Servicio: UNIDAD DE CUIDADOS CRITICOS I
 Fecha: 27/06/2025 Horario: 00:40
 PROFESIONAL ENFERMERO : REYES, LIDIA BEATRIZ(MP:5188)
 Diagnóstico: POLITRAUMATISMO CON TRAUMATISMO ENCEFALOCRANEANO
 (T07-Traumatismos múltiples, no especificados)

Otras Afecciones:

Tratamiento: Administración Med.:
 MIDAZOLAM 1 AMP EV : 0Hs. |

Origen: INTERNACION Servicio: UNIDAD DE CUIDADOS CRITICOS I
 Fecha: 27/06/2025 Horario: 00:38
 PROFESIONAL MEDICO : SOTELO, MARIA DE LOS ANGELES(MP:8517)
 Diagnóstico: POLITRAUMATISMO CON TRAUMATISMO ENCEFALOCRANEANO
 (T07-Traumatismos múltiples, no especificados)

Otras Afecciones:

Evolución: Paciente de 18 años cursando internación en UTI con Dx de PLT grave con TEC con pérdida de conocimiento por accidente vial. Presenta contusión pulmonar bilateral, fractura de fémur y tibia izquierdos, herida contusa extensa en muslo derecho, fractura de muñeca derecha y excoriaciones múltiples. Al examen se encuentra paciente en grave estado, en ARM, adaptado a respirador bajo sedoanalgesia, RASS-3, hemodinamicamente estable, sin soporte vasoactivo. Febril durante la guardia, 38°C. Pupilas mióticas, isocóricas e hiporreactivas. Excoriaciones en rostro y herida contuso-cortante en mentón, suturada. R1 y R2 normofonéticos, silencios libres. Pulsos periféricos presentes, débiles. Murmullo vesicular presente en ambos campos pulmonares, roncus aislados. Hipoventilación bibasal. Ventilado en modo PCV a FiO2 35% alcanza SO2 98%. Abdomen distendido, poco depresible, RHA+. SNG para alimentación enteral. Miembro superior derecho con valva de yeso. Mano izquierda con múltiples excoriaciones. Miembro inferior derecho con marcado edema, pulsos distales débiles, frialdad distal, relleno capilar enlentecido. Presenta herida contuso-cortante desde cara anterior hasta interna, suturada, secreción serohemática. Miembro inferior izquierdo con tracción esquelética, pulsos distales débiles, frialdad distal, relleno capilar enlentecido. Diuresis conservada, hematórica, 1200ml/12hs. El 24/06 se tomaron muestras para cultivos, resultados en proceso. Cursa esquema ATB empirico: clindamicina + bactrim, hoy 2º día. Paciente evaluado por Neurología, Cirugía general, Cirugía vascular y Traumatología. El 23/06 se realizó arteriografía de miembro inferior izquierdo que informa sin lesiones angiográficas significativas, vasoespasmo. Serologías virales negativas. Paciente en grave estado y con pronóstico reservado. Familiares informados.

Origen: INTERNACION/SIGNOS V
 Fecha: 27/06/2025 Horario: 00:01
 PROFESIONAL ENFERMERO : REYES, LIDIA BEATRIZ(MP:5188)

Detalle:	TA Sistólica: 153.00	Peso: -	Perim. Cefalico: -	I.M.C.: -
	TA Diastólica: 71.00	Talla: -	Temp. Axilar: 38.00	Sat. Oxígeno: 96
	Frecuencia Cardíaca: 94	Frecuencia Resp.: 17	Temp. Rectal: -	NIHS: -
	Diuresis: -	Drenaje: -	Sonda: -	Sonda Vesical: -
	Ing. Via Oral: -	Ing. Via Endov.: -	Otros Ing: -	Otros Egr: -
	Fio2: 35	Agua Endógena: -	Temp. Respiratoria: -	Catarsis: -
	Basales: -	Temp. Respiratoria: -	Postprandial	
	Hemoglucotest: 139	Hora: 00:01	Cantidad: -	Fecha: -
	Corrección [UI]: -	Hora Corrección: -	Flujo: -	
	Dieta: -	Adm. LECHE: -		
	Oxígeno: -			



HISTORIA CLINICA

Apellido: LOLLI DNI 47500788
 Nombre: LUCAS DAVID Fecha Nac.: 05/07/2006
 Domicilio: MONTEAGUDO N°:402 B°:AERO CLUB ESTE Teléfono:
 Edad: 18A H. C.: 20475007884
 Localidad: MONTEROS
 Obra Social: 126700 126700 - OBRA SOCIAL DEL PERSONAL DE LA ACTIVIDAD AZUCARERA TUCUMANA



26/06/2025 HOSPITAL ZENON SANTILLAN

Origen: INTERNACION Servicio: UNIDAD DE CUIDADOS CRITICOS I
 Fecha: 26/06/2025 Horario: 20:33
 PROFESIONAL ENFERMERO : LOUYF, ADA GRISEL(MP:3738)
 Diagnóstico: POLITRAUMATISMO CON TRAUMATISMO ENCEFALOCRANEANO
 (T07-Traumatismos múltiples, no especificados)

Otras Afecciones:

Tratamiento: Administración Med.:
 MIDAZOLAM 1 AMP EV :20Hs. |

Origen: INTERNACION Servicio: UNIDAD DE CUIDADOS CRITICOS I
 Fecha: 26/06/2025 Horario: 20:33
 PROFESIONAL ENFERMERO : LOUYF, ADA GRISEL(MP:3738)
 Diagnóstico: POLITRAUMATISMO CON TRAUMATISMO ENCEFALOCRANEANO
 (T07-Traumatismos múltiples, no especificados)

Otras Afecciones:

Tratamiento: Administración Med.:
 XSNG: SUPPORTAN 63 ML/HORA :20Hs. |

Origen: INTERNACION Servicio: UNIDAD DE CUIDADOS CRITICOS I
 Fecha: 26/06/2025 Horario: 20:33
 PROFESIONAL ENFERMERO : LOUYF, ADA GRISEL(MP:3738)
 Diagnóstico: POLITRAUMATISMO CON TRAUMATISMO ENCEFALOCRANEANO
 (T07-Traumatismos múltiples, no especificados)

Otras Afecciones:

Tratamiento: Administración Med.:
 REMIFENTANILO 2 AMP/100 CC SFL A 11 ML EV :18Hs. | PHP SFL A 21 GTS EV : 8Hs. | 16Hs. | OMEPRAZOL 1
 MP C/24 HRS EV : 8Hs. | METOCLOPRAMIDIA 10 MG C/8 HRS EV : 8Hs. | 16Hs. | BACTRIM 2 AMPOLLAS EN 100
 CC DE SF CADA 8 HS EV (FI 24/06) INICIAR POSTERIOR A TOMA DE CULTIVOS : 8Hs. | 16Hs. | CLINDAMICINA
 600 MG EN 100 CC DE SF CADA 6 HS EV (FI 24/06) INICIAR POSTERIOR A TOMA DE CULTIVOS : 0Hs. | 6Hs. |
 12Hs. | 18Hs. | DEXMEDETOMIDINA 3 AMPOLLAS EN 150CC DE D5% A 11ML/H EV :18Hs. | CURACION DE HERIDAS
 CON IDOPOVIDONA CADA 24 HS Y SOS :16Hs. |

Origen: INTERNACION/SIGNOS V
 Fecha: 26/06/2025 Horario: 20:00
 PROFESIONAL ENFERMERO : LOUYF, ADA GRISEL(MP:3738)

Detalle:	TA Sistolica: 133.00	Peso: -	Perim. Cefalico: -	I.M.C.: -
	TA Diastolica: 67.00	Talla: -	Temp. Axilar: 36.00	Sat. Oxigeno: 98
	Frecuencia Cardiaca: 76	Frecuencia Resp.: 19	Temp. Rectal: -	NIHS: -
	Diuresis: -	Drenaje: -	Sonda: -	Sonda Vesical: -
	Ing. Via Oral: -	Ing. Via Endov.: -	Otros Ing: -	Otros Egr: -
	Fio2: 50	Agua Endogena: -		Catarsis: -
	Basales: -	Temp. Respiratoria: -		
	Hemoglucotest: -	Hora: -		
	Corrección [U]: -	Hora Corrección: -		
	Dieta: -	Adm. LECHE: -	Cantidad: -	Fecha: -
	Oxigeno: -		Flujo: -	
Observaciones:	PACIENTE EN AVM, PARAMETROS ESTABLES, SIN INOTROPICOS, SE REALIZA HIGIENE PARCIAL Y CURACION DE HERIDAS MULTIPLES, SECRECIONES ABUNDANTES PURULENTAS. SONDA VESICAL PERMEABLE HEMATURICA.			



HISTORIA CLINICA

Apellido: LOLLI DNI 47500788
 Nombre: LUCAS DAVID Fecha Nac.: 05/07/2006
 Domicilio: MONTEAGUDO N°:402 B°:AERO CLUB ESTE Teléfono:
 Edad: 18A H. C.: 20475007884
 Localidad: MONTEROS
 Obra Social: 126700 126700 - OBRA SOCIAL DEL PERSONAL DE LA ACTIVIDAD AZUCARERA TUCUMANA



Origen: INTERCONSULTA Servicio: KINESIOLOGIA
 Fecha: 26/06/2025 Horario: 19:56
 Profesional: RUIZ DANEGGER, MARIA MERCEDES
 Motivo de Consulta: KTR + KTM
 Diagnóstico: J96 - INSUFICIENCIA RESPIRATORIA, NO CLASIFICADA EN OTRA PARTE
 Evolución: PACIENTE EN ARM QUE CONTINUA CON KINESIOTERAPIA RESPIRATORIA. ABUNDANTE CANTIDAD DE SECRECIONES MUCOHEMATICAS DE TET.

Practica:

Origen: INTERNACION Servicio: UNIDAD DE CUIDADOS CRITICOS I
 Fecha: 26/06/2025 Horario: 19:29
 PROFESIONAL MEDICO : CACERES, KAREN NOELIA(MP:9560)
 Diagnóstico: POLITRAUMATISMO CON TRAUMATISMO ENCEFALOCRANEANO
 (T07-Traumatismos múltiples, no especificados)

Otras Afecciones:

Evolución: Medicamento Nro.: 1 MIDAZOLAM 1 AMP EV |

Origen: INTERNACION Servicio: UNIDAD DE CUIDADOS CRITICOS I
 Fecha: 26/06/2025 Horario: 19:27
 PROFESIONAL MEDICO : CACERES, KAREN NOELIA(MP:9560)
 Diagnóstico: POLITRAUMATISMO CON TRAUMATISMO ENCEFALOCRANEANO
 (T07-Traumatismos múltiples, no especificados)

Otras Afecciones:

Evolución: Medicamento Nro.: 1 QUETIAPINA 25 MG SNG CADA 12 HS | Medicamento Nro.: 2 PREGABALINA 75 MG SNG CADA 12 HS |

Origen: INTERNACION Servicio: UNIDAD DE CUIDADOS CRITICOS I
 Fecha: 26/06/2025 Horario: 18:08
 PROFESIONAL MEDICO : CACERES, KAREN NOELIA(MP:9560)
 Diagnóstico: POLITRAUMATISMO CON TRAUMATISMO ENCEFALOCRANEANO
 (T07-Traumatismos múltiples, no especificados)

Otras Afecciones:

Evolución: Se realiza GSA de control: 0.50/7.43/107/33/-2.0/21.9/98%/215.

Origen: INTERNACION/SIGNOS V
 Fecha: 26/06/2025 Horario: 18:00
 PROFESIONAL ENFERMERO : LOUYF, ADA GRISEL(MP:3738)

Detalle:	TA Sistolica: 142.00	Peso: -	Perim. Cefalico: -	I.M.C.: -
	TA Diastolica: 85.00	Talla: -	Temp. Axilar: 36.00	Sat. Oxigeno: 100
	Frecuencia Cardiaca: 64	Frecuencia Resp.: 18	Temp. Rectal: -	NIHS: -
	Diuresis: -	Drenaje: -	Sonda: -	Sonda Vesical: -
	Ing. Via Oral: -	Ing. Via Endov.: -	Otros Ing: -	Otros Egr: -
	Fio2: 50	Agua Endogena: -	-	Catarsis: -
	Basales: -	Temp. Respiratoria: -		
	Hemoglucotest: -	Hora: -		
	Corrección [U]: -	Hora Corrección: -		
	Dieta: -	Adm. LECHE: -	Cantidad: -	Fecha: -
	Oxigeno: -		Flujo: -	

Origen: INTERNACION/SIGNOS V
 Fecha: 26/06/2025 Horario: 16:00
 PROFESIONAL ENFERMERO : LOUYF, ADA GRISEL(MP:3738)



HISTORIA CLINICA

Apellido: LOLLI DNI 47500788
 Nombre: LUCAS DAVID Fecha Nac.: 05/07/2006
 Domicilio: MONTEAGUDO N°:402 B°:AERO CLUB ESTE Teléfono:
 Edad: 18A H. C.: 20475007884
 Localidad: MONTEROS
 Obra Social: 126700 126700 - OBRA SOCIAL DEL PERSONAL DE LA ACTIVIDAD AZUCARERA TUCUMANA



Detalle:	TA Sistolica:	131.00	Peso:	-	Perim. Cefalico:	-	I.M.C.:	-
	TA Diastolica:	60.00	Talla:	-	Temp. Axilar:	36.00	Sat. Oxigeno:	99
	Frecuencia Cardiaca:	59	Frecuencia Resp.:	16	Temp. Rectal:	-	NIHS:	-
	Diuresis:	-	Drenaje:	-	Sonda:	-	Sonda Vesical:	-
	Ing. Via Oral:	-	Ing. Via Endov.:	-	Otros Ing:	-	Otros Egr:	-
	Fio2:	50	Agua Endogena:	-	Temp. Respiratoria:	-	Catarsis:	-
	Basales:	-	Temp. Respiratoria:	-	Postprandial			
	Hemoglucotest:	155	Hora:	16:00	Cantidad:	-	Fecha:	-
	Corrección [UI]:	-	Hora Corrección:	-	Flujo:	-		
	Dieta:	-	Adm. LECHE:	-				
	Oxigeno:	-						

Origen: INTERNACION Servicio: UNIDAD DE CUIDADOS CRITICOS I

Fecha: 26/06/2025 Horario: 12:29

PROFESIONAL MEDICO : MAZZIOTTI, JULIETA VILMA(MP:5527)

Diagnóstico: POLITRAUMATISMO CON TRAUMATISMO ENCEFALOCRANEANO
(T07-Traumatismos múltiples, no especificados)

Otras Afecciones:

Evolución: NEUROLOGIA

Paciente de 18 años. Sin antecedentes patologicos descriptos en HC.

Ingresa el 23/6/25 por cuadro de PLT/TEC. Accidente moto. Ingresa derivado de Monteros con previa evaluacion por neurocirugia en Padilla. ARM, sedacion e inotropicos. Fractura expuesta femur izquierdo y tibia izquierda. Herida muslo derecho, fractura muñeca derecha, multiples escoriaciones faciales, frontal izquierdo y vertex y hematoma bpalpebral derecho. Cefalo hematoma frontal derecho. Hipoperfusión MII por lo cual se realizo arteriografia con evidencia de vasoespasmio distal. Cirugia traumatologica con traccion esquelética de MMI. Contusion pulmonar. Anemia severa. Plaquetopenia. Aumento de transaminasas. CPK 8100 con funcion renal normal.

TAC de cerebro del 23/6/25: sin informe: veo estudio: falta de surcos generalizados. Sin lesiones focales ni sangrado. No evidencio trazos fracturarios en calota. Si bien paciente es joven podria corresponder a edema cerebral. TAC cervical 23/6/25: sin informe: sin lesiones oseas visibles, vertebrae alineadas. Canal libre.

TAC cerebral del 25/6/25: sin informe: veo estudio: se evidencian algunos surcos corticales por lo cual se asume estudio previo con edema cerebral. Pequeñas puntiformes hiperdensidades a nivel frontal derecho paramedial anterior y bitemporales a considerar en primera instancia contusiones cerebrales pequeñas. Cefalohematoma frontal posterior derecho. Ocupacion seno maxilar izquierdo. Al examen: sedado, sin respuesta a estímulos dolorosos en 4 miembros. Pupilas iguales e hiporreactivas. Desconjugacion de mirada basal con desviacion ojo izquierdo hacia afuera. ROC negativos. Escoriaciones frontales varias.

Sugiero TAC cerebro control en 48-42 horas.

Medidas antiedema cerebral. Compensacion clinica general manteniendo PA y oxigenacion.

Se realizara control evolutivo neurologico a medida que pueda descenderse sedacion.

Origen: INTERCONSULTA Servicio: KINESIOLOGIA

Fecha: 26/06/2025 Horario: 12:26

Profesional: BORGNINO, NOELIA BELEN

Motivo de Consulta: IC

Diagnóstico: R06.0 - DISNEA

Evolución: TERAPIA DE RE EXPANSION POR ATELECTASIA, ASPIRACION DE ABUNDANTES SECRECIONES HEMATICAS

Practica: KTR KTM



HISTORIA CLINICA

Apellido: LOLLI DNI 47500788
 Nombre: LUCAS DAVID Fecha Nac.: 05/07/2006
 Domicilio: MONTEAGUDO N°:402 B°:AERO CLUB ESTE Teléfono:
 Edad: 18A H. C.: 20475007884
 Localidad: MONTEROS
 Obra Social: 126700 126700 - OBRA SOCIAL DEL PERSONAL DE LA ACTIVIDAD AZUCARERA TUCUMANA



Origen: INTERNACION Servicio: UNIDAD DE CUIDADOS CRITICOS I

Fecha: 26/06/2025 Horario: 12:13

PROFESIONAL MEDICO : CACERES, KAREN NOELIA(MP:9560)

Diagnóstico: POLITRAUMATISMO CON TRAUMATISMO ENCEFALOCRANEANO
 (T07-Traumatismos múltiples, no especificados)

Otras Afecciones:

Evolución: Paciente de 18 años, que ingreso a UTI el 23/6 con diagnóstico de Politraumatismo con TEC con pérdida de conciencia + contusión pulmonar + fractura expuesta de fémur y fractura de tibia izquierda, lesión tipo scalp de muslo interno derecho, fractura de muñeca derecha, lesión en mentón, hematoma frontal con equimosis orbitaria, múltiples lesiones escoriativas. Paciente ingresa por guardia del hospital de monteros el 22/6, traído por servicio de emergencias 107, por TEC y PLT, por accidente de tránsito (moto-camioneta de alto impacto, sin casco) con traumatismo facial y pérdida de conocimiento, Glasgow 8/15, que requirió de IOT/ARM, derivado al hospital Padilla donde se realiza TAC de cerebro evaluada por neurocirugía el 23/6 que informa: TAC de cerebro sin lesión ósea ni parenquimatosa de resolución neuroquirúrgica, TAC de columna cervical no evidencia lesión ósea aguda. Rx muestra fractura diafisaria de fémur, tibia y peroné izquierdo, fractura de muñeca, lesión scalp en miembro inferior derecho, es derivado al HCS para intervención quirúrgica, es evaluado por cirugía que indica sin resolución quirúrgica de urgencia, servicio de traumatología realiza toilette quirúrgica + sutura + reducción + tracción esquelética transcalseana, quedando en Shock Room, donde se observa relleno capilar muy lento, ausencia de pulsos pedio, tibial posterior y poplíteo, evaluado por cirugía vascular que solicita arteriografía, la cual se realiza evidenciando indemnidad de arteria femoral superficial, poplíteo supra e infra patelar y de arterias tibiales anterior, posterior y Peronea, por debajo de la zona de fractura de fémur y tibia, con gran vaso espasmo en tercio distal y pie, continuando con requerimiento de soporte vasoactivo, ARM, ingresa a UTI. Actualmente en mal estado general, crítico, hemodinamicamente estable, sin requerimiento de soporte vasoactivo, ARM modo A/C por presión, bajo sedoanalgesia con Remifentanilo + Dexmedetomidina, con RASS -1, se realizó ventana de sedación con muy mal despertar, desaturación, por lo que se realizó RX de tórax, que evidencia atelectasia en campo pulmonar derecho. Al examen físico presenta palidez generalizada, R1-R2 normofonéticos, silencios impresión libres, con hipoventilación bilateral a predominio de bases, se aspira por tubo oro-traqueal escasa secreción mucosa, satura 94-95% con fio 0.70, abdomen blando depresible, no resistente, RHA + hipoactivos, con NET por SNG, presenta tracción esquelética en MMII izquierdo, se evidencia lesión de muslo derecha donde se encontraba fractura expuesta de fémur con vendaje limpio, fractura de tibia izquierda sin lesión de piel, herida tipo scalp de muslo interno derecho con suturas con salida de secreción serohemática escasa, con aumento de volumen por inflamación, con pulsos presentes, débiles, temperatura conservada, fractura de muñeca derecha con valva de yeso, lesión en mentón con sutura, hematoma frontal con equimosis orbitaria, múltiples lesiones escoriativas en rodillas, manos, codos, parpado superior derecho. Ritmo diurético conservado, con hematuria leve. Paciente crítico con pronóstico reservado. Se informa a los familiares.

- ATB: 24/6: Trimetoprima/sulfametoxazol + Clindamicina día 2.

- Cultivos: 24/6: salió hx2, uro, retro.

- 25/6: HTO 18, HB 6.2, GB 4520, PLT 88.000, Urea 28, Creatinina 0.58, K 3.7, CPK 8100, Actividad 78%, GOT: 337, GPT 199, FAL 59, GGT 8, BT 0.15.

- 26/6: se realizó interconsulta con neurología, que informa que en TAC cerebral previa se evidencia edema cerebral, y en la última disminución del edema cerebral, con pequeñas imágenes hipodensas. Indica conducta expectante, y control clínico evolutivo.

- 25/6: se realizó TAC de cerebro, columna cervical, torax, abdomen y pelvis, con informe de especialista PDTE.

- 25/6: se transfundió 2 UGRS.



HISTORIA CLINICA

Apellido: LOLLI DNI 47500788
 Nombre: LUCAS DAVID Fecha Nac.: 05/07/2006
 Domicilio: MONTEAGUDO N°:402 B°:AERO CLUB ESTE Teléfono:
 Edad: 18A H. C.: 20475007884
 Localidad: MONTEROS
 Obra Social: 126700 126700 - OBRA SOCIAL DEL PERSONAL DE LA ACTIVIDAD AZUCARERA TUCUMANA



- 24/6: Se realizó ecodoppler arterial de MMII: flujo conservado en ambos MMII.
- 24/6: Valorado por servicio de Traumatología, que indican conducta expectante.
- 23/6 Arteriografía de MII: ARTERIA ILIACA PRIMITIVA E INTERNA: Permeables y sin lesiones angiográficas significativas. ARTERIA ILIACA EXTERNA: Permeable, sin lesiones angiográficas significativas, con vasoespasmo. ARTERIA FEMORAL COMUN: Permeable, con vasoespasmo. ARTERIA FEMORAL SUPERFICIAL, PROFUNDA, POPLITEA, TIBIAL ANTERIOR, TRONCO TIBIOPERONEO, PERONEA Y TIBIAL POSTERIOR: Permeables. Sin lesiones angiográficas significativas. Con vasoespasmo. CONCLUSION: Arterias sin lesiones angiográficas significativas, con vasoespasmo en contexto de politraumatismo grave con requerimiento de drogas vasoactivas y fractura expuesta de fémur, tibia y peroné.
- 23/6: TAC de cerebro, impresiona edema cerebral, Tórax con contusión pulmonar bilateral, abdomen s/p. Pendiente informe.
- 23/6: Rx: fractura diáfisis de fémur, tibia y peroné izquierdo, fractura de radio distal derecho.

Origen: INTERNACION Servicio: UNIDAD DE CUIDADOS CRITICOS I
 Fecha: 26/06/2025 Horario: 11:06
 PROFESIONAL LIC. EN NUTRICION : NAVARRO, PAOLA GISELLE(MP:1111)
 Diagnóstico: POLITRAUMATISMO CON TRAUMATISMO ENCEFALOCRANEANO
 (T07-Traumatismos múltiples, no especificados)

Otras Afecciones:

Evolución: Parenteral Nro.: 1 XSNG: SUPPORTAN 63 ML/HORA |

Origen: INTERNACION Servicio: UNIDAD DE CUIDADOS CRITICOS I
 Fecha: 26/06/2025 Horario: 10:10
 PROFESIONAL LIC. EN NUTRICION : NAVARRO, PAOLA GISELLE(MP:1111)
 Diagnóstico: POLITRAUMATISMO CON TRAUMATISMO ENCEFALOCRANEANO
 (T07-Traumatismos múltiples, no especificados)

Otras Afecciones:

Evolución: MOTIVO DE CONSULTA: adecuacion tto nutricional |
 DIAGNOSTICO: Traumatismos múltiples, no especificados |
 DETALLE: xsng: supportan 63 ml/hora |

Origen: INTERNACION/SIGNOS V
 Fecha: 26/06/2025 Horario: 09:00
 PROFESIONAL ENFERMERO : MORALES, ROXANA NOEMÍ(MP:3714)

Detalle:	TA Sistolica: 116.00	Peso: -	Perim. Cefalico: -	I.M.C.: -
	TA Diastolica: 60.00	Talla: -	Temp. Axilar: 36.00	Sat. Oxigeno: 96
	Frecuencia Cardiaca: 70	Frecuencia Resp.: 16	Temp. Rectal: -	NIHS: -
	Diuresis: -	Drenaje: -	Sonda: -	Sonda Vesical: -
	Ing. Via Oral: -	Ing. Via Endov.: -	Otros Ing: -	Otros Egr: -
	Fio2: -	Agua Endogena: -		Catarsis: -
	Basales: -	Temp. Respiratoria: -		
	Hemoglucolest: -	Hora: -		
	Corrección [UJ]: -	Hora Corrección: -		
	Dieta: -	Adm. LECHE: -	Cantidad: -	Fecha: -
	Oxigeno: -		Flujo: -	


Observaciones: PACIENTE DELICADO DESATURANDO SE ASPIRA ABUNDANTE SIALORREA SE LE REALIZA HIGIENE BUCAL BAÑADO CAMBIO DE FIJACION SE LE REALIZO PLACA DE CONTROL DIURESIS POSITIVA

Origen: INTERNACION/SIGNOS V
 Fecha: 26/06/2025 Horario: 07:00
 PROFESIONAL ENFERMERO : MORALES, ROXANA NOEMÍ(MP:3714)



HISTORIA CLINICA

Apellido: LOLLI DNI 47500788
 Nombre: LUCAS DAVID Fecha Nac.: 05/07/2006
 Domicilio: MONTEAGUDO N°:402 B°:AERO CLUB ESTE Teléfono:
 Edad: 18A H. C.: 20475007884
 Localidad: MONTEROS
 Obra Social: 126700 126700 - OBRA SOCIAL DEL PERSONAL DE LA ACTIVIDAD AZUCARERA TUCUMANA



Detalle:	TA Sistolica:	112.00	Peso:	-	Perim. Cefalico:	-	I.M.C.:	-
	TA Diastolica:	95.00	Talla:	-	Temp. Axilar:	36.00	Sat. Oxigeno:	100
	Frecuencia Cardiaca:	72	Frecuencia Resp.:	16	Temp. Rectal:	-	NIHS:	-
	Diuresis:	-	Drenaje:	-	Sonda:	-	Sonda Vesical:	-
	Ing. Via Oral:	-	Ing. Via Endov.:	-	Otros Ing:	-	Otros Egr:	-
	Fio2:	-	Agua Endogena:	-	Temp. Respiratoria:	-	Catarsis:	-
	Basales:	-	Temp. Respiratoria:	-	Hora:	-	Fecha:	-
	Hemoglucofet:	-	Hora:	-	Hora Corrección:	-		
	Corrección [UI]:	-	Adm. LECHE:	-	Cantidad:	-		
	Dieta:	-			Flujo:	-		
	Oxigeno:	-						

Origen: INTERNACION Servicio: UNIDAD DE CUIDADOS CRITICOS I

Fecha: 26/06/2025 Horario: 04:57

PROFESIONAL ENFERMERO : REYES, LIDIA BEATRIZ(MP:5188)

Diagnóstico: POLITRAUMATISMO CON TRAUMATISMO ENCEFALOCRANEANO
(T07-Traumatismos múltiples, no especificados)

Otras Afecciones:

Tratamiento: Administración Med.:

REMIFENTANILO 2 AMP/100 CC SFL A 11 ML EV : 0Hs. | PHP SFL A 21 GTS EV : 0Hs. | METOCLOPRAMIDIA 10 MG C/8 HRS EV : 0Hs. | SISTEMA CERRADO DE ASPIRACION : 0Hs. | HGT POR TURNO Y CORRECCION : 0Hs. | BACTRIM 2 AMPOLLAS EN 100 CC DE SF CADA 8 HS EV (FI 24/06) INICIAR POSTERIOR A TOMA DE CULTIVOS : 0Hs. | DEXMEDETOMIDINA 3 AMPOLLAS EN 150CC DE D5% A 11ML/H EV : 2Hs. |

Origen: INTERNACION/SIGNOS V

Fecha: 26/06/2025 Horario: 04:00

PROFESIONAL ENFERMERO : REYES, LIDIA BEATRIZ(MP:5188)

Detalle:	TA Sistolica:	123.00	Peso:	-	Perim. Cefalico:	-	I.M.C.:	-
	TA Diastolica:	65.00	Talla:	-	Temp. Axilar:	36.00	Sat. Oxigeno:	100
	Frecuencia Cardiaca:	62	Frecuencia Resp.:	19	Temp. Rectal:	-	NIHS:	-
	Diuresis:	-	Drenaje:	-	Sonda:	-	Sonda Vesical:	-
	Ing. Via Oral:	-	Ing. Via Endov.:	-	Otros Ing:	-	Otros Egr:	-
	Fio2:	30	Agua Endogena:	-	Temp. Respiratoria:	-	Catarsis:	-
	Basales:	-	Temp. Respiratoria:	-	Hora:	-	Fecha:	-
	Hemoglucofet:	-	Hora:	-	Hora Corrección:	-		
	Corrección [UI]:	-	Adm. LECHE:	-	Cantidad:	-		
	Dieta:	-			Flujo:	-		
	Oxigeno:	-						

Observaciones: PCTE CON VIA CENTRAL PERMEABLE, EN ARM EN MODO PCV CON FIO2 30%, AFEBRIL, NORMO-TENSO, NORMO-GLUCEMICO, DIURESIS +, CON TRACCION ESQUELETICA, SE ASPIRA ESCASAS SECRECIONES, TTO REALIZADO

Origen: INTERNACION/SIGNOS V

Fecha: 26/06/2025 Horario: 02:00

PROFESIONAL ENFERMERO : REYES, LIDIA BEATRIZ(MP:5188)



HISTORIA CLINICA

Apellido: LOLLI DNI 47500788
 Nombre: LUCAS DAVID Fecha Nac.: 05/07/2006
 Domicilio: MONTEAGUDO N°:402 B°:AERO CLUB ESTE Teléfono:
 Edad: 18A H. C.: 20475007884
 Localidad: MONTEROS
 Obra Social: 126700 126700 - OBRA SOCIAL DEL PERSONAL DE LA ACTIVIDAD AZUCARERA TUCUMANA



Detalle:	TA Sistolica: 124.00	Peso: -	Perim. Cefalico: -	I.M.C.: -
	TA Diastolica: 75.00	Talla: -	Temp. Axilar: 36.00	Sat. Oxigeno: 100
	Frecuencia Cardiaca: 61	Frecuencia Resp.: 19	Temp. Rectal: -	NIHS: -
	Diuresis: -	Drenaje: -	Sonda: -	Sonda Vesical: -
	Ing. Via Oral: -	Ing. Via Endov.: -	Otros Ing: -	Otros Egr: -
	Fio2: 30	Agua Endogena: -	Temp. Respiratoria: -	Catarsis: -
	Basales: -	Temp. Respiratoria: -	Hora: -	Fecha: -
	Hemoglucotest: -	Corrección [U]: -	Adm. LECHE: -	Flujo: -
	Dieta: -	Adm. LECHE: -	Cantidad: -	Flujo: -
	Oxigeno: -			

Origen: INTERNACION Servicio: UNIDAD DE CUIDADOS CRITICOS I
 Fecha: 26/06/2025 Horario: 00:17

PROFESIONAL MEDICO : CACERES, KAREN NOELIA(MP:9560)

Diagnóstico: POLITRAUMATISMO CON TRAUMATISMO ENCEFALOCRANEANO
 (T07-Traumatismos múltiples, no especificados)

Otras Afecciones:

Evolución: Parenteral Nro.: 1 REMIFENTANILO 2 AMP/100 CC SFL A 11 ML EV | Parenteral Nro.: 2 NORADRENALINA 2 AMP/250 CC DSA 5% A 11 ML EV (MODIFICAR SEGUN TAM) | Parenteral Nro.: 3 PHP SFL A 21 GTS EV | Parenteral Nro.: 4 X SNG: SUPPORTAN 42 ML/HORA | Medicamento Nro.: 1 DIPIRONA 1 AMP EV SOS | Medicamento Nro.: 2 OMEPRAZOL 1 MP C/24 HRS EV | Medicamento Nro.: 3 METOCLOPRAMIDIA 10 MG C/8 HRS EV | Medicamento Nro.: 4 SISTEMA CERRADO DE ASPIRACION | Medicamento Nro.: 5 PERFUS VOLUMAT | Medicamento Nro.: 6 SET APLIX | Medicamento Nro.: 7 APOSITO TEGADERM CHG | Medicamento Nro.: 8 CABECERA A 35° | Medicamento Nro.: 9 TRACCION ESQUELETICA | Medicamento Nro.: 10 ENOXAPARINA 0.4 CC SC C/24 HRS | Medicamento Nro.: 11 CPV Y DIURESIS | Medicamento Nro.: 12 HGT POR TURNO Y CORRECCION | Medicamento Nro.: 13 BACTRIM 2 AMPOLLAS EN 100 CC DE SF CADA 8 HS EV (FI 24/06) INICIAR POSTERIOR A TOMA DE CULTIVOS | Medicamento Nro.: 14 CLINDAMICINA 600 MG EN 100 CC DE SF CADA 6 HS EV (FI 24/06) INICIAR POSTERIOR A TOMA DE CULTIVOS | Medicamento Nro.: 15 DEXMEDETOMIDINA 3 AMPOLLAS EN 150CC DE D5% A 11ML/H EV | Medicamento Nro.: 16 ARM + TUBULADURA PARA ARM CON TRAMP DE AGUA | Medicamento Nro.: 17 CARGA DE 500 CC RINGER EV SOS | Medicamento Nro.: 18 CURACION DE HERIDAS CON IDOPOVIDONA CADA 24 HS Y SOS |

Origen: INTERNACION Servicio: UNIDAD DE CUIDADOS CRITICOS I
 Fecha: 26/06/2025 Horario: 00:13

PROFESIONAL ENFERMERO : VARGAS MARGAGLIOTTI, MARIA LAURA(MP:5254)

Diagnóstico: POLITRAUMATISMO CON TRAUMATISMO ENCEFALOCRANEANO
 (T07-Traumatismos múltiples, no especificados)

Otras Afecciones:

Tratamiento: Administración Med.:
 CARGA DE 2000 ML DE RINGER EN LA MAÑANA, 2000 ML DE RINGER EN LA TARDE Y 1000 ML DE RINGER EN LA NOCHE : 0Hs. |

Origen: INTERNACION/SIGNOS V

Fecha: 26/06/2025 Horario: 00:01

PROFESIONAL ENFERMERO : VARGAS MARGAGLIOTTI, MARIA LAURA(MP:5254)



HISTORIA CLINICA

Apellido: LOLLI DNI 47500788
 Nombre: LUCAS DAVID Fecha Nac.: 05/07/2006
 Domicilio: MONTEAGUDO N°:402 B°:AERO CLUB ESTE Teléfono:
 Edad: 18A H. C.: 20475007884
 Localidad: MONTEROS
 Obra Social: 126700 126700 - OBRA SOCIAL DEL PERSONAL DE LA ACTIVIDAD AZUCARERA TUCUMANA



Detalle:	TA Sistolica: 127.00	Peso: -	Perim. Cefalico: -	I.M.C.: -
	TA Diastolica: 84.00	Talla: -	Temp. Axilar: 35.50	Sat. Oxigeno: 100
	Frecuencia Cardiaca: 61	Frecuencia Resp.: 19	Temp. Rectal: -	NIHS: -
	Diuresis: -	Drenaje: -	Sonda: -	Sonda Vesical: -
	Ing. Via Oral: -	Ing. Via Endov.: -	Otros Ing: -	Otros Egr: -
	Fio2: 30	Agua Endogena: -	Temp. Respiratoria: -	Catarsis: -
	Basales: -	Temp. Respiratoria: -	Postprandial	
	Hemoglucotest: 170	Hora: 00:01	Cantidad: -	Fecha: -
	Corrección [UI]: -	Hora Corrección: -	Flujo: -	
	Dieta: -	Adm. LECHE: -		
	Oxigeno: -			

25/06/2025 HOSPITAL ZENON SANTILLAN

Origen: INTERNACION Servicio: UNIDAD DE CUIDADOS CRITICOS I

Fecha: 25/06/2025 Horario: 23:22

PROFESIONAL MEDICO : CACERES, KAREN NOELIA(MP:9560)

Diagnóstico: POLITRAUMATISMO CON TRAUMATISMO ENCEFALOCRANEANO
(T07-Traumatismos múltiples, no especificados)

Otras Afecciones:

Evolución: Paciente de 18 años, que ingreso a UTI el 23/6 con diagnóstico de Politraumatismo con TEC con pérdida de conciencia + contusión pulmonar + fractura expuesta de fémur y fractura de tibia izquierda, lesión tipo scalp de muslo interno derecho, fractura de muñeca derecha, lesión en mentón, hematoma frontal con equimosis orbitaria, múltiples lesiones escoriativas. Paciente ingresa por guardia del hospital de monteros el 22/6, traído por servicio de emergencias 107, por TEC y PLT, por accidente de tránsito (moto-camioneta de alto impacto, sin casco) con traumatismo facial y pérdida de conocimiento, Glasgow 8/15, que requirió de IOT/ARM, derivado al hospital Padilla donde se realiza TAC de cerebro evaluada por neurocirugía el 23/6 que informa: TAC de cerebro sin lesión ósea ni parenquimatosa de resolución neuroquirúrgica, TAC de columna cervical no evidencia lesión ósea aguda. Rx muestra fractura diafisaria de fémur, tibia y peroné izquierdo, fractura de muñeca, lesión scalp en miembro inferior derecho, es derivado al HCS para intervención quirúrgica, es evaluado por cirugía que indica sin resolución quirúrgica de urgencia, servicio de traumatología realiza toilette quirúrgica + sutura + reducción + tracción esquelética transcalcanea, quedando en Shock Room, donde se observa relleno capilar muy lento, ausencia de pulsos pedio, tibial posterior y poplíteo, evaluado por cirugía vascular que solicita arteriografía, la cual se realiza evidenciando indemnidad de arteria femoral superficial, poplíteo supra e infra patelar y de arterias tibiales anterior, posterior y Peronea, por debajo de la zona de fractura de fémur y tibia, con gran vaso espasmo en tercio distal y pie, continuando con requerimiento de soporte vasoactivo, ARM, ingresa a UTI. Actualmente en mal estado general, critico, hemodinamicamente inestable con requerimiento de soporte vasoactivo con Noradrenalina 0.1 mcg/kg/min, ARM modo A/C por presión, bajo sedoanalgesia con Remifentanilo + Dexmedetomidina, con RASS -1. Al examen físico presenta palidez generalizada, R1-R2 normofonéticos, silencios impresión libres, con hipoventilación bilateral a predominio de bases, se aspira por tubo orotraqueal escasa secreción mucosa, satura 97-98% con fio 0.30, abdomen blando depresible, no resistente, RHA + hipoactivos, con NET por SNG, presenta tracción esquelética en MMII izquierdo, se evidencia lesión de muslo derecha donde se encontraba fractura expuesta de fémur con vendaje limpio, fractura de tibia izquierda sin lesión de piel, herida tipo scalp de muslo interno derecho con suturas con salida de secreción serohematosa escasa, con aumento de volumen por inflamación, con pulsos presentes, débiles, temperatura conservada, fractura de muñeca derecha con valva de yeso, lesión en mentón con sutura, hematoma frontal con equimosis orbitaria, múltiples lesiones escoriativas en rodillas manos, codos, parpado superior derecho. Ritmo diurético



HISTORIA CLINICA

Apellido: LOLLI DNI 47500788
 Nombre: LUCAS DAVID Fecha Nac.: 05/07/2006
 Domicilio: MONTEAGUDO N°:402 B°:AERO CLUB ESTE Teléfono:
 Edad: 18A H. C.: 20475007884
 Localidad: MONTEROS
 Obra Social: 126700 126700 - OBRA SOCIAL DEL PERSONAL DE LA ACTIVIDAD AZUCARERA TUCUMANA



enlentecido, con hematuria leve, se realiza reanimación hídrica con cristaloides, con respuesta diurética positiva. Paciente crítico con pronóstico reservado. Se informa a los familiares.

- Pendiente: Dejo pedido de laboratorio, serología, GSA y rx de torax para el 26/6. Se solicita IC con Neurología.
- GSA: 0.30/7.44/80/36/0.7/24.8/96%/266.
- ATB: 24/6: Trimetoprima/sulfametoxazol + Clindamicina día 1.
- Cultivos: 24/6: salió hx2, uro, retro.
- 25/6: HTO 18, HB 6.2, GB 4520, PLT 88.000, Urea 28, Creatinina 0.58, K 3.7, CPK 8100, Actividad 78%, GOT: 337, GPT 199, FAL 59, GGT 8, BT 0.15.
- 25/6: se realizó TAC de cerebro, columna cervical, torax, abdomen y pelvis, con informe de especialista PDTE.
- 25/6: se transfundió 2 UGRS.
- 24/6: Se realizó ecodoppler arterial de MMII: flujo conservado en ambos MMII.
- 24/6: Valorado por servicio de Traumatología, que indican conducta expectante.
- 23/6 Arteriografía de MII: ARTERIA ILIACA PRIMITIVA E INTERNA: Permeables y sin lesiones angiográficas significativas. ARTERIA ILIACA EXTERNA: Permeable, sin lesiones angiográficas significativas, con vasoespasmo. ARTERIA FEMORAL COMUN: Permeable, con vasoespasmo. ARTERIA FEMORAL SUPERFICIAL, PROFUNDA, POPLITEA, TIBIAL ANTERIOR, TRONCO TIBIOPERONEO, PERONEA Y TIBIAL POSTERIOR: Permeables. Sin lesiones angiográficas significativas. Con vasoespasmo. CONCLUSION: Arterias sin lesiones angiográficas significativas, con vasoespasmo en contexto de politraumatismo grave con requerimiento de drogas vasoactivas y fractura expuesta de fémur, tibia y peroné.
- 23/6: TAC de cerebro, impresiona edema cerebral, Tórax con contusión pulmonar bilateral, abdomen s/p. Pendiente informe.
- 23/6: Rx: fractura diáfisis de fémur, tibia y peroné izquierdo, fractura de radio distal derecho.

Origen: INTERNACION Servicio: UNIDAD DE CUIDADOS CRITICOS I
 Fecha: 25/06/2025 Horario: 21:03
 PROFESIONAL ENFERMERO : LOUYF, ADA GRISEL(MP:3738)
 Diagnóstico: POLITRAUMATISMO CON TRAUMATISMO ENCEFALOCRANEANO
 (T07-Traumatismos múltiples, no especificados)

Otras Afecciones:

Tratamiento: Administración Med.:
 PHP SFL /// SRL A 42 GTS EV :16Hs. | 20Hs. | OMEPRAZOL 1 MP C/24 HRS EV : 8Hs. | METOCLOPRAMIDA 10 MG C/8 HRS EV :16Hs. | 8Hs. | ENOXAPARINA 0.4 CC SC C/24 HRS :20Hs. | BACTRIM 2 AMPOLLAS EN 200CC DE SF CADA 8HS EV (FI 24/06) INICIAR POSTERIOR A TOMA DE CULTIVOS :16Hs. | 8Hs. | CLINDAMICINA 600MG EN 200CC DE SF CADA 6HS EV (FI 24/06) INICIAR POSTERIOR A TOMA DE CULTIVOS :18Hs. | DEXMEDETOMIDINA 3AMPOLLAS EN 150CC DE D5% A 11ML/H EV :16Hs. |

Origen: INTERNACION Servicio: UNIDAD DE CUIDADOS CRITICOS I
 Fecha: 25/06/2025 Horario: 21:03
 PROFESIONAL ENFERMERO : LOUYF, ADA GRISEL(MP:3738)
 Diagnóstico: POLITRAUMATISMO CON TRAUMATISMO ENCEFALOCRANEANO
 (T07-Traumatismos múltiples, no especificados)

Otras Afecciones:

Tratamiento: Administración Med.:
 CARGA DE 2000 ML DE RINGER EN LA MAÑANA, 2000 ML DE RINGER EN LA TARDE Y 1000 ML DE RINGER EN LA NOCHE :16Hs. |



HISTORIA CLINICA

Apellido: LOLLI DNI 47500788
 Nombre: LUCAS DAVID Fecha Nac.: 05/07/2006
 Domicilio: MONTEAGUDO N°:402 B°:AERO CLUB ESTE Teléfono:
 Edad: 18A H. C.: 20475007884
 Localidad: MONTEROS
 Obra Social: 126700 126700 - OBRA SOCIAL DEL PERSONAL DE LA ACTIVIDAD AZUCARERA TUCUMANA



Origen: INTERNACION Servicio: UNIDAD DE CUIDADOS CRITICOS I

Fecha: 25/06/2025 Horario: 21:03

PROFESIONAL ENFERMERO : LOUYF, ADA GRISEL(MP:3738)

Diagnóstico: POLITRAUMATISMO CON TRAUMATISMO ENCEFALOCRANEANO
 (T07-Traumatismos múltiples, no especificados)

Otras Afecciones:

Tratamiento: Administración Med.:

X SNG: SUPPORTAN 42 ML/HORA :16Hs. |

Origen: INTERNACION/SIGNOS V

Fecha: 25/06/2025 Horario: 20:00

PROFESIONAL ENFERMERO : LOUYF, ADA GRISEL(MP:3738)

Detalle:	TA Sistolica: 127.00	Peso: -	Perim. Cefalico: -	I.M.C.: -
	TA Diastolica: 70.00	Talla: -	Temp. Axilar: 36.00	Sat. Oxigeno: 100
	Frecuencia Cardiaca: 63	Frecuencia Resp.: 19	Temp. Rectal: -	NIHS: -
	Diuresis: -	Drenaje: -	Sonda: -	Sonda Vesical: -
	Ing. Via Oral: -	Ing. Via Endov.: -	Otros Ing: -	Otros Egr: -
	Fio2: 30	Agua Endogena: -		Catarsis: -
	Basales: -	Temp. Respiratoria: -		
	Hemoglucotest: -	Hora: -		
	Corrección [UI]: -	Hora Corrección: -		
	Dieta: -	Adm. LECHE: -	Cantidad: -	Fecha: -
	Oxigeno: -		Flujo: -	

Observaciones: PACIENTE EN ARM, TET, CVC PERMEABLE, SE TRANSFUNDEN 2UGRS, ATB, SEDOANALGESIA, SECRECIONES ESCASAS, SNG PARA NET, SE PROGRESA A 42 ML/H, SE SUSPENDE INFUSIÓN DE INOTRÓPICOS, BUEN RITMO DIURÉTICO. SE REALIZA CURACIÓN DE HERIDAS E HIGIENE PARCIAL.

Origen: INTERNACION/SIGNOS V

Fecha: 25/06/2025 Horario: 20:00

PROFESIONAL ENFERMERO : LOUYF, ADA GRISEL(MP:3738)

Detalle:	TA Sistolica: 127.00	Peso: -	Perim. Cefalico: -	I.M.C.: -
	TA Diastolica: 70.00	Talla: -	Temp. Axilar: 36.00	Sat. Oxigeno: 100
	Frecuencia Cardiaca: 63	Frecuencia Resp.: 19	Temp. Rectal: -	NIHS: -
	Diuresis: -	Drenaje: -	Sonda: -	Sonda Vesical: -
	Ing. Via Oral: -	Ing. Via Endov.: -	Otros Ing: -	Otros Egr: -
	Fio2: 30	Agua Endogena: -		Catarsis: -
	Basales: -	Temp. Respiratoria: -		
	Hemoglucotest: -	Hora: -		
	Corrección [UI]: -	Hora Corrección: -		
	Dieta: -	Adm. LECHE: -	Cantidad: -	Fecha: -
	Oxigeno: -		Flujo: -	

Observaciones: PACIENTE EN ARM, TET, CVC PERMEABLE, SE TRANSFUNDEN 2UGRS, ATB, SEDOANALGESIA, SECRECIONES ESCASAS, SNG PARA NET, SE PROGRESA A 42 ML/H, SE SUSPENDE INFUSIÓN DE INOTRÓPICOS, BUEN RITMO DIURÉTICO. SE REALIZA CURACIÓN DE HERIDAS E HIGIENE PARCIAL.

Origen: INTERCONSULTA

Servicio: KINESIOLOGIA

Fecha: 25/06/2025

Horario: 19:38

Profesional: RUIZ DANEGGER, MARIA MERCEDES

Motivo de Consulta: KTR + KTM



HISTORIA CLINICA

Apellido: LOLLI DNI 47500788
 Nombre: LUCAS DAVID Fecha Nac.: 05/07/2006
 Domicilio: MONTEAGUDO N°:402 B°:AERO CLUB ESTE Teléfono:
 Edad: 18A H. C.: 20475007884
 Localidad: MONTEROS
 Obra Social: 126700 126700 - OBRA SOCIAL DEL PERSONAL DE LA ACTIVIDAD AZUCARERA TUCUMANA



Diagnóstico: J96 - INSUFICIENCIA RESPIRATORIA, NO CLASIFICADA EN OTRA PARTE
 Evolución: PACIENTE A QUIEN SE LE REALIZA KINESIOTERAPIA MOTORA Y RESPIRATORIA. ESCASAS SECRECIONES DE TET, ABUNDANTE LOF SEROHEMATICO. CUIDADOS POSTURALES.

Practica:

Origen: INTERNACION/SIGNOS V
 Fecha: 25/06/2025 Horario: 18:00
 PROFESIONAL ENFERMERO : LOUYF, ADA GRISEL(MP:3738)

Detalle:	TA Sistolica: 130.00	Peso: -	Perim. Cefalico: -	I.M.C.: -
	TA Diastolica: 70.00	Talla: -	Temp. Axilar: 36.10	Sat. Oxigeno: 99
	Frecuencia Cardiaca: 70	Frecuencia Resp.: 18	Temp. Rectal: -	NIHS: -
	Diuresis: -	Drenaje: -	Sonda: -	Sonda Vesical: -
	Ing. Via Oral: -	Ing. Via Endov.: -	Otros Ing: -	Otros Egr: -
	Fio2: 30	Agua Endogena: -		Catarsis: -
	Basales: -	Temp. Respiratoria: -		
	Hemoglucotest: -	Hora: -		
	Corrección [UI]: -	Hora Corrección: -		
	Dieta: -	Adm. LECHE: -	Cantidad: -	Fecha: -
	Oxígeno: -		Flujo: -	

Origen: INTERNACION/SIGNOS V
 Fecha: 25/06/2025 Horario: 16:00
 PROFESIONAL ENFERMERO : LOUYF, ADA GRISEL(MP:3738)

Detalle:	TA Sistolica: 138.00	Peso: -	Perim. Cefalico: -	I.M.C.: -
	TA Diastolica: 80.00	Talla: -	Temp. Axilar: 36.00	Sat. Oxigeno: 100
	Frecuencia Cardiaca: 74	Frecuencia Resp.: 20	Temp. Rectal: -	NIHS: -
	Diuresis: -	Drenaje: -	Sonda: -	Sonda Vesical: -
	Ing. Via Oral: -	Ing. Via Endov.: -	Otros Ing: -	Otros Egr: -
	Fio2: 30	Agua Endogena: -		Catarsis: -
	Basales: -	Temp. Respiratoria: -		
	Hemoglucotest: 124	Hora: 16:00	Postprandial	
	Corrección [UI]: -	Hora Corrección: -		
	Dieta: -	Adm. LECHE: -	Cantidad: -	Fecha: -
	Oxígeno: -		Flujo: -	

Origen: INTERNACION Servicio: UNIDAD DE CUIDADOS CRITICOS I
 Fecha: 25/06/2025 Horario: 14:48
 PROFESIONAL MEDICO : CACERES, KAREN NOELIA(MP:9560)
 Diagnóstico: POLITRAUMATISMO CON TRAUMATISMO ENCEFALOCRANEANO
 (T07-Traumatismos múltiples, no especificados)

Otras Afecciones:

Evolución: Paciente de 18 años, que ingreso a UTI el 23/6 con diagnóstico de Politraumatismo con TEC con pérdida de conciencia + contusión pulmonar + fractura expuesta de fémur y fractura de tibia izquierda, lesión tipo scalp de muslo interno derecho, fractura de muñeca derecha, lesión en mentón, hematoma frontal con equimosis orbitaria, múltiples lesiones escoriativas. Paciente ingresa por guardia del hospital de monteros el 22/6, traído por servicio de emergencias 107, por TEC y PLT, por accidente de tránsito (moto-camioneta de alto impacto, sin casco) con traumatismo facial y pérdida de conocimiento, Glasgow 8/15, que requirió de IOT/ARM, derivado al hospital Padilla donde se realiza TAC de cerebro evaluada por neurocirugía el 23/6 que informa: TAC de cerebro sin lesión ósea ni parenquimatosa de resolución neuroquirúrgica, TAC de columna cervical no evidencia lesión ósea aguda. Rx muestra fractura diafisaria de fémur, tibia y peroné izquierdo, fractura de muñeca,



HISTORIA CLINICA

Apellido: LOLLI DNI 47500788
 Nombre: LUCAS DAVID Fecha Nac.: 05/07/2006
 Domicilio: MONTEAGUDO N°:402 B°:AERO CLUB ESTE Teléfono:
 Edad: 18A H. C.: 20475007884
 Localidad: MONTEROS
 Obra Social: 126700 126700 - OBRA SOCIAL DEL PERSONAL DE LA ACTIVIDAD AZUCARERA TUCUMANA



lesión scalp en miembro inferior derecho, es derivado al HCS para intervención quirúrgica, es evaluado por cirugía que indica sin resolución quirúrgica de urgencia, servicio de traumatología realiza toilette quirúrgica + sutura + reducción + tracción esquelética transcalcanea, quedando en Shock Room, donde se observa relleno capilar muy lento, ausencia de pulsos pedio, tibial posterior y poplíteo, evaluado por cirugía vascular que solicita arteriografía, la cual se realiza evidenciando indemnidad de arteria femoral superficial, poplíteo supra e infra patelar y de arterias tibiales anterior, posterior y Peronea, por debajo de la zona de fractura de fémur y tibia, con gran vaso espasmo en tercio distal y pie, continuando con requerimiento de soporte vasoactivo, ARM, ingresa a UTI. Actualmente en mal estado general, critico, hemodinamicamente inestable con requerimiento de soporte vasoactivo con Noradrenalina 0.1 mcg/kg/min, ARM modo A/C por presión, bajo sedoanalgesia con Remifentanilo + Dexmedetomidina, con RASS -1. Al examen físico presenta palidez generalizada, R1-R2 normofonéticos, silencios impresión libres, con hipoventilación bilateral a predominio de bases, se aspira por tubo orotraqueal escasa secreción mucosa, satura 97-98% con fio 0.30, abdomen blando depresible, no resistente, RHA + hipoactivos, con NET por SNG, presenta tracción esquelética en MMII izquierdo, se evidencia lesión de muslo derecha donde se encontraba fractura expuesta de fémur con vendaje limpio, fractura de tibia izquierda sin lesión de piel, herida tipo scalp de muslo interno derecho con suturas con salida de secreción serohematosa escasa, con aumento de volumen por inflamación, con pulsos presentes, débiles, temperatura conservada, fractura de muñeca derecha con valva de yeso, lesión en mentón con sutura, hematoma frontal con equimosis orbitaria, múltiples lesiones escoriativas en rodillas manos, codos, parpado superior derecho. Ritmo diurético enlentecido, con hematuria leve, se realiza reanimación hídrica con cristaloides, con respuesta diurética positiva. Paciente crítico con pronóstico reservado. Se informa a los familiares.

- Pendiente: Se solicita IC con Neurología.
- GSA: 0.27/7.38/136/43/0.3/25/99%/504.
- ATB: 24/6: Trimetoprima/sulfametoxazol + Clindamicina día 1.
- Cultivos: 24/6: salió hx2, uro, retro.
- 25/6: se realizó TAC de cerebro, columna cervical, torax, abdomen y pelvis, con informe de especialista PDTE.
- 25/6: se transfundió 1 UGRS.
- 24/6: Se realizó ecodoppler arterial de MMII: flujo conservado en ambos MMII.
- 24/6: Valorado por servicio de Traumatología, que indican conducta expectante.
- 23/6 Arteriografía de MII: ARTERIA ILIACA PRIMITIVA E INTERNA: Permeables y sin lesiones angiográficas significativas. ARTERIA ILIACA EXTERNA: Permeable, sin lesiones angiográficas significativas, con vasoespasmo. ARTERIA FEMORAL COMUN: Permeable, con vasoespasmo. ARTERIA FEMORAL SUPERFICIAL, PROFUNDA, POPLITEA, TIBIAL ANTERIOR, TRONCO TIBIOPERONEO, PERONEA Y TIBIAL POSTERIOR: Permeables. Sin lesiones angiográficas significativas. Con vasoespasmo. CONCLUSION: Arterias sin lesiones angiográficas significativas, con vasoespasmo en contexto de politraumatismo grave con requerimiento de drogas vasoactivas y fractura expuesta de fémur, tibia y peroné.
- 23/6: TAC de cerebro, impresiona edema cerebral, Tórax con contusión pulmonar bilateral, abdomen s/p. Pendiente informe.
- 23/6: Rx: fractura diáfisis de fémur, tibia y peroné izquierdo, fractura de radio distal derecho.

Origen: INTERCONSULTA Servicio: KINESIOLOGIA
 Fecha: 25/06/2025 Horario: 11:53
 Profesional: BORGNINO, NOELIA BELEN
 Motivo de Consulta: ic
 Diagnóstico: R06.0 - DISNEA
 Evolución: cva, escasas secreciones por tet.
 Practica: ktr ktm



HISTORIA CLINICA

Apellido: LOLLI DNI 47500788
 Nombre: LUCAS DAVID Fecha Nac.: 05/07/2006
 Domicilio: MONTEAGUDO N°:402 B°:AERO CLUB ESTE Teléfono:
 Edad: 18A H. C.: 20475007884
 Localidad: MONTEROS
 Obra Social: 126700 126700 - OBRA SOCIAL DEL PERSONAL DE LA ACTIVIDAD AZUCARERA TUCUMANA



Origen: INTERNACION Servicio: UNIDAD DE CUIDADOS CRITICOS I

Fecha: 25/06/2025 Horario: 10:44

PROFESIONAL MEDICO : CACERES, KAREN NOELIA(MP:9560)

Diagnóstico: POLITRAUMATISMO CON TRAUMATISMO ENCEFALOCRANEANO
 (T07-Traumatismos múltiples, no especificados)

Otras Afecciones:

Evolución: Medicamento Nro.: 1 CARGA DE 2000 ML DE RINGER EN LA MAÑANA, 2000 ML DE RINGER EN LA TARDE Y 1000 ML DE RINGER EN LA NOCHE |

Origen: INTERNACION Servicio: UNIDAD DE CUIDADOS CRITICOS I

Fecha: 25/06/2025 Horario: 10:09

PROFESIONAL LIC. EN NUTRICION : NAVARRO, PAOLA GISELLE(MP:1111)

Diagnóstico: POLITRAUMATISMO CON TRAUMATISMO ENCEFALOCRANEANO
 (T07-Traumatismos múltiples, no especificados)

Otras Afecciones:

Evolución: MOTIVO DE CONSULTA: adecuacion tto nutricional |
 DIAGNOSTICO: Traumatismos múltiples, no especificados |
 DETALLE: xsng: supportan 42 ml/hora |

Origen: INTERNACION Servicio: UNIDAD DE CUIDADOS CRITICOS I

Fecha: 25/06/2025 Horario: 10:08

PROFESIONAL LIC. EN NUTRICION : NAVARRO, PAOLA GISELLE(MP:1111)

Diagnóstico: POLITRAUMATISMO CON TRAUMATISMO ENCEFALOCRANEANO
 (T07-Traumatismos múltiples, no especificados)

Otras Afecciones:

Evolución: Parenteral Nro.: 1 X SNG: SUPPORTAN 42 ML/HORA |

Origen: INTERNACION/SIGNOS V

Fecha: 25/06/2025 Horario: 09:00

PROFESIONAL ENFERMERO : LIZARRAGA, JOSE MARIA(MP:6324)

Detalle:	TA Sistolica:	159.00	Peso:	-	Perim. Cefalico:	-	I.M.C.:	-
	TA Diastolica:	84.00	Talla:	-	Temp. Axilar:	36.00	Sat. Oxigeno:	98
	Frecuencia Cardiaca:	69	Frecuencia Resp.:	16	Temp. Rectal:	-	NIHS:	-
	Diuresis:	-	Drenaje:	-	Sonda:	-	Sonda Vesical:	-
	Ing. Via Oral:	-	Ing. Via Endov.:	-	Otros Ing:	-	Otros Egr:	-
	Fio2:	-	Agua Endogena:	-			Catarsis:	-
	Basales:	-	Temp. Respiratoria:	-				
	Hemoglucofest:	-	Hora:	-				
	Corrección [UI]:	-	Hora Corrección:	-				
	Dieta:	-	Adm. LECHE:	-	Cantidad:	-	Fecha:	-
	Oxigeno:	-			Flujo:	-		

Origen: INTERNACION/SIGNOS V

Fecha: 25/06/2025 Horario: 07:00

PROFESIONAL ENFERMERO : LIZARRAGA, JOSE MARIA(MP:6324)



HISTORIA CLINICA

Apellido: LOLLI DNI 47500788
 Nombre: LUCAS DAVID Fecha Nac.: 05/07/2006
 Domicilio: MONTEAGUDO N°:402 B°:AERO CLUB ESTE Teléfono:
 Edad: 18A H. C.: 20475007884
 Localidad: MONTEROS
 Obra Social: 126700 126700 - OBRA SOCIAL DEL PERSONAL DE LA ACTIVIDAD AZUCARERA TUCUMANA



Detalle:	TA Sistolica: 141.00	Peso: -	Perim. Cefalico: -	I.M.C.: -
	TA Diastolica: 67.00	Talla: -	Temp. Axilar: 36.30	Sat. Oxigeno: 99
	Frecuencia Cardiaca: 79	Frecuencia Resp.: 18	Temp. Rectal: -	NIHS: -
	Diuresis: -	Drenaje: -	Sonda: -	Sonda Vesical: -
	Ing. Via Oral: -	Ing. Via Endov.: -	Otros Ing: -	Otros Egr: -
	Fio2: -	Agua Endogena: -	Temp. Respiratoria: -	Catarsis: -
	Basales: -	Temp. Respiratoria: -	Hora: -	Fecha: -
	Hemoglucotest: -	Hora: -	Corrección [U]: -	
	Corrección [U]: -	Hora Corrección: -	Dieta: -	
	Dieta: -	Adm. LECHE: -	Oxigeno: -	
	Oxigeno: -		Observaciones: PACIENTE EN ARM SE LE REALIZO TODOS LOS CUIDADOS CAMBIO DE FIJACION HIGUINE BUCAL CON PARAMETROS CONSERVADOS CURACION DE HERIDA EN PIERNA IZQUIERDA	

Origen: INTERNACION Servicio: UNIDAD DE CUIDADOS CRITICOS I

Fecha: 25/06/2025 Horario: 05:25

PROFESIONAL ENFERMERO : MORALES, ROXANA NOEMÍ(MP:3714)

Diagnóstico: POLITRAUMATISMO CON TRAUMATISMO ENCEFALOCRANEANO
(T07-Traumatismos múltiples, no especificados)

Otras Afecciones:

Tratamiento: Administración Med.:

PHP SFL /// SRL A 42 GTS EV : 1Hs. | 5Hs. | METOCLOPRAMIDIA 10 MG C/8 HRS EV : 0Hs. | CPV Y DIURESIS : 0Hs. | 5Hs. | BACTRIM 2 AMPOLLAS EN 200CC DE SF CADA 8HS EV (FI 24/06) INICIAR POSTERIOR A TOMA DE CULTIVOS : 0Hs. | CLINDAMICINA 600MG EN 200CC DE SF CADA 6HS EV (FI 24/06) INICIAR POSTERIOR A TOMA DE CULTIVOS : 0Hs. | 5Hs. |

Origen: INTERNACION/SIGNOS V

Fecha: 25/06/2025 Horario: 05:00

PROFESIONAL ENFERMERO : MORALES, ROXANA NOEMÍ(MP:3714)

Detalle:	TA Sistolica: 138.00	Peso: -	Perim. Cefalico: -	I.M.C.: -
	TA Diastolica: 66.00	Talla: -	Temp. Axilar: 36.10	Sat. Oxigeno: 99
	Frecuencia Cardiaca: 76	Frecuencia Resp.: 18	Temp. Rectal: -	NIHS: -
	Diuresis: -	Drenaje: -	Sonda: -	Sonda Vesical: -
	Ing. Via Oral: -	Ing. Via Endov.: -	Otros Ing: -	Otros Egr: -
	Fio2: 27	Agua Endogena: -	Temp. Respiratoria: -	Catarsis: -
	Basales: -	Temp. Respiratoria: -	Hora: -	Fecha: -
	Hemoglucotest: -	Hora: -	Corrección [U]: -	
	Corrección [U]: -	Hora Corrección: -	Dieta: -	
	Dieta: -	Adm. LECHE: -	Oxigeno: -	
	Oxigeno: -		Flujo: -	

Origen: INTERNACION Servicio: UNIDAD DE CUIDADOS CRITICOS I

Fecha: 25/06/2025 Horario: 00:08

PROFESIONAL MEDICO : ESPINOSA, MYRIAN SUSANA(MP:7690)

Diagnóstico: POLITRAUMATISMO CON TRAUMATISMO ENCEFALOCRANEANO
(T07-Traumatismos múltiples, no especificados)

Otras Afecciones:

Evolución: Parenteral Nro.: 1 REMIFENTANILO 2 AMP/100 CC SFL A 11 ML EV | Parenteral Nro.: 2 NORADRENALINA 2 AMP/250 CC DSA 5% A 11 ML EV (MODIFICAR SEGUN TAM) | Parenteral Nro.: 3 CARGA 1000 CC SFL///SRL SIM EV | Parenteral Nro.: 4 PHP SFL /// SRL A 42 GTS EV | Medicamento Nro.: 1 DIPIRONA 1 AMP EV SOS | Medicamento Nro.: 2 OMEPRAZOL 1 MP C/24 HRS EV | Medicamento Nro.: 3 METOCLOPRAMIDIA 10 MG C/8 HRS EV



HISTORIA CLINICA

Apellido: LOLLI DNI 47500788
 Nombre: LUCAS DAVID Fecha Nac.: 05/07/2006
 Domicilio: MONTEAGUDO N°:402 B°:AERO CLUB ESTE Teléfono:
 Edad: 18A H. C.: 20475007884
 Localidad: MONTEROS
 Obra Social: 126700 126700 - OBRA SOCIAL DEL PERSONAL DE LA ACTIVIDAD AZUCARERA TUCUMANA



| Medicamento Nro.: 4 CIRCUITO DE ARM CON TRAMPA DE AGUA | Medicamento Nro.: 5 SISTEMA CERRADO DE ASPIRACION | Medicamento Nro.: 6 PERFUS VOLUMAT | Medicamento Nro.: 7 SET APLIX | Medicamento Nro.: 8 APOSITO TEGADERM | Medicamento Nro.: 9 CABECERA AA 40º | Medicamento Nro.: 10 TRACCION ESQUELETICA | Medicamento Nro.: 11 ENOXAPARINA 0.4 CC SC C/24 HRS | Medicamento Nro.: 12 CPV Y DIURESIS | Medicamento Nro.: 13 HGT POR TURNO Y CORRECCION | Medicamento Nro.: 14 BACTRIM 2 AMPOLLAS EN 200CC DE SF CADA 8HS EV (FI 24/06) INICIAR POSTERIOR A TOMA DE CULTIVOS | Medicamento Nro.: 15 CLINDAMICINA 600MG EN 200CC DE SF CADA 6HS EV (FI 24/06) INICIAR POSTERIOR A TOMA DE CULTIVOS | Medicamento Nro.: 16 DEXMEDETOMIDINA 3AMPOLLAS EN 150CC DE D5% A 11ML/H EV |

Origen: INTERNACION/SIGNOS V

Fecha: 25/06/2025 Horario: 00:01

PROFESIONAL ENFERMERO : MORALES, ROXANA NOEMÍ(MP:3714)

Detalle:	TA Sistolica: 100.00	Peso: -	Perim. Cefalico: -	I.M.C.: -
	TA Diastolica: 70.00	Talla: -	Temp. Axilar: 36.00	Sat. Oxigeno: 99
	Frecuencia Cardiaca: 74	Frecuencia Resp.: 19	Temp. Rectal: -	NIHS: -
	Diuresis: -	Drenaje: -	Sonda: -	Sonda Vesical: -
	Ing. Via Oral: -	Ing. Via Endov.: -	Otros Ing: -	Otros Egr: -
	Fio2: 27	Agua Endogena: -		Catarsis: -
	Basales: -	Temp. Respiratoria: -		
	Hemoglucolest: -	Hora: -		
	Corrección [UJ]: -	Hora Corrección: -		
	Dieta: -	Adm. LECHE: -	Cantidad: -	Fecha: -
	Oxigeno: -		Flujo: -	

24/06/2025 HOSPITAL ZENON SANTILLAN

Origen: INTERNACION Servicio: UNIDAD DE CUIDADOS CRITICOS I

Fecha: 24/06/2025 Horario: 21:27

PROFESIONAL ENFERMERO : FLORES, CARMEN ANALIA(MP:4047)

Diagnóstico: POLITRAUMATISMO CON TRAUMATISMO ENCEFALOCRANEANO
(T07-Traumatismos múltiples, no especificados)

Otras Afecciones:

Tratamiento: Administración Med.:

PHP SFL /// SRL A 42 GTS EV :18Hs. | 21Hs. | BACTRIM 2 AMPOLLAS EN 200CC DE SF CADA 8HS EV (FI 24/06) INICIAR POSTERIOR A TOMA DE CULTIVOS :16Hs. | CLINDAMICINA 600MG EN 200CC DE SF CADA 6HS EV (FI 24/06) INICIAR POSTERIOR A TOMA DE CULTIVOS :18Hs. | DEXMEDETOMIDINA 3AMPOLLAS EN 150CC DE D5% A 11ML/H EV :15Hs. | 21Hs. |

Origen: INTERNACION Servicio: UNIDAD DE CUIDADOS CRITICOS I

Fecha: 24/06/2025 Horario: 21:27

PROFESIONAL ENFERMERO : FLORES, CARMEN ANALIA(MP:4047)

Diagnóstico: POLITRAUMATISMO CON TRAUMATISMO ENCEFALOCRANEANO
(T07-Traumatismos múltiples, no especificados)

Otras Afecciones:

Tratamiento: Administración Med.:

METOCLOPRAMIDIA 10 MG C/8 HRS EV :16Hs. | ENOXAPARINA 0.4 CC SC C/24 HRS :20Hs. |



HISTORIA CLINICA

Apellido: LOLLI DNI 47500788
 Nombre: LUCAS DAVID Fecha Nac.: 05/07/2006
 Domicilio: MONTEAGUDO N°:402 B°:AERO CLUB ESTE Teléfono:
 Edad: 18A H. C.: 20475007884
 Localidad: MONTEROS
 Obra Social: 126700 126700 - OBRA SOCIAL DEL PERSONAL DE LA ACTIVIDAD AZUCARERA TUCUMANA



Origen: INTERNACION Servicio: UNIDAD DE CUIDADOS CRITICOS I

Fecha: 24/06/2025 Horario: 21:06

PROFESIONAL MEDICO : ESPINOSA, MYRIAN SUSANA(MP:7690)

Diagnóstico: POLITRAUMATISMO CON TRAUMATISMO ENCEFALOCRANEANO
 (T07-Traumatismos múltiples, no especificados)

Otras Afecciones:

Evolución:

Paciente de 18 años de edad, con Dx de PLT con TEC con perdida de conciencia, contusión pulmonar, fractura expuesta de fémur y fractura de tibia izquierda, lesión tipo scalp de muslo interno derecho, fractura de muñeca derecha, lesión en mentón, hematoma frontal con equimosis orbitaria, múltiples lesiones escoriativas. Paciente ingresa por guardia del hospital de monteros el 22/06, traído por el 107, por TEC y PLT, por accidente de tránsito, sin casco, (moto- camioneta de alto impacto) con traumatismo facial y pérdida de conocimiento, Glasgow 8/15, que requirió de IOT, derivado al hospital Padilla donde se realiza TAC de cerebro evaluada por neuroradiología 23/06 que informa: TAC de cerebro sin lesión ósea ni parenquimatosa de resolución neuroquirúrgica, TAC de columna cervical no evidencia lesión ósea aguda. Rx muestra fractura diafisaria de fémur, tibia y peroné izquierdo, fractura de muñeca, lesión scalp en miembro inferior derecho, es derivado al HCS para intervención quirúrgica, es evaluado por cirugía que indica sin resolución quirúrgica de urgencia, traumatología realiza: toilette quirúrgica + sutura + reducción + tracción esquelética transcalcanea, quedando en Shock Room, donde se observa relleno capilar muy lento, ausencia de pulsos pedio, tibial posterior y popliteo, evaluado por cirugía vascular que solicita arteriografía: donde se ve indemnidad de arteria femoral superficial, poplítea supra e infra patelar y de arterias tibiales anterior, posterior y peronea, por debajo de la zona de fractura de fémur y tibia, con gran vaso espasmo en tercio distal y pie, continuando con requerimiento de noradrenalina pasa a UTI. Paciente ingresa en mal estado general en ARM bajo sedoanalgesia con RMF + Midazolam con RASS -4 adaptado y sincrónico, hemodinamicamente inestable con tendencia a la hipotensión que no responde a volumen por lo que se reinicia noradrenalina a 0.11 mcg/kg/min, febril. Al examen físico con mucosas ligeramente pálidas hidratadas con R1R2 rítmicos regulares silencios impresión libres, con hipoventilación bilateral a predominio de bases y escasas secreción muco-hemáticas, abdomen blando depresible, no resistente, RHA + hipoactivos, se coloca tracción esquelética y se evidencia lesión de muslo derecha donde se encontraba fractura expuesta de fémur con vendaje limpio, fractura de tibia izquierda sin lesión de piel, herida tipo scalp de muslo interno derecho con suturas con salida de secreción serohemática, con aumento de volumen por inflamación, con pulsos débiles, temperatura conservada, se observa sitio de punción inguinal derecho de hemodinámica sin signo de sangrado, fractura de muñeca derecha con valva de yeso, lesión en mentón con sutura, hematoma frontal con equimosis orbitaria, múltiples lesiones escoriativas en rodillas manos, codos, parpado superior derecho, SNG a descarga con débito alimenticio, diuresis + oligoanuria, concentrada se indica volumen. Paciente crítico con pronóstico reservado, se informa a familiares.

- Pendiente: Evaluación por Neurología.

-24/6 EVALUADO POR TRAUMATOLOGIA.

-24/6 se realiza ventana de sedación. (cierro Midazolam, indico desmedetomidina)

24/6 Pancultivar salió HC, URO, RETRO.


- ATB: 23/06 Gentamicina + Cefalotina se suspende. Luego de cultivos inicia bactrin + clinda (24/6).

- 23/06 Arteriografía de MII: ARTERIA ILIACA PRIMITIVA E INTERNA: Permeables y sin lesiones angiográficas significativas. ARTERIA ILIACA EXTERNA: Permeable, sin lesiones angiográficas significativas, con vasoespasmo. ARTERIA FEMORAL COMUN: Permeable, con vasoespasmo. ARTERIA FEMORAL SUPERFICIAL, PROFUNDA, POPLITEA, TIBIAL ANTERIOR, TRONCO TIBIOPERONEO, PERONEA Y TIBIAL POSTERIOR: Permeables. Sin lesiones angiográficas significativas. Con vasoespasmo. CONCLUSION: Arterias sin



HISTORIA CLINICA

Apellido: LOLLI DNI 47500788
 Nombre: LUCAS DAVID Fecha Nac.: 05/07/2006
 Domicilio: MONTEAGUDO N°:402 B°:AERO CLUB ESTE Teléfono:
 Edad: 18A H. C.: 20475007884
 Localidad: MONTEROS
 Obra Social: 126700 126700 - OBRA SOCIAL DEL PERSONAL DE LA ACTIVIDAD AZUCARERA TUCUMANA



lesiones angiográficas significativas, con vasoespasmo en contexto de politraumatismo grave con requerimiento de drogas vasoactivas y fractura expuesta de fémur, tibia y peroné.

- 23/06 TAC de cerebro, impresiona edema cerebral?, Tórax con contusión pulmonar bilateral, abdomen s/p. Pendiente informe.

- 23/06 Rx: fractura diáfisis de fémur, tibia y peroné izquierdo, fractura de radio distal derecho.

Origen: INTERNACION/SIGNOS V

Fecha: 24/06/2025 Horario: 20:00

PROFESIONAL ENFERMERO : FLORES, CARMEN ANALIA(MP:4047)

Detalle:	TA Sistolica: 124.00	Peso: -	Perim. Cefalico: -	I.M.C.: -
	TA Diastolica: 67.00	Talla: -	Temp. Axilar: 36.40	Sat. Oxigeno: 100
	Frecuencia Cardiaca: 71	Frecuencia Resp.: 19	Temp. Rectal: -	NIHS: -
	Diuresis: -	Drenaje: -	Sonda: -	Sonda Vesical: -
	Ing. Via Oral: -	Ing. Via Endov.: -	Otros Ing: -	Otros Egr: -
	Fio2: 27	Agua Endogena: 250.00		Catarsis: -
	Basales: 320.00	Temp. Respiratoria: -		
	Hemoglucotest: -	Hora: -		
	Corrección [U]: -	Hora Corrección: -		
	Dieta: -	Adm. LECHE: -	Cantidad: -	Fecha: -
	Oxigeno: -		Flujo: -	

Origen: INTERCONSULTA

Servicio: KINESIOLOGIA

Fecha: 24/06/2025

Horario: 18:17

Profesional: RUIZ DANEGGER, MARIA MERCEDES

Motivo de Consulta: KTR + KTM

Diagnóstico: J96 - INSUFICIENCIA RESPIRATORIA, NO CLASIFICADA EN OTRA PARTE

Evolución: PACIENTE EN ARM A QUIEN SE LE REALIZA KINESIOERAPIA MOTORA Y RESPIRATORIA. CUIDADOS DE CNFORT.

Practica:

Origen: INTERNACION/SIGNOS V

Fecha: 24/06/2025 Horario: 18:00

PROFESIONAL ENFERMERO : FLORES, CARMEN ANALIA(MP:4047)

Detalle:	TA Sistolica: 117.00	Peso: -	Perim. Cefalico: -	I.M.C.: -
	TA Diastolica: 69.00	Talla: -	Temp. Axilar: 36.20	Sat. Oxigeno: 100
	Frecuencia Cardiaca: 62	Frecuencia Resp.: 21	Temp. Rectal: -	NIHS: -
	Diuresis: -	Drenaje: -	Sonda: -	Sonda Vesical: -
	Ing. Via Oral: -	Ing. Via Endov.: -	Otros Ing: -	Otros Egr: -
	Fio2: 27	Agua Endogena: -		Catarsis: -
	Basales: -	Temp. Respiratoria: -		
	Hemoglucotest: -	Hora: -		
	Corrección [U]: -	Hora Corrección: -		
	Dieta: -	Adm. LECHE: -	Cantidad: -	Fecha: -
	Oxigeno: -		Flujo: -	

Origen: INTERNACION/SIGNOS V

Fecha: 24/06/2025 Horario: 16:00

PROFESIONAL ENFERMERO : FLORES, CARMEN ANALIA(MP:4047)



HISTORIA CLINICA

Apellido: LOLLI DNI 47500788
 Nombre: LUCAS DAVID Fecha Nac.: 05/07/2006
 Domicilio: MONTEAGUDO N°:402 B°:AERO CLUB ESTE Teléfono:
 Edad: 18A H. C.: 20475007884
 Localidad: MONTEROS
 Obra Social: 126700 126700 - OBRA SOCIAL DEL PERSONAL DE LA ACTIVIDAD AZUCARERA TUCUMANA



Detalle:	TA Sistolica: 140.00	Peso: -	Perim. Cefalico: -	I.M.C.: -
	TA Diastolica: 88.00	Talla: -	Temp. Axilar: 36.00	Sat. Oxigeno: 100
	Frecuencia Cardiaca: 67	Frecuencia Resp.: 18	Temp. Rectal: -	NIHS: -
	Diuresis: -	Drenaje: -	Sonda: -	Sonda Vesical: -
	Ing. Via Oral: -	Ing. Via Endov.: -	Otros Ing: -	Otros Egr: -
	Fio2: 27	Agua Endogena: -	Postprandial	Catarsis: -
	Basales: -	Temp. Respiratoria: -		
	Hemoglucotest: 151	Hora: 16:00	Cantidad: -	Fecha: -
	Corrección [UI]: -	Hora Corrección: -	Flujo: -	
	Dieta: -	Adm. LECHE: -		
	Oxigeno: -			

Origen: INTERNACION Servicio: UNIDAD DE CUIDADOS CRITICOS I

Fecha: 24/06/2025 Horario: 13:03

PROFESIONAL ENFERMERO : CHAVARRIA, ADRIANA GRACIELA(MP:3449)

Diagnóstico: POLITRAUMATISMO CON TRAUMATISMO ENCEFALOCRANEANO
(T07-Traumatismos múltiples, no especificados)

Otras Afecciones:

Tratamiento: Administración Med.:

PHP SFL /// SRL A 42 GTS EV :10Hs. | 13Hs. | DEXMEDETOMIDINA 3AMPOLLAS EN 150CC DE D5% A 11ML/H EV :10Hs. |

Origen: INTERNACION Servicio: UNIDAD DE CUIDADOS CRITICOS I

Fecha: 24/06/2025 Horario: 13:03

PROFESIONAL ENFERMERO : CHAVARRIA, ADRIANA GRACIELA(MP:3449)

Diagnóstico: POLITRAUMATISMO CON TRAUMATISMO ENCEFALOCRANEANO
(T07-Traumatismos múltiples, no especificados)

Otras Afecciones:

Tratamiento: Administración Med.:

CARGA 1000 CC SFL///SRL SIM EV :11Hs. |

Origen: INTERNACION/SIGNOS V

Fecha: 24/06/2025 Horario: 13:00

PROFESIONAL ENFERMERO : CHAVARRIA, ADRIANA GRACIELA(MP:3449)

Detalle:	TA Sistolica: 139.00	Peso: -	Perim. Cefalico: -	I.M.C.: -
	TA Diastolica: 86.00	Talla: -	Temp. Axilar: 36.00	Sat. Oxigeno: 100
	Frecuencia Cardiaca: 77	Frecuencia Resp.: 20	Temp. Rectal: -	NIHS: -
	Diuresis: -	Drenaje: -	Sonda: -	Sonda Vesical: -
	Ing. Via Oral: -	Ing. Via Endov.: -	Otros Ing: -	Otros Egr: -
	Fio2: 0,30	Agua Endogena: -	Postprandial	Catarsis: -
	Basales: -	Temp. Respiratoria: -		
	Hemoglucotest: -	Hora: -	Cantidad: -	Fecha: -
	Corrección [UI]: -	Hora Corrección: -	Flujo: -	
	Dieta: -	Adm. LECHE: -		
	Oxigeno: -			



HISTORIA CLINICA

Apellido: LOLLI DNI 47500788
 Nombre: LUCAS DAVID Fecha Nac.: 05/07/2006
 Domicilio: MONTEAGUDO N°:402 B°:AERO CLUB ESTE Teléfono:
 Edad: 18A H. C.: 20475007884
 Localidad: MONTEROS
 Obra Social: 126700 126700 - OBRA SOCIAL DEL PERSONAL DE LA ACTIVIDAD AZUCARERA TUCUMANA



Origen: INTERNACION Servicio: UNIDAD DE CUIDADOS CRITICOS I

Fecha: 24/06/2025 Horario: 12:31

PROFESIONAL MEDICO : PUJOL, ANTONIO SANTIAGO HUGO(MP:7841)

Diagnóstico: POLITRAUMATISMO CON TRAUMATISMO ENCEFALOCRANEANO
 (T07-Traumatismos múltiples, no especificados)

Otras Afecciones:

Evolución: PACIENTE CON RODILLA FLOTANTE IZQUIERDA. CON BUENA TOLERANCIA A TRACCION. SE SOLICITAN MATERIALES DE CIRUGIA.

Origen: INTERCONSULTA Servicio: KINESIOLOGIA

Fecha: 24/06/2025 Horario: 11:54

Profesional: BORGNINO, NOELIA BELEN

Motivo de Consulta: ic

Diagnóstico: R06.0 - DISNEA

Evolución: pcte en arm/pcv. fio2 30% sato2 100%. se realiza cva, aspiracion de escasas secreciones. muestra traqueal insuficiente, queda pendiente para la tarde.

Practica: ktr ktm

Origen: INTERNACION Servicio: UNIDAD DE CUIDADOS CRITICOS I

Fecha: 24/06/2025 Horario: 11:20

PROFESIONAL MEDICO : ESPINOSA, MYRIAN SUSANA(MP:7690)

Diagnóstico: POLITRAUMATISMO CON TRAUMATISMO ENCEFALOCRANEANO
 (T07-Traumatismos múltiples, no especificados)

Otras Afecciones:

Evolución: Paciente de 18 años de edad, con Dx de PLT con TEC con perdida de conciencia, contusión pulmonar, fractura expuesta de fémur y fractura de tibia izquierda, lesión tipo scalp de muslo interno derecho, fractura de muñeca derecha, lesión en mentón, hematoma frontal con equimosis orbitaria, múltiples lesiones escoriativas. Paciente ingresa por guardia del hospital de monteros el 22/06, traído por el 107, por TEC y PLT, por accidente de tránsito, sin casco, (moto- camioneta de alto impacto) con traumatismo facial y pérdida de conocimiento, Glasgow 8/15, que requirió de IOT, derivado al hospital Padilla donde se realiza TAC de cerebro evaluada por neurcirugia 23/06 que informa: TAC de cerebro sin lesión ósea ni parenquimatosa de resolución neuroquirurgica, TAC de columna cervical no evidencia lesión ósea aguda. Rx muestra fractura diafisaria de fémur, tibia y peroné izquierdo, fractura de muñeca, lesión scalp en miembro inferior derecho, es derivado al HCS para intervención quirúrgica, es evaluado por cirugía que indica sin resolución quirúrgica de urgencia, traumatología realiza: toilette quirúrgica + sutura + reducción + tracción esquelética transcalcanea, quedando en Shock Room, donde se observa relleno capilar muy lento, ausencia de pulsos pedio, tibial posterior y popliteo, evaluado por cirugía vascular que solicita arteriografía: donde se ve indemnidad de arteria femoral superficial, poplítea supra e infra patelar y de arterias tibiales anterior, posterior y peronea, por debajo de la zona de fractura de fémur y tibia, con gran vaso espasmo en tercio distal y pie, continuando con requerimiento de noradrenalina pasa a UTI. Paciente ingresa en mal estado general en ARM bajo sedoanalgesia con RMF + Midazolam con RASS -4 adaptado y sincrónico, hemodinamicamente inestable con tendencia A la hipotensión que no responde a volumen por lo que se reinicia noradrenalina a 0.11 mcg/kg/min, febril. Al examen físico con mucosas ligeramente pálidas hidratadas con R1R2 rítmicos regulares silencios impresión libres, con hipoventilación bilateral a predominio de bases y escasas secreción muco-hematicas, abdomen blando depresible, no resistente, RHA + hipoactivos, se coloca tracción esquelética y se evidencia lesión de muslo derecha donde se encontraba fractura expuesta de fémur con vendaje limpio, fractura de tibia izquierda sin lesión de piel, herida tipo scalp de muslo interno derecho con suturas con salida de secreción serohematica, con aumento de volumen por inflamación, con pulsos débiles, temperatura conservada, se observa sitio de punción inguinal derecho de hemodinamia sin signo de



HISTORIA CLINICA

Apellido: LOLLI DNI 47500788
 Nombre: LUCAS DAVID Fecha Nac.: 05/07/2006
 Domicilio: MONTEAGUDO N°:402 B°:AERO CLUB ESTE Teléfono:
 Edad: 18A H. C.: 20475007884
 Localidad: MONTEROS
 Obra Social: 126700 126700 - OBRA SOCIAL DEL PERSONAL DE LA ACTIVIDAD AZUCARERA TUCUMANA



sangrado, fractura de muñeca derecha con valva de yeso, lesión en mentón con sutura, hematoma frontal con equimosis orbitaria, múltiples lesiones escoriativas en rodillas manos, codos, parpado superior derecho, SNG a descarga con debito alimenticio, diuresis + oligoanuria, concentrada se indica volumen. Paciente crítico con pronóstico reservado, se informa a familiares.

- Pendiente: Evaluación por Neurología y traumatología.

-24/6 se realiza ventana de sedación. (cierro Midazolam , indico desmedetomidina)

-Pancultivar el 24/06.

- ATB: 23/06 Gentamicina + Cefalotina se suspende . luego de cultivos inicia bactrin + clinda (24/6) día 0.

- 23/06 Arteriografía de MII: ARTERIA ILIACA PRIMITIVA E INTERNA: Permeables y sin lesiones angiográficas significativas. ARTERIA ILIACA EXTERNA: Permeable, sin lesiones angiográficas significativas, con vasoespasmo. ARTERIA FEMORAL COMUN: Permeable, con vasoespasmo. ARTERIA FEMORAL SUPERFICIAL, PROFUNDA, POPLITEA, TIBIAL ANTERIOR, TRONCO TIBIOPERONEO, PERONEA Y TIBIAL POSTERIOR: Permeables. Sin lesiones angiográficas significativas. Con vasoespasmo. CONCLUSION: Arterias sin lesiones angiográficas significativas, con vasoespasmo en contexto de politraumatismo grave con requerimiento de drogas vasoactivas y fractura expuesta de fémur, tibia y peroné.

- 23/06 TAC de cerebro, impresiona edema cerebral?, Tórax con contusión pulmonar bilateral, abdomen s/p. Pendiente informe.

- 23/06 Rx: fractura diáfisis de fémur, tibia y peroné izquierdo, fractura de radio distal derecho.

Origen: INTERNACION Servicio: UNIDAD DE CUIDADOS CRITICOS I

Fecha: 24/06/2025 Horario: 10:48

PROFESIONAL MEDICO : JUANE FERNANDEZ, MARISOL(MP:10676)

Diagnóstico: POLITRAUMATISMO CON TRAUMATISMO ENCEFALOCRANEANO
(T07-Traumatismos múltiples, no especificados)

Otras Afecciones:

Evolución: Parenteral Nro.: 1 PHP SFL /// SRL A 42 GTS EV | Medicamento Nro.: 1 BACTRIM 2 AMPOLLAS EN 200CC DE SF CADA 8HS EV (FI 24/06) INICIAR POSTERIOR A TOMA DE CULTIVOS | Medicamento Nro.: 2 CLINDAMICINA 600MG EN 200CC DE SF CADA 6HS EV (FI 24/06) INICIAR POSTERIOR A TOMA DE CULTIVOS | Medicamento Nro.: 3 DEXMEDETOMIDINA 3AMPOLLAS EN 150CC DE D5% A 11ML/H EV |

Origen: INTERNACION Servicio: UNIDAD DE CUIDADOS CRITICOS I

Fecha: 24/06/2025 Horario: 10:25

PROFESIONAL ENFERMERO : CHAVARRIA, ADRIANA GRACIELA(MP:3449)

Diagnóstico: POLITRAUMATISMO CON TRAUMATISMO ENCEFALOCRANEANO
(T07-Traumatismos múltiples, no especificados)

Otras Afecciones:

Tratamiento: Administración Med.:

PHP SFL /// SRL A 35 GTS EV :10Hs. | REMIFENTANILO 2 AMP/100 CC SFL A 11 ML EV : 7Hs. | MIDAZOLAM 8 AMP /100 CC SFL A 11 ML EV : 7Hs. | CARGA 1000 CC SFL///SRL SIM EV :10Hs. | OMEPRAZOL 1 MP C/24 HRS EV : 8Hs. | HGT POR TURNO Y CORRECCION : 7Hs. | PANCULTIVAR EL 24/6/25 : 8Hs. |

Origen: INTERNACION/SIGNOS V

Fecha: 24/06/2025 Horario: 10:00

PROFESIONAL ENFERMERO : CHAVARRIA, ADRIANA GRACIELA(MP:3449)



HISTORIA CLINICA

Apellido: LOLLI DNI 47500788
 Nombre: LUCAS DAVID Fecha Nac.: 05/07/2006
 Domicilio: MONTEAGUDO N°:402 B°:AERO CLUB ESTE Teléfono:
 Edad: 18A H. C.: 20475007884
 Localidad: MONTEROS
 Obra Social: 126700 126700 - OBRA SOCIAL DEL PERSONAL DE LA ACTIVIDAD AZUCARERA TUCUMANA



Detalle:	TA Sistolica:	120.00	Peso:	-	Perim. Cefalico:	-	I.M.C.:	-
	TA Diastolica:	64.00	Talla:	-	Temp. Axilar:	36.00	Sat. Oxigeno:	100
	Frecuencia Cardiaca:	75	Frecuencia Resp.:	19	Temp. Rectal:	-	NIHS:	-
	Diuresis:	-	Drenaje:	-	Sonda:	-	Sonda Vesical:	-
	Ing. Via Oral:	-	Ing. Via Endov.:	-	Otros Ing:	-	Otros Egr:	-
	Fio2:	0,30	Agua Endogena:	-	Temp. Respiratoria:	-	Catarsis:	-
	Basales:	-	Temp. Respiratoria:	-	Hora:	-	Fecha:	-
	Hemoglucotest:	-	Hora:	-	Hora Corrección:	-	Flujo:	-
	Corrección [UI]:	-	Hora Corrección:	-	Adm. LECHE:	-		
	Dieta:	-	Adm. LECHE:	-	Cantidad:	-		
	Oxigeno:	-			Flujo:	-		

Origen: INTERNACION/SIGNOS V
 Fecha: 24/06/2025 Horario: 07:00
 PROFESIONAL ENFERMERO : CHAVARRIA, ADRIANA GRACIELA(MP:3449)

Detalle:	TA Sistolica:	111.00	Peso:	-	Perim. Cefalico:	-	I.M.C.:	-
	TA Diastolica:	48.00	Talla:	-	Temp. Axilar:	36.20	Sat. Oxigeno:	100
	Frecuencia Cardiaca:	80	Frecuencia Resp.:	20	Temp. Rectal:	-	NIHS:	-
	Diuresis:	-	Drenaje:	-	Sonda:	-	Sonda Vesical:	-
	Ing. Via Oral:	-	Ing. Via Endov.:	-	Otros Ing:	-	Otros Egr:	-
	Fio2:	0,30	Agua Endogena:	-	Temp. Respiratoria:	-	Catarsis:	-
	Basales:	-	Temp. Respiratoria:	-	Hora:	07:00	Preprandial	
	Hemoglucotest:	135	Hora:	07:00	Hora Corrección:	-	Fecha:	-
	Corrección [UI]:	-	Hora Corrección:	-	Adm. LECHE:	-		
	Dieta:	-	Adm. LECHE:	-	Cantidad:	-		
	Oxigeno:	-			Flujo:	-		

Origen: INTERNACION Servicio: UNIDAD DE CUIDADOS CRITICOS I
 Fecha: 24/06/2025 Horario: 05:33
 PROFESIONAL ENFERMERO : RODRIGUEZ, ROSA DE LOURDES(MP:3571)

Diagnóstico: POLITRAUMATISMO CON TRAUMATISMO ENCEFALOCRANEANO
 (T07-Traumatismos múltiples, no especificados)

Otras Afecciones:

Tratamiento: Administración Med.:
 CEFALOTINA 1 GRAMOS EV CDA 6 HORAS : 0Hs. |

Origen: INTERNACION Servicio: UNIDAD DE CUIDADOS CRITICOS I
 Fecha: 24/06/2025 Horario: 05:33
 PROFESIONAL ENFERMERO : RODRIGUEZ, ROSA DE LOURDES(MP:3571)

Diagnóstico: POLITRAUMATISMO CON TRAUMATISMO ENCEFALOCRANEANO
 (T07-Traumatismos múltiples, no especificados)

Otras Afecciones:

Tratamiento: Administración Med.:
 PHP SFL /// SRL A 35 GTS EV : 1Hs. | 5Hs. | MIDAZOLAM 8 AMP /100 CC SFL A 11 ML EV : 0Hs. | 4Hs. |
 CARGA 1000 CC SFL///SRL SIM EV : 0Hs. | METOCLOPRAMIDIA 10 MG C/8 HRS EV : 0Hs. |

Origen: INTERNACION/SIGNOS V
 Fecha: 24/06/2025 Horario: 05:00
 PROFESIONAL ENFERMERO : RODRIGUEZ, ROSA DE LOURDES(MP:3571)



HISTORIA CLINICA

Apellido: LOLLI DNI 47500788
 Nombre: LUCAS DAVID Fecha Nac.: 05/07/2006
 Domicilio: MONTEAGUDO N°:402 B°:AERO CLUB ESTE Teléfono:
 Edad: 18A H. C.: 20475007884
 Localidad: MONTEROS
 Obra Social: 126700 126700 - OBRA SOCIAL DEL PERSONAL DE LA ACTIVIDAD AZUCARERA TUCUMANA



Detalle:	TA Sistolica: 115.00	Peso: -	Perim. Cefalico: -	I.M.C.: -
	TA Diastolica: 57.00	Talla: -	Temp. Axilar: 36.40	Sat. Oxigeno: 99
	Frecuencia Cardiaca: 100	Frecuencia Resp.: 30	Temp. Rectal: -	NIHS: -
	Diuresis: -	Drenaje: -	Sonda: -	Sonda Vesical: -
	Ing. Via Oral: -	Ing. Via Endov.: -	Otros Ing: -	Otros Egr: -
	Fio2: 30	Agua Endogena: -	Temp. Respiratoria: -	Catarsis: -
	Basales: -	Temp. Respiratoria: -	Hora: -	Fecha: -
	Hemoglucotest: -	Hora: -	Corrección [U]: -	
	Corrección [U]: -	Hora Corrección: -	Dieta: -	
	Dieta: -	Adm. LECHE: -	Oxigeno: -	
	Oxigeno: -		Cantidad: -	
			Flujo: -	

Origen: INTERNACION Servicio: UNIDAD DE CUIDADOS CRITICOS I
 Fecha: 24/06/2025 Horario: 00:13

PROFESIONAL MEDICO : LAZO ARISPE, GUSTAVO FAVIO(MP:9784)

Diagnóstico: POLITRAUMATISMO CON TRAUMATISMO ENCEFALOCRANEANO
 (T07-Traumatismos múltiples, no especificados)

Otras Afecciones:

Evolución: Parenteral Nro.: 1 PHP SFL /// SRL A 35 GTS EV | Parenteral Nro.: 2 REMIFENTANILO 2 AMP/100 CC SFL A 11 ML EV | Parenteral Nro.: 3 MIDAZOLAM 8 AMP /100 CC SFL A 11 ML EV | Parenteral Nro.: 4 NORADRENALINA 2 AMP/250 CC DSA 5% A 11 ML EV (MODIFICAR SEGUN TAM) | Parenteral Nro.: 5 CARGA 1000 CC SFL///SRL SIM EV | Medicamento Nro.: 1 DIPIRONA 1 AMP EV SOS | Medicamento Nro.: 2 OMEPRAZOL 1 MP C/24 HRS EV | Medicamento Nro.: 3 METOCLOPRAMIDIA 10 MG C/8 HRS EV | Medicamento Nro.: 4 CIRCUITO DE ARM CON TRAMPA DE AGUA | Medicamento Nro.: 5 SISTEMA CERRADO DE ASPIRACION | Medicamento Nro.: 6 PERFUS VOLUMAT | Medicamento Nro.: 7 SET APLIX | Medicamento Nro.: 8 APOSITO TEGADERM | Medicamento Nro.: 9 CABECERA AA 40° | Medicamento Nro.: 10 TRACCION ESQUELETICA | Medicamento Nro.: 11 ENOXAPARINA 0.4 CC SC C/24 HRS | Medicamento Nro.: 12 CPV Y DIURESIS | Medicamento Nro.: 13 HGT POR TURNO Y CORRECCION | Medicamento Nro.: 14 PANCULTIVAR EL 24/6/25 |

Origen: INTERNACION/SIGNOS V

Fecha: 24/06/2025 Horario: 00:01

PROFESIONAL ENFERMERO : RODRIGUEZ, ROSA DE LOURDES(MP:3571)

Detalle:	TA Sistolica: 121.00	Peso: -	Perim. Cefalico: -	I.M.C.: -
	TA Diastolica: 59.00	Talla: -	Temp. Axilar: 36.10	Sat. Oxigeno: 100
	Frecuencia Cardiaca: 100	Frecuencia Resp.: 19	Temp. Rectal: -	NIHS: -
	Diuresis: -	Drenaje: -	Sonda: -	Sonda Vesical: -
	Ing. Via Oral: -	Ing. Via Endov.: -	Otros Ing: -	Otros Egr: -
	Fio2: -	Agua Endogena: -	Temp. Respiratoria: -	Catarsis: -
	Basales: -	Temp. Respiratoria: -	Hora: -	Fecha: -
	Hemoglucotest: -	Hora: -	Corrección [U]: -	
	Corrección [U]: -	Hora Corrección: -	Dieta: -	
	Dieta: -	Adm. LECHE: -	Oxigeno: -	
	Oxigeno: -		Cantidad: -	
			Flujo: -	



HISTORIA CLINICA

Apellido: LOLLI DNI 47500788
 Nombre: LUCAS DAVID Fecha Nac.: 05/07/2006
 Domicilio: MONTEAGUDO N°:402 B°:AERO CLUB ESTE Teléfono:
 Edad: 18A H. C.: 20475007884
 Localidad: MONTEROS
 Obra Social: 126700 126700 - OBRA SOCIAL DEL PERSONAL DE LA ACTIVIDAD AZUCARERA TUCUMANA



Origen: INTERNACION Servicio: SHOCK ROOM
 Fecha: 23/06/2025 Horario: 21:52
 PROFESIONAL MEDICO : LAZO ARISPE, GUSTAVO FAVIO(MP:9784)
 Diagnóstico: POLITRAUMATISMO CON TRAUMATISMO ENCEFALOCRANEANO
 (T07-Traumatismos múltiples, no especificados)

Otras Afecciones:

Evolución: Paciente de 18 años de edad, con Dx: PLT con TEC con pérdida de conciencia, contusión pulmonar, fractura expuesta de fémur y fractura de tibia izquierda, lesión tipo scalp de muslo interno derecho, fractura de muñeca derecha, lesión en mentón, hematoma frontal con equimosis orbitaria, múltiples lesiones escoriativas. Antecedentes: No refiere (según HCL previa y familiares hermanos). Paciente ingresa por guardia del hospital de monteros el 22/06, traído por el 107, por TEC y PLT, por accidente de tránsito, sin casco, (moto- camioneta de alto impacto) con traumatismo facial y pérdida de conocimiento, Glasgow 8/15, que requirió de IOT, derivado al hospital Padilla donde se realiza TAC de cerebro evaluada por neurocirugía 23/06 que informa: TAC de cerebro sin lesión ósea ni parenquimatosa de resolución neuroquirúrgica, TAC de columna cervical no evidencia lesión ósea aguda. Rx muestra fractura diafisaria de fémur, tibia y peroné izquierdo, fractura de muñeca, lesión scalp en miembro inferior derecho, es derivado al HCS para intervención quirúrgica, es evaluado por cirugía que indica sin resolución quirúrgica de urgencia, traumatología realiza: toilette quirúrgica + sutura + reducción + tracción esquelética transcalseana, quedando en Shock Room, donde se observa relleno capilar muy lento, ausencia de pulsos pedio, tibial posterior y popliteo, evaluado por cirugía vascular que solicita arteriografía: donde se ve indemnidad de arteria femoral superficial, poplítea supra e infra patelar y de arterias tibiales anterior, posterior y peronea, por debajo de la zona de fractura de fémur y tibia, con gran vaso espasmo en tercio distal y pie, continuando con requerimiento de noradrenalina pasa a UTI. Paciente ingresa en mal estado general en ARM bajo sedoanalgesia con RMF + Midazolam con RASS -4 adaptado y sincrónico, hemodinámicamente inestable con tendencia a la hipotensión que no responde a volumen por lo que se reinicia noradrenalina a 0.11 mcg/kg/min, febril. Al examen físico con mucosas ligeramente pálidas hidratadas con R1R2 rítmicos regulares silencios impresión libres, con hipoventilación bilateral a predominio de bases y escasas secreción muco-hemáticas, abdomen blando depresible, no resistente, RHA + hipoactivos, se coloca tracción esquelética y se evidencia lesión de muslo derecha donde se encontraba fractura expuesta de fémur con vendaje limpio, fractura de tibia izquierda sin lesión de piel, herida tipo scalp de muslo interno derecho con suturas con salida de secreción serohemática, con aumento de volumen por inflamación, con pulsos débiles, temperatura conservada, se observa sitio de punción inguinal derecho de hemodinámica sin signo de sangrado, fractura de muñeca derecha con valva de yeso, lesión en mentón con sutura, hematoma frontal con equimosis orbitaria, múltiples lesiones escoriativas en rodillas manos, codos, párpado superior derecho, SNG a descarga con débito alimenticio, diuresis + oligoanuria, concentrada se indica volumen. Paciente crítico con pronóstico reservado, se informa a familiares.

- Pendiente: Evaluación por Neurología y traumatología. Pancultivar el 24/06.
- ATB: 23/06 Gentamicina + cefalotina.
- S/Cultivos.
- 23/06 Arteriografía de MII: ARTERIA ILIACA PRIMITIVA E INTERNA: Permeables y sin lesiones angiográficas significativas. ARTERIA ILIACA EXTERNA: Permeable, sin lesiones angiográficas significativas, con vasoespasmo. ARTERIA FEMORAL COMUN: Permeable, con vasoespasmo. ARTERIA FEMORAL SUPERFICIAL, PROFUNDA, POPLITEA, TIBIAL ANTERIOR, TRONCO TIBIOPERONEO, PERONEA Y TIBIAL POSTERIOR: Permeables. Sin lesiones angiográficas significativas. Con vasoespasmo. CONCLUSION: Arterias sin lesiones angiográficas significativas, con vasoespasmo en contexto de politraumatismo grave con requerimiento de drogas vasoactivas y fractura expuesta de fémur, tibia y peroné.
- 23/06 TAC de cerebro, impresiona edema cerebral?, Tórax con contusión pulmonar bilateral, abdomen s/p. Pendiente informe.



HISTORIA CLINICA

Apellido: LOLLI DNI 47500788
 Nombre: LUCAS DAVID Fecha Nac.: 05/07/2006
 Domicilio: MONTEAGUDO N°:402 B°:AERO CLUB ESTE Teléfono:
 Edad: 18A H. C.: 20475007884
 Localidad: MONTEROS
 Obra Social: 126700 126700 - OBRA SOCIAL DEL PERSONAL DE LA ACTIVIDAD AZUCARERA TUCUMANA



- 23/06 Rx: fractura diáfisis de fémur, tibi y peroné izquierdo, fractura de radio distal derecho.

Origen: INTERNACION Servicio: SHOCK ROOM

Fecha: 23/06/2025 Horario: 18:46

PROFESIONAL MEDICO : LAZO ARISPE, GUSTAVO FAVIO(MP:9784)

Diagnóstico: POLITRAUMATISMO CON TRAUMATISMO ENCEFALOCRANEANO
 (T07-Traumatismos múltiples, no especificados)

Otras Afecciones:

Evolución: Ingreso a UTI:

Paciente de 18 años de edad, con Dx: PLT con TEC con pérdida de conciencia, contusión pulmonar, fractura expuesta de fémur y fractura de tibia izquierda, lesión tipo scalp de muslo interno derecho, fractura de muñeca derecha, lesión en mentón, hematoma frontal con equimosis orbitaria, múltiples lesiones escoriativas. Antecedentes: No refiere (según HCL previa y familiares hermanos). Paciente ingresa por guardia del hospital de monteros el 22/06, traído por el 107, por TEC y PLT, por accidente de tránsito, sin casco, (moto- camioneta de alto impacto) con traumatismo facial y pérdida de conocimiento, Glasgow 8/15, que requirió de IOT, derivado al hospital Padilla donde se realiza TAC de cerebro evaluada por neurcirugia 23/06 que informa: TAC de cerebro sin lesión ósea ni parenquimatosa de resolución neuroquirgica, TAC de columna cervical no evidencia lesión ósea aguda. Rx muestra fractura diafisaria de fémur, tibia y peroné izquierdo, fractura de muñeca, lesión scalp en miembro inferior derecho, es derivado al HCS para intervención quirúrgica, es evaluado por cirugía que indica sin resolución quirúrgica de urgencia, traumatología realiza: toilette quirúrgica + sutura + reducción + tracción esquelética transcalseana, quedando en Shock Room, donde se observa relleno capilar muy lento, ausencia de pulsos pedio, tibial posterior y popliteo, evaluado por cirugía vascular que solicita arteriografía: donde se ve indemnidad de arteria femoral superficial, poplítea supra e infra patelar y de arterias tibiales anterior, posterior y peronea, por debajo de la zona de fractura de fémur y tibia, con gran vaso espasmo en tercio distal y pie, continuando con requerimiento de noradrenalina pasa a UTI. Paciente ingresa en mal estado general en ARM bajo sedoanalgesia con RMF + Midazolam con RASS -4 adaptado y sincrónico, hemodinamicamente inestable con tendencia a la hipotensión que no responde a volumen por lo que se reinicia noradrenalina a 0.11 mcg/kg/min, febril. Al examen físico con mucosas ligeramente pálidas hidratadas con r1r2 rítmicos regulares silencios impresión libres, con hipoventilación bilateral a predominio de bases y escasas secreción muco-hemáticas, abdomen blando depresible, no resistente, RHA + hipoactivos, se coloca tracción esquelética y se evidencia lesión de muslo derecha donde se encontraba fractura expuesta de fémur con vendaje limpio, fractura de tibia izquierda sin lesión de piel, herida tipo scalp de muslo interno derecho con suturas con salida de secreción serohematosa, con aumento de volumen por inflamación, con pulsos débiles, temperatura conservada, se observa sitio de punción inguinal derecho de hemodinamia sin signo de sangrado, fractura de muñeca derecha con valva de yeso, lesión en mentón con sutura, hematoma frontal con equimosis orbitaria, múltiples lesiones escoriativas en rodillas manos, codos, parpado superior derecho, SNG a descarga con debito alimenticio, diuresis + concentrada se indica volumen. Paciente crítico con pronóstico reservado, se informa a familiares.

- Pendiente: Evaluación por Neurología y traumatología. Pancultivar el 24/06.

- ATB: 23/06 Gentamicina + cefalotina.

- S/Cultivos.

- 23/06 Arteriografía de MII: ARTERIA ILIACA PRIMITIVA E INTERNA: Permeables y sin lesiones angiográficas significativas. ARTERIA ILIACA EXTERNA: Permeable, sin lesiones angiográficas significativas, con vasoespasmo. ARTERIA FEMORAL COMUN: Permeable, con vasoespasmo. ARTERIA FEMORAL SUPERFICIAL, PROFUNDA, POPLITEA, TIBIAL ANTERIOR, TRONCO TIBIOPERONEO, PERONEA Y TIBIAL POSTERIOR: Permeables. Sin lesiones angiográficas significativas. Con vasoespasmo. CONCLUSION: Arterias sin lesiones angiográficas significativas, con vasoespasmo en contexto de politraumatismo grave con requerimiento de drogas vasoactivas y fractura expuesta de fémur, tibia y peroné.

- 23/06 TAC de cerebro, impresiona edema cerebral?, Tórax con contusión pulmonar bilateral, abdomen



HISTORIA CLINICA

Apellido: LOLLI DNI 47500788
 Nombre: LUCAS DAVID Fecha Nac.: 05/07/2006
 Domicilio: MONTEAGUDO N°:402 B°:AERO CLUB ESTE Teléfono:
 Edad: 18A H. C.: 20475007884
 Localidad: MONTEROS
 Obra Social: 126700 126700 - OBRA SOCIAL DEL PERSONAL DE LA ACTIVIDAD AZUCARERA TUCUMANA



s/p. Pendiente informe.

- 23/06 Rx: fractura diáfisis de fémur, tibi y peroné izquierdo, fractura de radio distal derecho.

Origen: INTERNACION Servicio: SHOCK ROOM

Fecha: 23/06/2025 Horario: 17:16

PROFESIONAL MEDICO : LAZO ARISPE, GUSTAVO FAVIO(MP:9784)

Diagnóstico: POLITRAUMATISMO CON TRAUMATISMO ENCEFALOCRANEANO

(T07-Traumatismos múltiples, no especificados)

Otras Afecciones:

Evolución: Parenteral Nro.: 1 PHP SFL /// SRL A 35 GTS EV | Parenteral Nro.: 2 REMIFENTANILO 2 AMP/100 CC SFL A 11 ML EV | Parenteral Nro.: 3 MIDAZOLAM 8 AMP /100 CC SFL A 11 ML EV | Parenteral Nro.: 4 NORADRENALINA 2 AMP/250 CC DSA 5% A 11 ML EV (MODIFICAR SEGUN TAM) | Parenteral Nro.: 5 CARGA 1000 CC SFL///SRL SIM EV | Medicamento Nro.: 1 DIPIRONA 1 AMP EV SOS | Medicamento Nro.: 2 OMEPRAZOL 1 MP C/24 HRS EV | Medicamento Nro.: 3 METOCLOPRAMIDIA 10 MG C/8 HRS EV | Medicamento Nro.: 4 GENTAMICINA 160 MG IM CADA 24 HORAS | Medicamento Nro.: 5 CEFALOTINA 1 GRAMOS EV CDA 6 HORAS | Medicamento Nro.: 6 CIRCUITO DE ARM CON TRAMPA DE AGUA | Medicamento Nro.: 7 SISTEMA CERRADO DE ASPIRACION | Medicamento Nro.: 8 PERFUS VOLUMAT | Medicamento Nro.: 9 SET APLIX | Medicamento Nro.: 10 APOSITO TEGADERM | Medicamento Nro.: 11 CABECERA AA 40º | Medicamento Nro.: 12 TRACCION ESQUELETICA | Medicamento Nro.: 13 ENOXAPARINA 0.4 CC SC C/24 HRS | Medicamento Nro.: 14 CPV Y DIURESIS | Medicamento Nro.: 15 HGT POR TURNO Y CORRECCION | Medicamento Nro.: 16 DSA 5% + 3 GLU CA A 35 GTS EV | Medicamento Nro.: 17 2CLNA 20%/500 DE SOL FIS A PASAR EV CARGA |

Origen: INTERNACION Servicio: SHOCK ROOM

Fecha: 23/06/2025 Horario: 13:18

PROFESIONAL MEDICO : MARTINEZ, JUAN RODOLFO(MP:9082)

Diagnóstico: POLITRAUMATISMO CON TRAUMATISMO ENCEFALOCRANEANO

(T07-Traumatismos múltiples, no especificados)

Otras Afecciones:

Evolución: Parenteral Nro.: 1 DEXTROSA 10%/10UI /1AMPOLLA DE GLUCONATO DE CALCIO A PASAR EV CARGA |

Origen: INTERNACION Servicio: SHOCK ROOM

Fecha: 23/06/2025 Horario: 10:02

PROFESIONAL MEDICO : MARTINEZ, JUAN RODOLFO(MP:9082)

Diagnóstico: POLITRAUMATISMO CON TRAUMATISMO ENCEFALOCRANEANO

(T07-Traumatismos múltiples, no especificados)

Otras Afecciones:

Evolución: paciente que cursa internacion con diagnostico de plt-tec con perdida de conocimiento , , derivado de hospital padilla (donde se descarta patologia neurologica de urgencia quirurgica) al examen paciente en iot - arm con tet 71/5 , ventilado modo pcv , 13 ti 1.00 fr 18 peep 7 fio 60 % bajo sedoanalgesia con rmf - mdz en rass -4-5 con pupilas mioticas con excoriaciones en region frontal y laceracion en parpado superior derecho , hemodinamicamente con requerimiento de inotropicos a bajas dosis , con r1 ,r2 presentes , nf /sl aparentes , con ta: 115 /65 mmhg fc 84 x min satura 97 % a la auscultacion con murmullo vesicular presente, hipoventilacion cp izq. sat o2: 97 % con fio 70 % , escasos ruidos agregados , abdomen blando con rha + , miembro inferior izquierdo con deformidad y tumefaccion mas herida en muslo, tumefaccion en pierna, pulso presente debil , muñeca derecha con deformidad. Laboratorio de rutina -gasometria ph 7.029/46.3/252.9/21.8/-4.5/99.8pafi 377.5 -lactico 2.75. se realiza reanimación con hipertónico al 3% -mas carga de volumen .
 paciente evaluado por especialidad cirugia cardiovascular que realizo arteriografia en miembro inferior izquierdo informa indemnidad de arteria femoral superficial y poplitea supra e infra patelar y de arterias tibiales anterior ,posterior y peronea , por debajo de la zona de fractura de fémur y tibia , con gran vaso espasmo en tercio distal y pie conducta expectante y evolutiva -



HISTORIA CLINICA

Apellido: LOLLI DNI 47500788
 Nombre: LUCAS DAVID Fecha Nac.: 05/07/2006
 Domicilio: MONTEAGUDO N°:402 B°:AERO CLUB ESTE Teléfono:
 Edad: 18A H. C.: 20475007884
 Localidad: MONTEROS
 Obra Social: 126700 126700 - OBRA SOCIAL DEL PERSONAL DE LA ACTIVIDAD AZUCARERA TUCUMANA



cirugia general evalua e informa tac de abdomen realizada en centro de derivacion, no se observa lesion osea ni parenquimatosa de urgencia quirurgica no se observa liquido libre en cavidad. traumatologia que informa lesion en miembro inferior izquierdo presenta fractura expuesta de femur y fractura medio diafisaria de tibia, miembro derecho presenta herida en cara anteromedial de muslo. se le ralizo toilette quirurgica mas traccion esqueletica transcalseana, relleno capilar disminuido en miembro izquierdo Paciente en condiciones de paso a terapia intensiva .

Origen: INTERNACION Servicio: SHOCK ROOM
 Fecha: 23/06/2025 Horario: 09:49
 PROFESIONAL MEDICO : MARTINEZ, JUAN RODOLFO(MP:9082)
 Diagnóstico: POLITRAUMATISMO CON TRAUMATISMO ENCEFALOCRANEANO
 (T07-Traumatismos múltiples, no especificados)
 Otras Afecciones:
 Evolución: Parenteral Nro.: 1 2CLNA 20%/500 DE SOL FIS A PASAR EV CARGA |

Origen: INTERNACION Servicio: SHOCK ROOM
 Fecha: 23/06/2025 Horario: 09:09
 PROFESIONAL MEDICO : MARTINEZ, JUAN RODOLFO(MP:9082)
 Diagnóstico: POLITRAUMATISMO CON TRAUMATISMO ENCEFALOCRANEANO
 (T07-Traumatismos múltiples, no especificados)
 Otras Afecciones:
 Evolución: Parenteral Nro.: 1 CARGA DE VOLUMEN 1000 DE RINGER LACTATO A PASAR EV |

Origen: INTERNACION Servicio: SHOCK ROOM
 Fecha: 23/06/2025 Horario: 09:09
 PROFESIONAL MEDICO : MARTINEZ, JUAN RODOLFO(MP:9082)
 Diagnóstico: POLITRAUMATISMO CON TRAUMATISMO ENCEFALOCRANEANO
 (T07-Traumatismos múltiples, no especificados)
 Otras Afecciones:
 Evolución: Parenteral Nro.: 1 PHP SOLUCION FISIOLÓGICA A 21 GOTAS X MIN | Parenteral Nro.: 2 CARGA RINGER LACTATO 1000 ML SEGUN INDICACION MEDICA | Parenteral Nro.: 3 2NORADRENALINA /250 DE DEXTROSA 5% PARA TAM >65 MMHG | Medicamento Nro.: 1 GENTAMICINA 160 MG IM CADA 24 HORAS | Medicamento Nro.: 2 CEFALOTINA 1 GRAMOS EV CADA 6 HORAS | Medicamento Nro.: 3 RANITIDINA 1 AMPOLLA EV CADA 8 HORAS | Medicamento Nro.: 4 METOCLOPRAMIDA 1 AMPOLLA EV CADA 8 HORAS | Medicamento Nro.: 5 X COLATERAL 20 AMPOLLAS DE MIDAZOLAN EN 250 ML DEXTROSA 5% A 11ML/H | Medicamento Nro.: 6 X COLATERAL 3AMPOLLAS DE FENTANILO EN 250 ML DEXTROSA 5% A 11ML/H | Medicamento Nro.: 7 CPV Y DIURESIS | Medicamento Nro.: 8 ENOXAPRINA 0.4CC SC C 24HS |

Origen: INTERNACION Servicio: SHOCK ROOM
 Fecha: 23/06/2025 Horario: 08:49
 PROFESIONAL MEDICO : DIAZ CUEVAS, RONAL(MP:11159)
 Diagnóstico: POLITRAUMATISMO CON TRAUMATISMO ENCEFALOCRANEANO
 (T07-Traumatismos múltiples, no especificados)
 Otras Afecciones:
 Evolución: Medicamento Nro.: 1 ENOXAPRINA 0.4CC SC C 24HS |

Origen: INTERNACION Servicio: SHOCK ROOM
 Fecha: 23/06/2025 Horario: 08:42
 PROFESIONAL MEDICO : DIAZ CUEVAS, RONAL(MP:11159)
 Diagnóstico: POLITRAUMATISMO CON TRAUMATISMO ENCEFALOCRANEANO
 (T07-Traumatismos múltiples, no especificados)
 Otras Afecciones:
 Evolución: OYT



HISTORIA CLINICA

Apellido: LOLLI DNI 47500788
 Nombre: LUCAS DAVID Fecha Nac.: 05/07/2006
 Domicilio: MONTEAGUDO N°:402 B°:AERO CLUB ESTE Teléfono:
 Edad: 18A H. C.: 20475007884
 Localidad: MONTEROS
 Obra Social: 126700 126700 - OBRA SOCIAL DEL PERSONAL DE LA ACTIVIDAD AZUCARERA TUCUMANA



PACIENTE DE 18 AÑOS AÑOS DE EDAD CURSANDO INTERNACION EN GUARDIA, DERIVADO DE HOSPITAL PADILLA CON DIAGNOSTICO DE POLITRAUMA GRAVE POR ACCIDENTE DE TRANSITO, EN ARM LESION EN AMBOS MIEMBROS INFERIORES , MIEMBRO IZQUIERDO PRESENTA FRACTURA EXPUESTA DE FEMUR Y FRACTURA MEDIO DIAFISIARIA DE TIBIA, MIEMBRO DERECHO PRESENTA HERIDA EN CARA ANTEROMEDIAL DE MUSLO. SE LE REALIZO TOILETTE QUIRURGICA MAS TRACCION ESQUELETICA TRANSCALCANEA, RELLENO CAPILAR DISMINUIDO EN MIEMBRO IZQUIERDO.
 PACIENTE EN EVALUACION POR CIRUGIA VASCULAR CON PRONOSTICO RESERVADO

Origen: INTERNACION Servicio: SHOCK ROOM
 Fecha: 23/06/2025 Horario: 08:30
 PROFESIONAL MEDICO : CRUZ, MATIAS EDUARDO(MP:9367)
 Diagnóstico: POLITRAUMATISMO CON TRAUMATISMO ENCEFALOCRANEANO
 (T07-Traumatismos múltiples, no especificados)

Otras Afecciones:

Evolución: CIRUGIA GENERAL:
 PACIENTE DE 18 AÑOS AÑOS DE EDAD CURSANDO INTERNACION EN GUARDIA, DERIVADO DE HOSPITAL PADILLA (DONDE SE DESCARTA PATOLOGIA NEUROLOGICA DE URGENCIA QUIRURGICA) CON DIAGNOSTICO DE POLITRAUMA GRAVE POR ACCIDENTE DE TRANSITO, EN ARM LESION EN AMBOS MIEMBROS INFERIORES , MIEMBRO IZQUIERDO PRESENTA FRACTURA EXPUESTA.
 ABDOMEN BLANDO DEPRESIBLE NO SE PUEDE EVALUAR DOLOR BUENA ENTRADA DE AIRE EN AMBOS CAMPOS PULMONARES, PRESENTA PUPILAS FIJAS MIOTICAS NO RESPONDE A ESTIMULO LUMINOSO.
 SE OBSERVA TAC DE ABDOMEN REALIZADA EN CETRO DE DERIVACION, NO SE OBSERVA LESION OSEA NI PARENQUIMATOSA DE URGENCIA QUIRURGICA NO SE OBSERVA LIQUIDO LIBRE EN CAVIDAD. PACIENTE EN EVALUACION POR CIRUGIA VASCULAR Y TRAUMATOLOGIA. PRONOSTICO RESERVADO

Origen: INTERNACION Servicio: SHOCK ROOM
 Fecha: 23/06/2025 Horario: 07:27
 PROFESIONAL MEDICO : MASOERO, MARIA FLORENCIA(MP:9561)
 Diagnóstico: POLITRAUMATISMO CON TRAUMATISMO ENCEFALOCRANEANO
 (T07-Traumatismos múltiples, no especificados)

Otras Afecciones:

Evolución: CIRUGIA GENERAL: SE RECIBE PACIENTE DE 18 AÑOS AÑOS DE EDAD DERIVADO DE HOSPITAL PADILLA (DONDE SE DESCARTA PATOLOGIA NEUROLOGICA DE URGENCIA QUIRURGICA) CON DIAGNOSTICO DE POLITRAUMA GRAVE POR ACCIDENTE DE TRANSITO, EN ARM LESION EN AMBOS MIEMBROS INFERIORES MIEMBRO IZQUIERDO PRESENTA FRACTURA EXPUESTA ABDOMEN BLANDO DEPRESIBLE NO SE PUEDE EVALUAR DOLOR BUENA ENTRADA DE AIRE EN AMBOS CAMPOS PULMONARES, PRESENTA PUPILAS FIJAS MIOTICAS NO RESPOINDES A ESTIMULO LUMINOSO.
 SE OBSERVA TAC DE ABDOMEN REALIZADA EN CETRO DE DERIVACION, NO SE OBSERVA LESION OSEA NI PARENQUIMATOSA DE URGENCIA QUIRURGICA NO SE OBSERVA LIQUIDO LIBRE EN CAVIDAD. PACIENTE EN EVALUACION POR CIRUGIA VASCULAR Y TRAUMATOLOGIA.

Origen: INTERNACION Servicio: SHOCK ROOM
 Fecha: 23/06/2025 Horario: 06:37
 PROFESIONAL MEDICO : MONACO REIF, JOSE LUIS(MP:5163)
 Diagnóstico: POLITRAUMATISMO CON TRAUMATISMO ENCEFALOCRANEANO
 (T07-Traumatismos múltiples, no especificados)

Otras Afecciones:

Evolución: cirugía cardiovascular
 se realizo arteriografía a miembro inferior izquierdo , donde se ve indemnidad de arteria femoral superficial , poplítea supra e infra patelar y de arterias tibiales anterior ,posterior y peronea , por debajo de la zona de fractura de fémur y tibia , con gran vaso espasmo en tercio distal y pie. Paciente con infusión de noradrenalina.
 Se habla con la familia de la gravedad del cuadro , de la indemnidad de las arterias y el vaso



HISTORIA CLINICA

Apellido: LOLLI DNI 47500788
 Nombre: LUCAS DAVID Fecha Nac.: 05/07/2006
 Domicilio: MONTEAGUDO N°:402 B°:AERO CLUB ESTE Teléfono:
 Edad: 18A H. C.: 20475007884
 Localidad: MONTEROS
 Obra Social: 126700 126700 - OBRA SOCIAL DEL PERSONAL DE LA ACTIVIDAD AZUCARERA TUCUMANA



espasmo por el trauma y los inotrópicos por lo que se decide conducta expectante y evolutiva.

Origen: INTERNACION Servicio: SHOCK ROOM
 Fecha: 23/06/2025 Horario: 04:35
 PROFESIONAL MEDICO : MONACO REIF, JOSE LUIS(MP:5163)
 Diagnóstico: POLITRAUMATISMO CON TRAUMATISMO ENCEFALOCRANEANO
 (T07-Traumatismos múltiples, no especificados)

Otras Afecciones:

Evolución: cirugía cardiovascular
 se acude al llamado para evaluación de paciente politraumatizado.
 paciente en quirófano para toilette y estabilización de miembro inferior izquierdo por traumatología. Al momento del examen paciente en arm , con presión de 120/80 inotropicos (noradrenalina), miembro con tracción transcalcanea, , pie con relleno capilar muy lento, no se palpan pulsos pedio, tibial posterior ni popliteo, solo femoral izquierdo.
 ante la imposibilidad de saber sitio de la lesión se solicita arteriografía.

Origen: PROCEDIMIEN Especialidad: TRAUMATOLOGÍA
 Fecha: 23/06/2025 Horario: 04:18
 PROFESIONAL MEDICO : DILASCIO, LUCAS(MP:7385)
 Diagnóstico: FRACTURA DE FEMUR IZQUIERDO
 (S72.9-Fractura del fémur, parte no especificada)
 Evolución: Protocolo Quirurgico - Fecha: 23/06/25 |
 Servicio: TRAUMATOLOGÍA |
 Procedimiento: TRATAMIENTO: toilette quirurgica + sutura + reduccion + traccion esqueletica transcalcanea

Decúbito dorsal, bajo anestesia.
 Lavados prequirúrgicos, asepsia y antisepsia.
 Colocación de campos quirúrgicos estériles.
 Se lava nuevamente.
 Se observa herida muslo derecho con bordes contusos, se regularizan bordes.
 Se lava nuevamente de forma reiterada y profusa, se aspira.
 Hemostasia prolija.
 Se realizan puntos de aproximación con mononylon 3-0.
 Se lava; se cura y cubre.
 A continuación toilette quirúrgica muslo izquierdo, se lava y aspira de forma reiterada.
 Se realiza un punto en U de aproximación con mononylon 2-0.
 Se procede a realizar tracción esquelética transcalcanea según técnica.
 Se cura y cubre.
 Vendaje.-

(paciente fue evaluado por Cirujano Vascular).-

Origen: GUARDIA Especialidad:
 Fecha: 23/06/2025 Horario: 03:49
 PROFESIONAL MEDICO : DIAZ CUEZZO, IRIS JANET(MP:8523)
 Glasgow: NO VALORABLE
 Diagnóstico: POLITRAUMATISMO CON TRAUMATISMO ENCEFALOCRANEANO
 (T07-Traumatismos múltiples, no especificados)
 Evolución: PACIENTE QUE INGRESA CAMILLA, TRAI DO POR AMBULANCIA DE 107, DERIVADO DESDE HOSPITAL PADILLA PARA



HISTORIA CLINICA

Apellido: LOLLI DNI 47500788
 Nombre: LUCAS DAVID Fecha Nac.: 05/07/2006
 Domicilio: MONTEAGUDO N°:402 B°:AERO CLUB ESTE Teléfono:
 Edad: 18A H. C.: 20475007884
 Localidad: MONTEROS
 Obra Social: 126700 126700 - OBRA SOCIAL DEL PERSONAL DE LA ACTIVIDAD AZUCARERA TUCUMANA



CIRUGIA TRAUMATOLOGICA, POR POLITRAUMATISMO CON PERDIDA DE CONOCIMIENTO INGRESA EN MAL ESTADO GENERAL, EM ARM BAJO SEDOANALGESIA

ANT: SE DESCONOCE

CABEZA Y CUELLO:EXCORIACIONES EN REGION FRONTAL Y LACERACION EN PARPADO SUPERIOR DERECHO

ACV: RUIDOS CARDIACOS RITMICOS R1 ,R2 LIBRES .TA: 100/60 MMHG FC 89 X MIN

A.RESPIRATORIO : MURMULLO VESICULAR PRESENTE, HIPOVENTILACION CP IZQ. SAT O2: 100% CON FIO100%

ABDOMEN : BLANDO

OSTEOMIOARTICULAR: MIEMBRO INFERIOR IZQUIERDO CON DEFORMIDAD Y TUMEFACCION MAS HERIDA EN MUSLO, TUMEFACCION EN PIERNA, NO PALPO PULSO TIBIAL, MUÑECA DERECHA CON DEFORMIDAD.

SNC: PUPILAS REACTIVAS, ISOCORICAS.

DIAGNOSTICO PRESUNTIVO: POLITRAUMATISMO GRAVE

IMAGENES EN

181.13.142.141/consultestudios

usuario: 759876

contraseña: 55636488

181.13.142.141/consultestudios

usuario: 759876

contraseña: 55636469

TAC TORAX IMPRESIONA CONTUSION PULMONAR BILATERAL(PENDIENTE INFORME DE ESPECIALISTA)

SOLICITO EVALUACION POR CIRUGIA Y TRAUMATOLOGIA

PASA A QUIROFANO POR TRAUMATOLOGO DE GUARDIA

Origen: GUARDIA Especialidad:
 Fecha: 23/06/2025 Horario: 03:34
 PROFESIONAL MEDICO : DILASCIO, LUCAS(MP:7385)

Glasgow: NO VALORABLE

Diagnóstico: POLITRAUMATISMO CON TRAUMATISMO ENCEFALOCRANEANO
 (T07-Traumatismos múltiples, no especificados)

Evolución: OyT paciente que ingresa por Shock Room con politraumatismo, en ARM, con fractura de muñeca derecha, con heridas muslo derecho, con fractura expuesta fémur izquierdo, fractura de pierna izquierda; se solicita evaluación por Cirugía, Cirugía Vasculare y por Anestesiología; para ingresar a quirófano para realiza toilette quirúrgica; se confecciona valva de yeso en muñeca derecha.-

Origen: GUARDIA Especialidad:
 Fecha: 23/06/2025 Horario: 03:26
 PROFESIONAL MEDICO : DIAZ CUEZZO, IRIS JANET(MP:8523)

Glasgow: NO VALORABLE

Diagnóstico: POLITRAUMATISMO CON TRAUMATISMO ENCEFALOCRANEANO
 (T07-Traumatismos múltiples, no especificados)

Evolución: Parenteral Nro.: 1 PHP SOLUCION FISIOLOGICA A 21 GOTAS X MIN | Parenteral Nro.: 2 CARGA RINGER LACTATO 1000 ML SEGUN INDICACION MEDICA | Medicamento Nro.: 1 ARM CIRCUITO CERRADO DE ASPIRACION | Medicamento Nro.: 2 ARM FILTRO HME | Medicamento Nro.: 3 GENTAMICINA 160 MG IM CADA 24 HORAS | Medicamento Nro.: 4 CEFALOTINA 1 GRAMOS EV CDA 6 HORAS | Medicamento Nro.: 5 SET DE ARM | Medicamento Nro.: 6 MONITOREO CARDIACO PERMANENTE | Medicamento Nro.: 7 VACUNA ANTITETANICA 1 DOSIS IM | Medicamento Nro.: 8 RANITIDINA 1 AMPOLLA EV CADA 8 HORAS | Medicamento Nro.: 9 METOCLOPRAMIDA 1 AMPOLLA EV CADA 8 HORAS | Medicamento Nro.: 10 X COLATERAL 20 AMPOLLAS DE MIDAZOLAN EN 250 ML DEXTROSA 5% A 11ML/H | Medicamento Nro.: 11 X COLATERAL 3AMPOLLAS DE FENTANILO EN 250 ML DEXTROSA 5% A 11ML/H | Medicamento Nro.: 12 CPV Y DIURESIS |



HISTORIA CLINICA

Apellido: LOLLI DNI 47500788
 Nombre: LUCAS DAVID Fecha Nac.: 05/07/2006
 Domicilio: MONTEAGUDO N°:402 B°:AERO CLUB ESTE Teléfono:
 Edad: 18A H. C.: 20475007884
 Localidad: MONTEROS
 Obra Social: 126700 126700 - OBRA SOCIAL DEL PERSONAL DE LA ACTIVIDAD AZUCARERA TUCUMANA



Origen: GUARDIA Especialidad:
 Fecha: 23/06/2025 Horario: 03:23
 PROFESIONAL MEDICO : DIAZ CUEZZO, IRIS JANET(MP:8523)
 Glasgow: 15
 Diagnóstico: POLITRAUMATISMO CON TRAUMATISMO ENCEFALOCRANEANO
 (T07-Traumatismos múltiples, no especificados)
 Evolución: .

23/06/2025 HOSPITAL ANGEL C. PADILLA

Origen: GUARDIA Especialidad:
 Fecha: 23/06/2025 Horario: 02:44
 PROFESIONAL MEDICO : RENGEL GARCIA, ELISEO(MP:10394)
 Glasgow: NO VALORABLE
 Diagnóstico: POLITRAUMATISMO CON TRAUMATISMO ENCEFALOCRANEANO
 (T07-Traumatismos múltiples, no especificados)
 Evolución: PACIENTE QUE INGRESA POR PLT POR ACCIDENTE DE TRANSITO DE ALTO IMPACTO, CHOQUE MOTO-CAMIONETA, CON OBITO EN ACCIDENTE.
 PACIENTE INGRESA EN ARM CON FERULAS DE CARTON EN AMBOS MIEMBROS INFERIORES. SE LE REALIZA TAC DE CUERPO COMPLETO Y SE DESCARTA PATOLOGIAS QUIRURGICAS, NEUROQUIRURGICAS Y TRAUMATOLOGICAS DE COLUMNA DE URGENCIA. PACIENTE SI PRESENTA FRACTURA DE MUÑECA, FRACTURA IZQUIERDA DE FEMUR Y TIBIA Y PERONE, LESION SCALP EN MIEMBRO INFERIOR DERECHO.
 SE COMUNICA CON SERVICIO DE EMERGENCIA DE HOSPITAL CENTRO DE SALUD PARA PODER INTERVENIR A PACIENTE POR TRAUAMTISMO DE MIEMBROS INFERIORES. SERVICIO DE EMERGENCIA ACEPTA AL PACIENTE.
 SE DERIVA AL MISMO A HOSPITAL CENTRO DE SALUD.
 SE HABLA CON FAMILIARES DEL ESTADO CRITICO DEL PACIENTE.

Origen: GUARDIA Especialidad:
 Fecha: 23/06/2025 Horario: 02:01
 PROFESIONAL MEDICO : CARRASCO DREER, MIGUEL ALEJANDRO(MP:9702)
 Glasgow: NO VALORABLE
 Diagnóstico: POLITRAUMATISMO CON TRAUMATISMO ENCEFALOCRANEANO
 (T07-Traumatismos múltiples, no especificados)
 Evolución: OyT

Paciente con diagnostico de PLT, presenta herida tipo scalp en muslo derecho, sin deficit vascular distal, en miembro inferior izquierdo presenta herida posterior en muslo y herida en pierna, con deformidad evidente, con relleno capilar enlentecido y pulsos debiles con respecto a contra lateral. TAC de columna cervical no evidencia lesion osea aguda. Rx muestra fractura diafisaria de femur izquierdo y pierna izquierda.


Origen: GUARDIA Especialidad:
 Fecha: 23/06/2025 Horario: 01:31
 PROFESIONAL MEDICO : CAMUS, HUGO ORLANDO(MP:8315)
 Glasgow: NO VALORABLE
 Diagnóstico: POLITRAUMATISMO CON TRAUMATISMO ENCEFALOCRANEANO
 (T07-Traumatismos múltiples, no especificados)
 Evolución: CIRUGIA GENERAL

PACIENTE DE 18A QUE INGRESA POR GUARDIA POR PLT-TEC SE EVALUA PACIENTE Y TAC NO IMPRESIONA PATOLOGIA AGUDA DE RESOLUCION QX EN GUARDIA



HISTORIA CLINICA

Apellido: LOLLI DNI 47500788
 Nombre: LUCAS DAVID Fecha Nac.: 05/07/2006
 Domicilio: MONTEAGUDO N°:402 B°:AERO CLUB ESTE Teléfono:
 Edad: 18A H. C.: 20475007884
 Localidad: MONTEROS
 Obra Social: 126700 126700 - OBRA SOCIAL DEL PERSONAL DE LA ACTIVIDAD AZUCARERA TUCUMANA



Origen: GUARDIA Especialidad:
 Fecha: 23/06/2025 Horario: 01:17
 PROFESIONAL MEDICO : RIOS NEWTON, ROBERT CRISTOPHER(MP:10558)
 Glasgow: NO VALORABLE
 Diagnóstico: POLITRAUMATISMO CON TRAUMATISMO ENCEFALOCRANEANO
 (T07-Traumatismos múltiples, no especificados)
 Evolución: Medicamento Nro.: 1 20 AMP DE MIDAZOLAM EN 250 ML DE SF A 11 ML HRS
 5 AMP DE FENTANILO EN 200 CC SF A 11ML HR
 1 TUBO 7,5
 1 CONECTOR
 1 TUBO CORRUGADO
 1 FILTRO |

Origen: GUARDIA Especialidad:
 Fecha: 23/06/2025 Horario: 01:17
 PROFESIONAL MEDICO : RIOS NEWTON, ROBERT CRISTOPHER(MP:10558)
 Glasgow: NO VALORABLE
 Diagnóstico: POLITRAUMATISMO CON TRAUMATISMO ENCEFALOCRANEANO
 (T07-Traumatismos múltiples, no especificados)
 Evolución: Parenteral Nro.: 1 PHP SF/D5% A 21 G/MIN | Medicamento Nro.: 1 RANITIDINA 1 AMP C/8 HS EV |
 Medicamento Nro.: 2 METOCLOPRAMIDA 1 AMP SOS | Medicamento Nro.: 3 CARGA DE 1000 ML DE SF EV A GOTEO
 LIBRE | Medicamento Nro.: 4 CPV | Medicamento Nro.: 5 COLOCACION DE SONDA VESICAL |

Origen: GUARDIA Especialidad:
 Fecha: 23/06/2025 Horario: 01:16
 PROFESIONAL MEDICO : RIOS NEWTON, ROBERT CRISTOPHER(MP:10558)
 Glasgow: NO VALORABLE
 Diagnóstico: POLITRAUMATISMO CON TRAUMATISMO ENCEFALOCRANEANO
 (T07-Traumatismos múltiples, no especificados)
 Evolución: GUARDIA SHOCK ROOM

PACIENTE DE 18A QUE INGRESA POR GUARDIA POR PLT-TEC POR SINIESTRO VIAL CON PERDIDA DE CONOCIMIENTO. DERIVADO DESDE EL HOSPITAL DE MONTEROS , DONDE SE REALIZARON LOS PRIMEROS AUXILIOS. INGRESA TRAIIDO POR EL SERVICIO DEL 107.
 AL MOMENTO DEL INGRESO SE ENCUENTRA EN MAL ESTADO GENERAL , PALIDEZ CUTANEA MUCOSA , INTUBACION OROTRAQUEAL , IMPRESIONA MUY INTRODUCIDO , CON SONDA NASOGASTRICA A DESCARGA , PV: TA: 143/80 MMHG , SAT: 97% , FC: 110 LPM , PUPILAS MIOTICAS , ISOCORICAS , HIPERREACTIVO , MAL ADAPTADO , IMPRESIONA HIPOVENTILACION EN AMBOS CAMPOS PULMONARES , IMPRESIONA R1 Y R2 NORMOFONETICOS , ABDOMEN DOLOROSO LEVE , MIEMBROS CON TUMEFACCION BILATERAL EN MUSLO , TUMEFACCION EN PIERNA IZQ.
 LESION TIPO SCALP EN REGION POSTERIOR DE MUSLO.
 HERIDA EN PARPADO IZQ , HERIDA MANO DERECHA , ADEMAS TUMEFACCION EN MUÑECA DERECHA.
 SE SOLICITA TAC DE CEREBRO , CERVICAL , TORAX , ABDOMEN Y PELVIS
 SE SOLICITA RX MUÑECA DERECHA , RX DE MUSLO IZQ Y DERECHO , RX DE PIERNA IZQ.
 SE SOLICITA IC CON NEUROCIRUGIA , CIRUGIA Y TRAUMATOLOGIA
 SE SOLICITA LABORATORIO
 SE INDICA TTO

SE BUSCA A FAMILIAR PARA INFORMAR EL ESTADO DEL PACIENTE POSIBLE RIESGOS Y COMPLICACIONES.



HISTORIA CLINICA

Apellido: LOLLI DNI 47500788
 Nombre: LUCAS DAVID Fecha Nac.: 05/07/2006
 Domicilio: MONTEAGUDO N°:402 B°:AERO CLUB ESTE Teléfono:
 Edad: 18A H. C.: 20475007884
 Localidad: MONTEROS
 Obra Social: 126700 126700 - OBRA SOCIAL DEL PERSONAL DE LA ACTIVIDAD AZUCARERA TUCUMANA



Origen: GUARDIA Especialidad:
 Fecha: 23/06/2025 Horario: 01:08
 PROFESIONAL MEDICO : RUA BOLIVAR, RICARDO JULIO(MP:10278)
 Glasgow: NO VALORABLE
 Diagnóstico: POLITRAUMATISMO CON TRAUMATISMO ENCEFALOCRANEANO
 (T07-Traumatismos múltiples, no especificados)
 Evolución: neurocirugía.
 paciente que ingresa por plt tec.
 tac de cerebro sin lesion osea ni parenquimatosa de resolucion neuroquirurgica.
 alta por especialidad. control evolutivo.

23/06/2025 HOSPITAL DE MONTEROS "GENERAL LAMADRID"

Origen: GUARDIA Especialidad:
 Fecha: 23/06/2025 Horario: 00:37
 PROFESIONAL ENFERMERO : GONZALEZ, MARIA JIMENA(MP:6041)
 Glasgow: NO VALORABLE
 Diagnóstico: POLITRAUMATISMO CON TRAUMATISMO ENCEFALOCRANEANO
 (T07-Traumatismos múltiples, no especificados)
 Tratamiento: sol ringer lac 500 ml
 sol fca 1000 ml
 col : sol dext al 5% + 20 amp midazolam.
 2 amp fentanilo.
 2 amp vecuronio.
 3 amp Propofol
 1 amp succinilcolina
 sonda nasogástrica k11 x 1
 bolsa colectora x 1
 tubo e.t n° 7,5 x 1
 filtro x 1
 set de arm x 1

Origen: GUARDIA/SIGNOS VITALE
 Fecha: 23/06/2025 Horario: 00:01
 PROFESIONAL ENFERMERO : GONZALEZ, MARIA JIMENA(MP:6041)

Detalle:	TA Sistolica: -	Peso: -	Perim. Cefalico: -	I.M.C.: -
	TA Diastolica: -	Talla: -	Temp. Axilar: -	Sat. Oxigeno: -
	Frecuencia Cardiaca: -	Frecuencia Resp.: -	Temp. Rectal: -	NIHS: -
	Diuresis: -	Drenaje: -	Sonda: -	Sonda Vesical: -
	Ing. Via Oral: -	Ing. Via Endov.: -	Otros Ing: -	Otros Egr: -
	Fio2: -	Agua Endogena: -		Catarsis: -
	Basales: -	Temp. Respiratoria: -		
	Hemoglucotest: -	Hora: -		
	Corrección [UI]: -	Hora Corrección: -		
	Dieta: -	Adm. LECHE: -	Cantidad: -	Fecha: -
	Oxigeno: -		Flujo: -	

Observaciones: PACIENTE QUE INGRESA POR SHOCKROOM EN AMBULANCIA DEL SERVICIO DE EMERGENCIAS 107 CON TEC POLI TRAUMA, INCONSCIENTE, EN MAL ESTADO GRAL, TRAUMATISMO FACIAL Y MIEMBROS INFERIORES (LESIÓN CARA INTERNA DE MUSLO DERECHO) ESCORIAIONES MÚLTIPLES, PROCEDE A REALIZAR INTUBACIÓN OROTRAQUEAL ,RX DE TÓRAX, SNG .



HISTORIA CLINICA

Apellido: LOLLI DNI 47500788
 Nombre: LUCAS DAVID Fecha Nac.: 05/07/2006
 Domicilio: MONTEAGUDO N°:402 B°:AERO CLUB ESTE Teléfono:
 Edad: 18A H. C.: 20475007884
 Localidad: MONTEROS
 Obra Social: 126700 126700 - OBRA SOCIAL DEL PERSONAL DE LA ACTIVIDAD AZUCARERA TUCUMANA



DERIVADO A CENTRO DE MAYOR COMPLEJIDAD.

22/06/2025 HOSPITAL DE MONTEROS "GENERAL LAMADRID"

Origen: GUARDIA Especialidad:
 Fecha: 22/06/2025 Horario: 23:06
 PROFESIONAL MEDICO : OLEA, MARIA RAQUEL(MP:9237)
 Glasgow: 15
 Diagnóstico: POLITRAUMATISMO CON TRAUMATISMO ENCEFALOCRANEANO
 (T07-Traumatismos múltiples, no especificados)

Evolución:

PACIENTE QUE INGRESA POR GUARDIA, TRAE 107, TEC Y POLITRUMATISMO POR ACCIDENTE DE TRANSITO, SIN CASCO,(MOTO- CAMIONETA)AL INGRESO PACIENTE EN MAL ESTADO GRAL, TRAUMATISMO FACIAL , PERDIDA DE CONOCIMIENTO , LESIONES EN AMBAS PIERNAS, (LESION EXTENSA EN CARA INTERNA DE MUSLO DERECHO) APARENTE FRACTURA, TRAUMATISMO CERRADO DE TORAX Y ABDOMEN , ESCORIACIONES MULTIPLES, EN ROSTRO, MANOS, HIPOVENTILACION BILATERAL, SE REALIZA INTUBACION OT, GLASGOW 8/15, SOLICITO DERIVACION A CENTRO DE MAYOR COMPLEJIDAD, PA 90/40 , FC 100, SAT 98 %
 PACIENTE GRAVE ESTADO SE INFORMA A LA FLIA

03/06/2023 HOSPITAL DE MONTEROS "GENERAL LAMADRID"

Origen: GUARDIA/SIGNOS VITALE
 Fecha: 03/06/2023 Horario: 19:30
 PROFESIONAL ENFERMERO : JEREZ, LUIS GONZALO(MP:5965)

Detalle:	TA Sistolica: -	Peso: -	Perim. Cefalico: -	I.M.C.: -
	TA Diastolica: -	Talla: -	Temp. Axilar: -	Sat. Oxigeno: -
	Frecuencia Cardiaca: -	Frecuencia Resp.: -	Temp. Rectal: -	NIHS: -
	Diuresis: -	Drenaje: -	Sonda: -	Sonda Vesical: -
	Ing. Via Oral: -	Ing. Via Endov.: -	Otros Ing: -	Otros Egr: -
	Fio2: -	Agua Endogena: -		Catarsis: -
	Basales: -	Temp. Respiratoria: -		
	Hemoglucofet: -	Hora: -		
	Corrección [U]: -	Hora Corrección: -		
	Dieta: -	Adm. LECHE: -	Cantidad: -	Fecha: -
	Oxigeno: -		Flujo: -	
Observaciones:	PACIENTE INGRESA A GUARDIA POR CORTE EN LABIO SUPERIOR, SE REALIZA CURACION.			

Origen: GUARDIA/SIGNOS VITALE
 Fecha: 03/06/2023 Horario: 19:15
 PROFESIONAL ENFERMERO : JEREZ, LUIS GONZALO(MP:5965)



HISTORIA CLINICA

Apellido: LOLLI DNI 47500788
 Nombre: LUCAS DAVID Fecha Nac.: 05/07/2006
 Domicilio: MONTEAGUDO N°:402 B°:AERO CLUB ESTE Teléfono:
 Edad: 18A H. C.: 20475007884
 Localidad: MONTEROS
 Obra Social: 126700 126700 - OBRA SOCIAL DEL PERSONAL DE LA ACTIVIDAD AZUCARERA TUCUMANA



Detalle:	TA Sistolica: -	Peso: -	Perim. Cefalico: -	I.M.C.: -
	TA Diastolica: -	Talla: -	Temp. Axilar: -	Sat. Oxigeno: -
	Frecuencia Cardiaca: -	Frecuencia Resp.: -	Temp. Rectal: -	NIHS: -
	Diuresis: -	Drenaje: -	Sonda: -	Sonda Vesical: -
	Ing. Via Oral: -	Ing. Via Endov.: -	Otros Ing: -	Otros Egr: -
	Fio2: -	Agua Endogena: -	Temp. Respiratoria: -	Catarsis: -
	Basales: -	Temp. Respiratoria: -	Hora: -	
	Hemoglucotest: -	Hora: -	Hora Corrección: -	
	Corrección [U]: -	Hora Corrección: -	Adm. LECHE: -	
	Dieta: -	Adm. LECHE: -	Cantidad: -	Fecha: -
	Oxigeno: -		Flujo: -	
	Observaciones: PACIENTE QUE INGRESA A GUARDIA MAYOR P/ CURACION DIARIA.			

Origen: GUARDIA/SIGNOS VITALE

Fecha: 03/06/2023 Horario: 18:40

PROFESIONAL ENFERMERO : ROLDAN, FLORENCIA ROCIO(MP:6936)

Detalle:	TA Sistolica: 131.00	Peso: -	Perim. Cefalico: -	I.M.C.: -
	TA Diastolica: 82.00	Talla: -	Temp. Axilar: -	Sat. Oxigeno: 99
	Frecuencia Cardiaca: 89	Frecuencia Resp.: -	Temp. Rectal: -	NIHS: -
	Diuresis: -	Drenaje: -	Sonda: -	Sonda Vesical: -
	Ing. Via Oral: -	Ing. Via Endov.: -	Otros Ing: -	Otros Egr: -
	Fio2: -	Agua Endogena: -	Temp. Respiratoria: -	Catarsis: -
	Basales: -	Temp. Respiratoria: -	Hora: -	
	Hemoglucotest: -	Hora: -	Hora Corrección: -	
	Corrección [U]: -	Hora Corrección: -	Adm. LECHE: -	
	Dieta: -	Adm. LECHE: -	Cantidad: -	Fecha: -
	Oxigeno: -		Flujo: -	

27/07/2022 HOSPITAL DE MONTEROS "GENERAL LAMADRID"

Origen: TURNO AMB. Especialidad: ODONTOLOGIA

Fecha: 27/07/2022 Horario: 08:26

PROFESIONAL ODONTOLOGO : LOGARZO, ELENA ROSA(MP:1318)

Diagnóstico: PERDIDA DE DIENTES POR EXTRACCION
 (K08.1-Pérdida de dientes debida a accidente, extracción o enfermedad periodont)

Evolución: extraccion 37

Origen: TURNO AMB. Especialidad: ODONTOLOGIA

Fecha: 27/07/2022 Horario: 08:26

PROFESIONAL ODONTOLOGO : LOGARZO, ELENA ROSA(MP:1318)

Diagnóstico: CONTROL ODONTOLOGICO
 (Z71.9-Consulta, no especificada)

Evolución: extraccion 37

01/07/2022 HOSPITAL DE MONTEROS "GENERAL LAMADRID"



HISTORIA CLINICA

Apellido: LOLLI DNI 47500788
 Nombre: LUCAS DAVID Fecha Nac.: 05/07/2006
 Domicilio: MONTEAGUDO N°:402 B°:AERO CLUB ESTE Teléfono:
 Edad: 18A H. C.: 20475007884
 Localidad: MONTEROS
 Obra Social: 126700 126700 - OBRA SOCIAL DEL PERSONAL DE LA ACTIVIDAD AZUCARERA TUCUMANA



Origen: TURNO AMB. Especialidad: ODONTOLOGIA
 Fecha: 01/07/2022 Horario: 08:30
 PROFESIONAL ODONTOLOGO : LAZARTE DE ALDONATE, ROSELA MIRTA(MP:539)
 Diagnóstico: PERDIDA DE DIENTES POR EXTRACCION
 (K08.1-Pérdida de dientes debida a accidente, extracción o enfermedad periodont
 Evolución: extraccion dentaria de 16

Origen: TURNO AMB. Especialidad: ODONTOLOGIA
 Fecha: 01/07/2022 Horario: 08:30
 PROFESIONAL ODONTOLOGO : LAZARTE DE ALDONATE, ROSELA MIRTA(MP:539)
 Diagnóstico: CONTROL ODONTOLOGICO
 (Z71.9-Consulta, no especificada
 Evolución: extraccion dentaria de 16

13/05/2022 HOSPITAL DE MONTEROS "GENERAL LAMADRID"

Origen: TURNO AMB. Especialidad: ODONTOLOGIA
 Fecha: 13/05/2022 Horario: 08:58
 PROFESIONAL ODONTOLOGO : LAZARTE DE ALDONATE, ROSELA MIRTA(MP:539)
 Diagnóstico: ABSCESO DENTAL
 (K04.7-Absceso periapical sin fistula)
 Evolución: absceso dental de 16

Origen: TURNO AMB. Especialidad: ODONTOLOGIA
 Fecha: 13/05/2022 Horario: 08:58
 PROFESIONAL ODONTOLOGO : LAZARTE DE ALDONATE, ROSELA MIRTA(MP:539)
 Diagnóstico: CONTROL ODONTOLOGICO
 (Z71.9-Consulta, no especificada
 Evolución: absceso dental de 16

16/04/2021 CIC MONTEROS

Origen: CAPS/SIGNOS VITALES
 Fecha: 16/04/2021 Horario: 00:00
 BAUMAN, ANA MARIA

Detalle:	TA Sistolica: 100.00	Peso: 50.00	Perim. Cefalico: -	I.M.C.: -
	TA Diastolica: 60.00	Talla: 117.00	Temp. Axilar: -	Sat. Oxigeno: -
	Frecuencia Cardiaca: -	Frecuencia Resp.: -	Temp. Rectal: -	NIHS: -
	Diuresis: -	Drenaje: -	Sonda: -	Sonda Vesical: -
	Ing. Via Oral: -	Ing. Via Endov.: -	Otros Ing: -	Otros Egr: -
	Fio2: -	Agua Endogena: -		Catarsis: -
	Basales: -	Temp. Respiratoria: -		
	Hemoglucolest: -	Hora: 00:00		
	Corrección [UI]: -	Hora Corrección: 00:00		
	Dieta: -	Adm. LECHE: -	Cantidad: -	Fecha: -
	Oxigeno: -		Flujo: -	

05/05/2020 HOSPITAL DE MONTEROS "GENERAL LAMADRID"



HISTORIA CLINICA

Apellido: LOLLI DNI 47500788
 Nombre: LUCAS DAVID Fecha Nac.: 05/07/2006
 Domicilio: MONTEAGUDO N°:402 B°:AERO CLUB ESTE Teléfono:
 Edad: 18A H. C.: 20475007884
 Localidad: MONTEROS
 Obra Social: 126700 126700 - OBRA SOCIAL DEL PERSONAL DE LA ACTIVIDAD AZUCARERA TUCUMANA



Origen: TURNO AMB. Especialidad: ODONTOLOGIA
 Fecha: 05/05/2020 Horario: 09:42
 PROFESIONAL ODONTOLOGO : LAZARTE DE ALDONATE, ROSELA MIRTA(MP:539)
 Diagnóstico: CONTROL ODONTOLOGICO
 (Z71.9-Consulta, no especificada)
 Evolución: absceso dental de 16

Origen: TURNO AMB. Especialidad: ODONTOLOGIA
 Fecha: 05/05/2020 Horario: 09:40
 PROFESIONAL ODONTOLOGO : LAZARTE DE ALDONATE, ROSELA MIRTA(MP:539)
 Diagnóstico: ABSCESO DENTAL
 (K04.7-Absceso periapical sin fistula)
 Evolución: absceso dental de 16

19/02/2020 CIC MONTEROS

Origen: CAPS/SIGNOS VITALES
 Fecha: 19/02/2020 Horario: 00:00
 BAUMAN, ANA MARIA

Detalle: TA Sistolica: 80.00	Peso: 47.90	Perim. Cefalico: -	I.M.C.: -
TA Diastolica: 50.00	Talla: 167.00	Temp. Axilar: -	Sat. Oxigeno: -
Frecuencia Cardiaca: -	Frecuencia Resp.: -	Temp. Rectal: -	NIHS: -
Diuresis: -	Drenaje: -	Sonda: -	Sonda Vesical: -
Ing. Via Oral: -	Ing. Via Endov.: -	Otros Ing: -	Otros Egr: -
Fio2: -	Agua Endogena: -	Temp. Respiratoria: -	Catarsis: -
Basales: -	Temp. Respiratoria: -	Hora: 00:00	-
Hemoglucolest: -	Hora: 00:00	Hora Corrección: 00:00	-
Corrección [UI]: -	Adm. LECHE: -	Cantidad: -	Fecha: -
Dieta: -	-	Flujo: -	-
Oxigeno: -	-	-	-

11/02/2020 HOSPITAL DE MONTEROS "GENERAL LAMADRID"

Origen: TURNO AMB. Especialidad: ODONTOLOGIA
 Fecha: 11/02/2020 Horario: 10:51
 PROFESIONAL ODONTOLOGO : LOGARZO, ELENA ROSA(MP:1318)
 Diagnóstico: CONTROL ODONTOLOGICO
 (Z71.9-Consulta, no especificada)
 Evolución: flemon 46

25/09/2019 HOSPITAL DE MONTEROS "GENERAL LAMADRID"

Origen: TURNO AMB. Especialidad: ODONTOLOGIA
 Fecha: 25/09/2019 Horario: 10:49
 PROFESIONAL ODONTOLOGO : LAZARTE DE ALDONATE, ROSELA MIRTA(MP:539)
 Diagnóstico: CONTROL ODONTOLOGICO
 (Z71.9-Consulta, no especificada)
 Evolución: amalgama op en 16



HISTORIA CLINICA

Apellido: LOLLI DNI 47500788
 Nombre: LUCAS DAVID Fecha Nac.: 05/07/2006
 Domicilio: MONTEAGUDO N°:402 B°:AERO CLUB ESTE Teléfono:
 Edad: 18A H. C.: 20475007884
 Localidad: MONTEROS
 Obra Social: 126700 126700 - OBRA SOCIAL DEL PERSONAL DE LA ACTIVIDAD AZUCARERA TUCUMANA



Origen: TURNO AMB. Especialidad: ODONTOLOGIA
 Fecha: 25/09/2019 Horario: 10:47
 PROFESIONAL ODONTOLOGO : LAZARTE DE ALDONATE, ROSELA MIRTA(MP:539)
 Diagnóstico: CARIES DENTAL COMPUESTA
 (K02.1-Caries de la dentina)
 Evolución: amalgama op en 16

01/08/2019 HOSPITAL DE MONTEROS "GENERAL LAMADRID"

Origen: TURNO AMB./SIGNOS VIT
 Fecha: 01/08/2019 Horario: 08:30
 PROFESIONAL ENFERMERO : GOMEZ, YOLANDA ROSA(MP:1765)

Detalle:	TA Sistolica: -	Peso: 46.60	Perim. Cefalico: 56.00	I.M.C.: 17.98
	TA Diastolica: -	Talla: 161.00	Temp. Axilar: -	Sat. Oxigeno: -
	Frecuencia Cardiaca: -	Frecuencia Resp.: -	Temp. Rectal: -	NIHS: -
	Diuresis: -	Drenaje: -	Sonda: -	Sonda Vesical: -
	Ing. Via Oral: -	Ing. Via Endov.: -	Otros Ing: -	Otros Egr: -
	Fio2: -	Agua Endogena: -	-	Catarsis: -
	Basales: -	Temp. Respiratoria: -		
	Hemoglucotest: -	Hora: -		
	Corrección [U]: -	Hora Corrección: -		
	Dieta: -	Adm. LECHE: -	Cantidad: -	Fecha: -
	Oxigeno: -		Flujo: -	

03/05/2019 HOSPITAL DE MONTEROS "GENERAL LAMADRID"

Origen: TURNO AMB. Especialidad: ODONTOLOGIA
 Fecha: 03/05/2019 Horario: 11:08
 PROFESIONAL ODONTOLOGO : LAZARTE DE ALDONATE, ROSELA MIRTA(MP:539)
 Diagnóstico: CONTROL ODONTOLOGICO
 (Z71.9-Consulta, no especificada)
 Evolución: extraccion dentaria de 24

25/04/2019 HOSPITAL DE MONTEROS "GENERAL LAMADRID"

Origen: TURNO AMB. Especialidad: ODONTOLOGIA
 Fecha: 25/04/2019 Horario: 09:16
 PROFESIONAL ODONTOLOGO : LAZARTE DE ALDONATE, ROSELA MIRTA(MP:539)
 Diagnóstico: CONTROL ODONTOLOGICO
 (Z71.9-Consulta, no especificada)
 Evolución: extraccion dentaria de 53 y absceso de 24 trat amoxicilina +paracetamol cada 8 hs

19/04/2018 HOSPITAL DE MONTEROS "GENERAL LAMADRID"

Origen: TURNO AMB. Especialidad: ODONTOLOGIA
 Fecha: 19/04/2018 Horario: 09:08
 PROFESIONAL ODONTOLOGO : LAZARTE DE ALDONATE, ROSELA MIRTA(MP:539)
 Diagnóstico: CONTROL ODONTOLOGICO
 (Z00-Examen general e investigación de personas sin quejas o sin diagnóstico inf)
 Evolución: absceso dental de 24 trat amoxicilina 500 + ibuprofeno cada 8 hs



HISTORIA CLINICA

Apellido: LOLLI
Nombre: LUCAS DAVID
Domicilio: MONTEAGUDO N°:402 B°:AERO CLUB ESTE
Edad: 18A
Localidad: MONTEROS
Obra Social: 126700 126700 - OBRA SOCIAL DEL PERSONAL DE LA ACTIVIDAD AZUCARERA TUCUMANA

DNI 47500788
Fecha Nac.: 05/07/2006
Teléfono:
H. C.: 20475007884



27/10/2017 HOSPITAL DE MONTEROS "GENERAL LAMADRID"

Origen: TURNO AMB. Especialidad: ODONTOLOGIA
Fecha: 27/10/2017 Horario: 10:12
PROFESIONAL ODONTOLOGO : LAZARTE DE ALDONATE, ROSELA MIRTA(MP:539)
Diagnóstico: CONTROL ODONTOLOGICO
(Z00-Examen general e investigación de personas sin quejas o sin diagnóstico inf
Evolución: cbd n/t

Tipo: FORM-ECIF-CMF - EXAMEN FISICO

Persona firma: ZURITA CARLOS ARIEL

Fecha: 2025-06-26 00:00:00.0

Confecciona: MOZZONI CAMILA

FORMULARIO DE SOLICITUD DE SERVICIO CUERPO MÉDICO FORENSE

EXAMEN FÍSICO

INFORMACION GENERAL

Unidad Fiscal	UNIDAD FISCAL DE INV Y ENJUICIAMIENTO ESP EN DELITOS C/LA PROPIEDAD Y C/LA INT. FISICA (MONTEROS)
N° Legajo	"M-004323/2025 - HEREDIA FANNY ELISA, RIVADENEIRA SOFIA BELEN S/ HOMICIDIO CULPOSO - ART. 84 PÁR. 1 VICT: SOREGAROLI JULIANA DEL PILAR "
Causa con preso	NO
Vencimiento PP	-
Vencimiento IPP	-
Vencimiento Proceso	-

PERSONA

Carácter Parte	VICTIMA
Nombre	LOLLI LUCAS DAVID
DNI	47500788
Edad	18
Información relevante	SE ENCUENTRA EN EL CENTRO DE SALUD, UNIDAD DE TERAPIA INTENSIVA, CAMA 2

INFORMACION SOLICITUD

Objeto de Pericia	Informar tipo del lesión, localización, característica, origen y data	SI
	Tiempo de curación e inutilidad	SI
	Peligro de vida	SI
	Debilitamiento o perdida de un organo, función o sentido	SI
	Mecanismo de producción de la lesión	SI
Condición participar en la audiencia		SI

Posee documentación

NO

En caso de ser si indique cuales
*La misma deberá ser adjuntada en
conjunto con el presente formulario*

-

(sin asunto)

2 mensajes

DELITOS CONTRA LA PROPIEDAD MONTEROS
<delitoscontralapropiedadmonteros@mpftucuman.gob.ar>
Para: Division Laboratorio, <divisionlaboratoriotoxybioqleg@gmail.com>

25 de junio de 2025,
8:37

Hola buen dia, solicito me remitan estos informes. Gracias


8 adjuntos




WhatsApp Image 2025-06-25 at 08.17.46.jpeg
202K



WhatsApp Image 2025-06-25 at 08.17.41.jpeg
220K



WhatsApp Image 2025-06-25 at 08.17.43 (1).jpeg
222K



WhatsApp Image 2025-06-25 at 08.17.42.jpeg
192K

POLICIA DE TUCUMAN
DIV. LAB. TOX. Y BIOQUIMICO LEGAL CAPITAL
FECHA 25.06.25 HORA: —
FIRMA: [Signature] CARGO [Signature]
EXpte: 11129-165

San Miguel de Tucumán, 25 de Junio del 2.025.-

Señor
Unidad Fiscal de Decisión Temprana
Centro Judicial Monteros
S / D

Atento a lo ordenado, mediante mandato judicial en formato digital (vía mail), correspondiente a Legajo N° S/N, sobre la causa: **A DETERMINAR SI HOMICIDIO CULPOSO – VICT.: SOREGAROLI JULIANA DEL PILAR**, es que ELEVO A UD. el presente, Informando Dosaje de Alcohol en sangre N°11012/161 de la ciudadana **SOREGAROLI JULIANA DEL PILAR**. Informe Dosaje de Alcohol en sangre N°10986/161 del ciudadano **LOLI LUCAS DAVID**. Informe Dosaje de Alcohol en sangre N°10993/161 de la ciudadana **RIVADENEIRA SOFIA BELEN**. Informe Dosaje de Alcohol en sangre N°11009/161 de la ciudadana **HEREDIA FANY ELISA**. Informe de Examen Toxicológico N°10994/161 de la ciudadana **RIVADENEIRA SOFIA BELEN**. Informe de Examen Toxicológico N°11010/161 de la ciudadana **HEREDIA FANY ELISA**. Además informa que en libro de entrada de ésta División no se registran antecedentes de ingreso de Orina para el Examen Toxicológico de los ciudadanos: **SOREGAROLI JULIANA DEL PILAR Y LOLI LUCAS DAVID** en la fecha de mención (22/06/2025).-

Sin otro particular saludo Ud. Atte.-




LAHMANOVICH RAFAEL S.A.
Biotecnico
Div. Laboratorio Tox. y Bioq. Legal
POLICIA DE TUCUMAN

POLICIA DE TUCUMAN
DIRECCION SANIDAD



SECCION LABORATORIO TOXICOLOGICO

Nº DE CÓDIGO 126056 Nº DE INFORME 11012/161

DOSAJE DE ALCOHOL EN SANGRE
(MICRODIFUSIÓN)

PROCEDENCIA: Comisaría Monteros

CAUSA: Homicidio culposo

CAUSANTE: Soregaroli (Cadáver), Juliana Del Pilar

D.N.I.: 48.958.153 EDAD: 16

HECHO OCURRIDO EL DÍA: 22/06/2025 A HORAS: 22:00

SANGRE EXTRAÍDA EL DÍA: 23/06/2025 A HORAS: 00:50

CONTIENE **0.55** GRAMOS/LITRO, "**cero gr, cincuenta y cinco ctgr de alcohol / lt de sangre**"

GRUPO SANGUÍNEO:


OBSERVACIONES:

La sangre se reserva 2 meses; pasado dicho tiempo pasa a decomiso de no mediar orden judicial de reserva.

ADJUNTO NOTA Nº: s/nº

SAN MIGUEL DE TUCUMÁN, MIÉRCOLES 25 DE JUNIO DE 2025

1/0000026118046864



LAHMANOVICH RAFAEL S.
Biotecnico,
Div. Laboratorio de y Bion. Laga
POLICIA DE TUCUMÁN
Rafael Lahmanovich

POLICIA DE TUCUMAN
DIRECCION SANIDAD



SECCION LABORATORIO TOXICOLOGICO

Nº DE CÓDIGO 126057 Nº DE INFORME 10986/161

DOSAJE DE ALCOHOL EN SANGRE
(MICRODIFUSIÓN)

PROCEDENCIA: Comisaría Monteros

CAUSA: Lesiones culposas

CAUSANTE: Lolli, Lucas David

D.N.I.: 47.500.788 EDAD: 18

HECHO OCURRIDO EL DÍA: 22/06/2025 A HORAS: 22:10

SANGRE EXTRAÍDA EL DÍA: *no consta claramente* A HORAS: 05:40

NO CONTIENE ALCOHOL EN SANGRE.

GRUPO SANGUÍNEO:

OBSERVACIONES:

Se desconoce el valor del presente Dosaje Alcohólico por no constar clara fecha del hecho en nota de solicitud.-

La sangre se reserva 2 meses; pasado dicho tiempo pasa a depósito de no mediar orden judicial de reserva.

ADJUNTO NOTA Nº: s/nº

SAN MIGUEL DE TUCUMÁN, MIÉRCOLES, 25 DE JUNIO DE 2025



LAHMANOVITCH RAFAEL S.A.
Biotecnológico
Div. Laboratorio Tox. y Biotecnológico Legal
POLICIA DE TUCUMAN
Rafael Lahmanovitch

1/0000026111320923

POLICIA DE TUCUMAN
DIRECCION SANIDAD



SECCION LABORATORIO TOXICOLOGICO

Nº DE CÓDIGO 126055
Nº DE INFORME 10993/161

DOSAJE DE ALCOHOL EN SANGRE
(MICRODIFUSIÓN)

PROCEDENCIA: Comisaría Monteros

CAUSA: Homicidio culposo

CAUSANTE: Rivadeneira, Sofia Belen

D.N.I.: 46.554.513 EDAD: 19

HECHO OCURRIDO EL DÍA: 22/06/2025

A HORAS: 22:00

SANGRE EXTRAÍDA EL DÍA: 23/06/2025

A HORAS: 02:46

NO CONTIENE ALCOHOL EN SANGRE.

GRUPO SANGUÍNEO:

OBSERVACIONES:

La sangre se reserva 2 meses; pasado dicho tiempo pasa a decomiso de no mediar orden judicial de reserva.

ADJUNTO NOTA N°: s/n°

SAN MIGUEL DE TUCUMÁN, MIÉRCOLES, 25 DE JUNIO DE 2025

1/0000026110906645



LAHMANOVICH RAFAEL S.
Bióq. Mico
Div. Laboratorio Químico y Biológico
POLICIA DE TUCUMAN
Rafael Lahmanovitch

POLICIA DE TUCUMAN
DIRECCION SANIDAD



SECCION LABORATORIO TOXICOLOGICO

Nº DE CÓDIGO 126054
Nº DE INFORME 11009/161

DOSAJE DE ALCOHOL EN SANGRE
(MICRODIFUSIÓN)

PROCEDENCIA: Comisaría Monteros

CAUSA: Homicidio culposo

CAUSANTE: Heredia, Fanny Elisa

D.N.I.: 27.298.630 EDAD: 46

HECHO OCURRIDO EL DÍA: 22/06/2025

A HORAS: 22:00

SANGRE EXTRAÍDA EL DÍA: 23/06/2025

A HORAS: 02:55

NO CONTIENE ALCOHOL EN SANGRE.

GRUPO SANGUÍNEO:


OBSERVACIONES:

La sangre se reserva 2 meses; pasado dicho tiempo pasa a depósito de no mediar orden judicial de reserva.

ADJUNTO NOTA Nº: s/nº

SAN MIGUEL DE TUCUMÁN, MIÉRCOLES, 25 DE JUNIO DE 2025

1/000026110699506




LAHMANOVITCH RAFAEL
Biólogo
Div. Laboratorio Quím. y Biotecnol.
POLICIA DE TUCUMÁN
Rafael Lahmanovitch

POLICIA DE TUCUMAN
DIVISION LABORATORIO TOXICOLOGICO
Y BIOQUIMICO LEGAL U.R.C.
Dirección General de Policía Científica



INFORME PERICIAL N°: 18610.-
N° DE ENTRADA: 10994/161.-
PROCEDENCIA: CRIA MONTEROS.-
CAUSA: HOMICIDIO CULPOSO.-
PERICIA: DETERMINACIÓN DE DROGAS EN ORINA (DDO). -
VÍCTIMA: SOREGAROLI JULIANA DEL PILAR Y OTRO.-
CAUSANTE: A DETERMINAR.-
FECHA DEL HECHO: 22/06/2025.-

PRACTICADA LA PERICIA SOLICITADA, ME PERMITO INFORMAR LO SIGUIENTE:

MATERIAL PERITADO: 1) Frasco de orina cerrado, rotulado, sellado y rubricado perteneciente a "RIVADENEIRA SOFIA BELEN".-

ANALISIS TECNICO CIENTIFICO: Método químico analítico preliminar de "INMUNOENSAYO CROMATOGRAFICO" para la detección cualitativa de THC (MARIHUANA), BARBITURICOS, COCAINA Y SUS METABOLITOS, BENZODIACEPINAS, ANFETAMINAS, METILENDIOXIMETANFETAMINA (MDMA).-

RESULTADO:

- THC: (-) Negativo (Sensibilidad. 50 ng/ml).-
- BARBITURICOS: (-) Negativo (Sensibilidad. 300 ng/ml).-
- COCAINA: (-) Negativo (Sensibilidad. 150 - 300 ng/ml).-
- BENZODIACEPINAS: (-) Negativo (Sensibilidad. 300 ng/ml).-
- ANFETAMINAS: (-) Negativo (Sensibilidad. 300 - 1.000 ng/ml).-
- MDMA: (-) Negativo (Sensibilidad 500 ng/ml).-

CONSIDERACIONES: El presente ensayo provee un resultado analítico preliminar, de tipo cualitativo, el cual deberá confirmarse con otra tecnología o metodología alternativa de mayor especificidad. El método de elección para confirmación es el GC/MS (Cromatografía gaseosa/Espectrometría de masas).

CONCLUSION: NO SE DETECTO PRESENCIA DE NINGUN TIPO DE METABOLITOS DE LAS SUSTANCIAS ANALIZADAS EN LA MUESTRA DE ORINA PERTENECIENTE "RIVADENEIRA SOFIA BELEN".-

La muestra de orina se reserva por el término de seis meses de haber sido recepcionada, pasado dicho tiempo la misma pasa a decomiso de no mediar orden judicial de reserva.
SAN MIGUEL DE TUCUMAN, 25 de junio de 2025.-




RAFAEL S.A.
Biólogo Químico
Div. Laboratorio Tox. y Biog. Legal
POLICIA DE TUCUMAN

Dr. Lahmanovitch Rafael

POLICIA DE TUCUMAN
DIVISION LABORATORIO TOXICOLOGICO
Y BIOQUIMICO LEGAL U.R.C.
Dirección General de Policía Científica



INFORME PERICIAL N°: 18609.-
N° DE ENTRADA: 11010/161.-
PROCEDENCIA: CRIA MONTEROS.-
CAUSA: HOMICIDIO CULPOSO.-
PERICIA: DETERMINACIÓN DE DROGAS EN ORINA (DDO).-
VÍCTIMA: SOREGAROLI JULIANA DEL PILAR Y OTRO.-
CAUSANTE: A DETERMINAR.-
FECHA DEL HECHO: 22/06/2025.-

PRACTICADA LA PERICIA SOLICITADA, ME PERMITO INFORMAR LO SIGUIENTE:

MATERIAL PERITADO: 1) Frasco de orina cerrado, rotulado, sellado y rubricado perteneciente a "HEREDIA FANNY ELISA".-

ANÁLISIS TÉCNICO CIENTÍFICO: Método químico analítico preliminar de "INMUNOENSAYO CROMATOGRÁFICO" para la detección cualitativa de THC (MARIHUANA), BARBITÚRICOS, COCAINA Y SUS METABOLITOS, BENZODIACEPINAS, ANFETAMINAS, METILENDIOXIMETANFETAMINA (MDMA).-

RESULTADO:

- THC: (-) Negativo (Sensibilidad. 50 ng/ml).-
- BARBITÚRICOS: (-) Negativo (Sensibilidad. 300 ng/ml).-
- COCAINA: (-) Negativo (Sensibilidad. 150 - 300 ng/ml).-
- BENZODIACEPINAS: (-) Negativo (Sensibilidad. 300 ng/ml).-
- ANFETAMINAS: (-) Negativo (Sensibilidad. 300 - 1.000 ng/ml).-
- MDMA: (-) Negativo (Sensibilidad 500 ng/ml).-

CONSIDERACIONES: El presente ensayo provee un resultado analítico preliminar, de tipo cualitativo, el cual deberá confirmarse con otra tecnología o metodología alternativa de mayor especificidad. El método de elección para confirmación es el GC/MS (Cromatografía gaseosa/Espectrometría de masas).

CONCLUSION: NO SE DETECTO PRESENCIA DE NINGUN TIPO DE METABOLITOS DE LAS SUSTANCIAS ANALIZADAS EN LA MUESTRA DE ORINA PERTENECIENTE A "HEREDIA FANNY ELISA".-

La muestra de orina se reserva por el término de seis meses de haber sido recepcionada, pasado dicho tiempo la misma pasa a decomiso de no mediar orden judicial de reserva.

SAN MIGUEL DE TUCUMAN, 25 de junio de 2025.-



LAHMANOVITCH RAFAEL S.A.
Bioquímico
Div. Laboratorio Toxicológico y Bioquímico Legal
POLICIA DE TUCUMAN

Dr. Lahmanovitch Rafael

Comisaría de Monteros, 23 de Junio de 2025.-

Señor

JEFE DE SANIDAD URO

Su Oficina:

7490 | 732

CAUSA: Homicidio Culposo, VICTIMA: Soregaroli Juliana del Pilar y otro, Causante: A determinar, OCURRIDO: 22/06/2025, a horas 22:00 aproximadamente Interviene: Unidad Fiscal de Delitos Contra la Propiedad y integridad física Centro Judicial Monteros.-

REF: SOLICITAR EXAMEN MEDICO LEGAL.-

Por la causa del rubro, solicito a Ud., quiera tener a bien disponer que un facultativo de esa Dirección a su cargo y realice el correspondiente EXAMEN MEDICO LEGAL a la ciudadana Sofia Belen Rivadeneira, Argentina, instruida de 19 años de edad, DNI n° 46.554.513 domicilio calle Rivadavia 273, Monteros

POLICIA DE TUCUMAN

UNIDAD DE MEDICINA LEGAL OESTE
- POLICIA CIENTIFICA -

Expte. N°: 2480/232

PROCEDENCIA: CRIA. DE MONTEROS.-URO.-
CAUSA: HOMICIDIO CULPOSO.-
PERICIA: EXAMEN MEDICO LEGAL. -
EXAMINADO/A DÍA: 23/06/25.-HS: 02:00.-F.H: 22/06/25.-
CAUSANTE: RIVADENEIRA, SOFIA BELEN.-
DNI. N°: 46.554.513 -EDAD: 19 AÑOS -

- - - De acuerdo a lo solicitado mediante nota de estilo, examiné al/la causante, quién: No presenta Lesiones Visibles y/o Palpables al momento del Examen Médico Legal sobre la Superficie Corporal.-----

----- SIN INCAPACIDAD.-----

F.C.//Dr./Llanos Alberto.-

Ciudad de Monteros, 23 de Junio de 2025.-



LLANOS ALBERTO M.
MÉDICO
POLICIA DE TUCUMÁN

Comisaría de Monteros, 23 de Junio de 2025.-

Señor

JEFE DE SANIDAD URO

Su Oficina:

2481 | 232

CAUSA: Homicidio Culposo, VICTIMA: Soregaroli Juliana del Pilar y otro, Causante: A determinar, OCURRIDO: 22/06/2025, a horas 22:00 aproximadamente Interviene: Unidad Fiscal de Delitos Contra la Propiedad y integridad física Centro Judicial Monteros.-

REF: SOLICITAR EXAMEN MEDICO LEGAL.-

Por la causa del rubro, solicito a Ud., quiera tener a bien disponer que un facultativo de esa Dirección a su cargo y realice el correspondiente EXAMEN MEDICO LEGAL a la ciudadana Heredia Fanny Elisa, Argentina, instruida de 46 años de edad, DNI n° 27.298.630 domicilioc alle Rivadavia 273, Monteros

POLICIA DE TUCUMAN

UNIDAD DE MEDICINA LEGAL OESTE
- POLICIA CIENTIFICA -

Expte. N°: 2481/232

PROCEDENCIA: CRIA. DE MONTEROS.-**URO.-**
CAUSA: HOMICIDIO CULPOSO.-
PERICIA: EXAMEN MEDICO LEGAL. -
EXAMINADO/A DÍA: 23/06/25.-**HS:** 02:07.-**F.H:** 22/06/25.-
CAUSANTE: HEREDIA, FANNY ELISA.-
DNI. N°: 27.298.630 **-EDAD:** 46 AÑOS -

- - - - De acuerdo a lo solicitado mediante nota de estilo, examiné al/la causante, quién: No presenta Lesiones Visibles y/o Palpables al momento del Examen Médico Legal sobre la Superficie Corporal.-----

----- SIN INCAPACIDAD.-----

F.C.//Dr./Llanos Alberto.-


Ciudad de Monteros, 23 de Junio de 2025.-



LLANOS ALBERTO M.
MÉDICO
POLICIA DE TUCUMÁN

ACTA PARA HACER CONOCER DERECHOS: En la Ciudad de Monteros, Provincia De Tucumán, a los Veintitrés días del mes de Junio año dos mil veinticinco, siendo horas 03:00 se hace comparecer por ante esta Instrucción Policial, a una persona a quien conforme al **Artículo 61. Inciso 1. del CPPT**, se le hace conocer que se encuentra mencionado en un **CAUSA: Homicidio Culposo, VICTIMA: Soregaroli Juliana del Pilar y otro, Causante: A determinar, OCURRIDO: 22/06/2025, a horas 22:00 aproximadamente Interviene: Unidad Fiscal de Delitos Contra la Propiedad y integridad física Centro Judicial Monteros.-** y conforme a disposiciones legales en vigencia se le hace conocer, **Art. 60 del CPPT Calidad.** (Es imputado toda persona a quien, mediante denuncia, querrela o cualquier acto del procedimiento del fiscal o de la policía, se señale como autor o participe de un delito o, sin ser señalado, aquél contra quien se practiquen actos de procedimiento. Instancias. Toda persona podrá hacer valer los derechos que la ley acuerda al imputado, desde el primer momento de la persecución penal dirigida en su contra. Cuando estuviere privado de libertad, el imputado podrá formular sus instancias ante el funcionario encargado de la custodia, quien las comunicará inmediatamente al tribunal o fiscal según corresponda). Seguidamente y conforme al **Art. Art. 62 del CPPT**, se procede a su identificación el cual a viva voz dijo llamarse **Sofia Belén Rivadeneira, Argentina, instruida de 19 años de edad, DNI n° 46.554.513 domicilio calle Rivadavia 273, Monteros,** quien ya habiendo tomando conocimiento de lo suscripto, se le da lectura en voz alta y clara de los derechos que le asisten enunciados en el **Artículo 61 Incisos: 2)** A ser asistido desde el primer acto del proceso, por el defensor que proponga él o una persona de su confianza y en defecto de aquél, por un defensor público. A tal fin tendrá derecho a comunicarse telefónicamente en forma inmediata; 3) A designar la persona, asociación o entidad a la que debe comunicarse su privación de libertad en forma inmediata; 4) A que se le informe y escuche sobre los hechos que se le imputan; 5) A prestar declaración dentro de las veinticuatro (24) horas que fuera privado de su libertad, si ha sido detenido; 6) A declarar cuantas veces quiera, siempre que no fuere manifiesta la intención de dilatar el proceso, con la presencia de su defensor, como la de realizar peticiones, formular solicitudes y observaciones en el transcurso del proceso; 7) A no ser sometido a técnicas o métodos que induzcan o alteren su libre voluntad o a medidas contrarias a su dignidad; 8) A que no se empleen medios que impidan el libre movimiento de su persona en el lugar y durante la realización de un acto procesal, sin perjuicio de las medidas de vigilancia que en casos especiales y a su prudente arbitrio estime ordenar el juez o el fiscal; 9)) A acceder a toda la información disponible desde el momento en que tenga noticia sobre la existencia del proceso; 10) A que se comunique al consulado en caso de ser extranjero; 11) A que se cumplan estrictamente las garantías previstas en el Artículo 2, punto 9 para el ejercicio de la defensa técnica, (derecho a contar con un intérprete) que dice: "Intérprete. Persona de confianza. El imputado tiene derecho a solicitar un intérprete y/o una persona de su confianza para que lo asista en su defensa cuando no comprenda correctamente, no sepa leer o escribir, no pueda expresarse o no pueda hacerlo en el idioma oficial. Si no hace uso de este derecho, el juez deberá proveer a su designación, de oficio". Es menester hacer constar que la citada **Rivadeneira si posee abogado defensor llamado Rodolfo Gordillo teléfono 3815390535.** En consecuencia y no siendo para más se da por finalizada el acta, la que previa lectura que se da en voz alta de todas sus partes, poniendo la huella del pulgar el acusado y testigo de medida la firma, para constancia los intervinientes lo que CERTIFICO

Sinf
Sofia Belen Rivadeneira
DUL 46554513
cel 3813028787



ACTA PARA HACER CONOCER DERECHOS: En la Ciudad de Monteros, Provincia De Tucumán, a los Veintitrés días del mes de Junio año dos mil veinticinco, siendo horas 03:05 se hace comparecer por ante esta Instrucción Policial, a una persona a quien conforme al **Artículo 61, Inciso 1, del CPPT**, se le hace conocer que se encuentra mencionado en un **CAUSA: Homicidio Culposo, VICTIMA: Soregaroli Juliana del Pilar y otro, Causante: A determinar, OCURRIDO: 22/06/2025, a horas 22:00 aproximadamente Interviene: Unidad Fiscal de Delitos Contra la Propiedad y integridad física Centro Judicial Monteros.-** y conforme a disposiciones legales en vigencia se le hace conocer, **Art. 60 del CPPT Calidad.** (Es imputado toda persona a quien, mediante denuncia, querrela o cualquier acto del procedimiento del fiscal o de la policía, se señale como autor o partícipe de un delito o, sin ser señalado, aquél contra quien se practiquen actos de procedimiento. Instancias. Toda persona podrá hacer valer los derechos que la ley acuerda al imputado, desde el primer momento de la persecución penal dirigida en su contra. Cuando estuviere privado de libertad, el imputado podrá formular sus instancias ante el funcionario encargado de la custodia, quien las comunicará inmediatamente al tribunal o fiscal según corresponda). Seguidamente y conforme al **Art. Art. 62 del CPPT**, se procede a su identificación el cual a viva voz dijo llamarse **Heredia Fanny Elisa, Argentina, instruida de 46 años de edad, DNI n° 27.298.630 domicilio calle Rivadavia 273, Monteros,** quien ya habiendo tomando conocimiento de lo suscripto, se le da lectura en voz alta y clara de los derechos que le asisten enunciados en el **Artículo 61 Incisos: 2)** A ser asistido desde el primer acto del proceso, por el defensor que proponga él o una persona de su confianza y en defecto de aquél, por un defensor público. A tal fin tendrá derecho a comunicarse telefónicamente en forma inmediata; 3) A designar la persona, asociación o entidad a la que debe comunicarse su privación de libertad en forma inmediata; 4) A que se le informe y escuche sobre los hechos que se le imputan; 5) A prestar declaración dentro de las veinticuatro (24) horas que fuera privado de su libertad, si ha sido detenido; 6) A declarar cuantas veces quiera, siempre que no fuere manifiesta la intención de dilatar el proceso, con la presencia de su defensor, como la de realizar peticiones, formular solicitudes y observaciones en el transcurso del proceso; 7) A no ser sometido a técnicas o métodos que induzcan o alteren su libre voluntad o a medidas contrarias a su dignidad; 8) A que no se empleen medios que impidan el libre movimiento de su persona en el lugar y durante la realización de un acto procesal, sin perjuicio de las medidas de vigilancia que en casos especiales y a su prudente arbitrio estime ordenar el juez o el fiscal; 9)) A acceder a toda la información disponible desde el momento en que tenga noticia sobre la existencia del proceso; 10) A que se comunique al consulado en caso de ser extranjero; 11) A que se cumplan estrictamente las garantías previstas en el Artículo 2, punto 9 para el ejercicio de la defensa técnica, (derecho a contar con un intérprete) que dice: "Intérprete. Persona de confianza. El imputado tiene derecho a solicitar un intérprete y/o una persona de su confianza para que lo asista en su defensa cuando no comprenda correctamente, no sepa leer o escribir, no pueda expresarse o no pueda hacerlo en el idioma oficial. Si no hace uso de este derecho, el juez **deberá proveer** a su designación, de oficio". Es menester hacer constar que la citado **Heredia si posee abogado defensor llamado Rodolfo Gordillo teléfono 3815390535.** En consecuencia y no siendo para más se da por finalizada el acta, la que previa lectura que se da en voz alta de todas sus partes, poniendo la huella del pulgar el acusado y testigo de medida la firma, para constancia los intervinientes lo que CERTIFICO

Heredia Fanny Elisa

DNI 27298630

Cel 3813030065



REPÚBLICA ARGENTINA - MERCOSUR
REGISTRO NACIONAL DE LAS PERSONAS
MINISTERIO DEL INTERIOR

Apellido / Surname
HEREDIA



Nombre / Name
FANNY ELISA

Sexo / Sex Nacionalidad / Nationality Ejemplar
F ARGENTINA B

Fecha de nacimiento / Date of birth
22 MAR / MAR 1970

Fecha de emisión / Date of issue
19 MAY / MAY 2022

Fecha de vencimiento / Date of expiry
19 MAY / MAY 2037

[Signature]
Firma del Certificado / Signature

Documento / Document

27.298.630

Título N° / Of. Ident.
**00688821034
8126**



REPÚBLICA ARGENTINA - MERCOSUR
REGISTRO NACIONAL DE LAS PERSONAS
MINISTERIO DEL INTERIOR

Apellido / Surname
RIVADENEIRA



Nombre / Name
SOFIA BELEN

Sexo / Sex Nacionalidad / Nationality Ejemplar
F ARGENTINA A

Fecha de nacimiento / Date of birth
28 FEB / FEB 2006

Fecha de emisión / Date of issue
27 DIC / DEC 2021

Fecha de vencimiento / Date of expiry
27 DIC / DEC 2036

[Signature]
Firma del Certificado / Signature

Documento / Document

46.554.513

Título N° / Of. Ident.
**00683208510
7522**



MONTEROS, 23 de Junio del 2025.-

SEÑOR

JEFE DE MONITOREO-MONTEROS -

SU OFICINA

CAUSA: Homicidio Culposo, VICTIMA: Soregaroli Juliana del Pilar y otro, Causante: A determinar, OCURRIDO: 22/06/2025, a horas 22:00 aproximadamente Interviene: Unidad Fiscal de Delitos Contra la Propiedad y Integridad física Centro Judicial Monteros.-

REF.: SOLICITAR VIDEO. -

Por la presente solicito a Usted, que personal especializado de esa entidad visualice el hecho de marras de fecha 22/06/2025 desde horas 20:00 hasta horas 22:40, Ruta 325 intersección con calle Santiago del Estero, Monteros de las cámaras de más cercana a la zona y de la ruta 38, ruta 325, y las cámaras que se encuentran por la calle Rivadavia y PRESERVE Y/O REMITA A LA AUTORIDAD JUDICIAL filmaciones de la cámara de Seguridad que se encuentra en el lugar

Ruego urgente diligenciamiento.

*H. C. G. S. O.
Javier T. G. J.
MS 05:47
23/06/25*



COMISARÍA DE MONTEROS, 23 de Junio de 2025.-

SEÑOR

JEFE DE CRIMINALISTICA U.R.O.-

SU OFICINA

CAUSA: Homicidio Culposo, VICTIMA: Soregaroli Juliana del Pilar y otro, Causante: A determinar, OCURRIDO: 22/06/2025, a horas 22:00 aproximadamente Interviene: Unidad Fiscal de Delitos Contra la Propiedad y Integridad física Centro Judicial Monteros.-

REF.: Fotografía y Planimetría - -

Por la presente solicito a Usted, quiera tener a bien en disponer que personal a su cargo se constituya al lugar del hecho siendo en la Ruta 325 intersección con calle Santiago del Estero, Monteros y REALICE lo solicitado a los fines de que dicha medida sea agregado a la presente causa -

Ruégole urgente diligenciamiento. -

*H. C. G. S. O.
23/06/25*



Comisaría de Monteros, 23 de Junio de 2025.-

Señor


JEFE DE SANIDAD URO

Su Oficina:

CAUSA: Homicidio Culposo, VICTIMA: Soregaroli Juliana del Pilar y otro, Causante: A determinar, OCURRIDO: 22/06/2025, a horas 22:00 aproximadamente Interviene: Unidad Fiscal de Delitos Contra la Propiedad y integridad física Centro Judicial Monteros.-

REF: SOLICITAR DOSAJE ALCOHOLICO.-

Por la causa del rubro, solicito a Ud., quiera tener a bien disponer que un facultativo de esa Dirección a su cargo y realice el correspondiente **DOSAJE ALCOHOLICO** a la ciudadana **Sofía Belen Rivadeneira, Argentina, instruida de 19 años de edad, DNI n° 46.554.513 domicilio calle Rivadavia 473, Monteros**



Comisaría de Monteros, 23 de Junio de 2025.-

Señor


JEFE DE SANIDAD URO

Su Oficina:

CAUSA: Homicidio Culposo, VICTIMA: Soregaroli Juliana del Pilar y otro, Causante: A determinar, OCURRIDO: 22/06/2025, a horas 22:00 aproximadamente Interviene: Unidad Fiscal de Delitos Contra la Propiedad y integridad física Centro Judicial Monteros.-

REF: SOLICITAR EXAMEN TOXICOLOGICO.-

Por la causa del rubro, solicito a Ud., quiera tener a bien disponer que un facultativo de esa Dirección a su cargo y realice el correspondiente **EXAMEN TOXICOLOGICO** a la ciudadana **Sofia Belen Rivadeneira, Argentina, instruida de 19 años de edad, DNI n° 46.554.513 domicilio calle Rivadavia 473, Monteros**



Comisaría de Monteros, 23 de Junio de 2025.-

Señor

JEFE DE SANIDAD URO

Su Oficina:

CAUSA: Homicidio Culposo, VICTIMA: Soregaroli Juliana del Pilar y otro, Causante: A determinar, OCURRIDO: 22/06/2025, a horas 22:00 aproximadamente Interviene: Unidad Fiscal de Delitos Contra la Propiedad y integridad física Centro Judicial Monteros.-

REF: SOLICITAR TEST CLINICO.-

Por la causa del rubro, solicito a Ud., quiera tener a bien disponer que un facultativo de esa Dirección a su cargo y realice el correspondiente **TEST CLINICO** a la ciudadana **Sofia Belen Rivadeneira Argentina, instruida de 19 años de edad, DNI n° 46.554.513 domicilio calle Rivadavia 273, Monteros**

ALBERTO M. LLANOS
MEDICO POLICIA
M. P. 5769
POLICIA DE TUCUMAN

4000 hab
23/06/25

POLICIA
COMISARIA
MONTEROS
2025
URO.

Comisaría de Monteros, 23 de Junio de 2025.-

Señor

JEFE DE SANIDAD URO

Su Oficina:

CAUSA: Homicidio Culposo, VICTIMA: Soregaroli Juliana del Pilar y otro, Causante: A determinar, OCURRIDO: 22/06/2025, a horas 22:00 aproximadamente Interviene: Unidad Fiscal de Delitos Contra la Propiedad y integridad física Centro Judicial Monteros.-

REF: SOLICITAR EXAMEN MEDICO LEGAL.-

Por la causa del rubro, solicito a Ud., quiera tener a bien disponer que un facultativo de esa Dirección a su cargo y realice el correspondiente **EXAMEN MEDICO LEGAL** a la ciudadana **Sofia Belen Rivadeneira, Argentina, instruida de 19 años de edad, DNI n° 46.554.513 domicilio calle Rivadavia 273, Monteros**

ALBERTO M. ...
MEDICO POLICIA
M. P. 5769
POLICIA DE ...
23/06/25

Comisaría de Monteros, 23 de Junio de 2025.-

Señor

JEFE DE SANIDAD URO

Su Oficina:

CAUSA: Homicidio Culposo, VICTIMA: Soregaroli Juliana del Pilar y otro, Causante: A determinar, OCURRIDO: 22/06/2025, a horas 22:00 aproximadamente Interviene: Unidad Fiscal de Delitos Contra la Propiedad y integridad física Centro Judicial Monteros.-

REF: SOLICITAR TEST CLINICO.-

Por la causa del rubro, solicito a Ud., quiera tener a bien disponer que un facultativo de esa Dirección a su cargo y realice el correspondiente TEST CLINICO a la ciudadana **Sofia Belen Rivadeneira, Argentina, instruida de 19 años de edad, DNI n° 46.554.513 domicilio calle Rivadavia 273, Monteros**

23/06/25
01:50.

Causante: Sofia Belen Rivadeneira DNI. 46.554.513

Procedencia: Monteros

EXAMEN CLINICO

	SI	NO
1) Aliento:.....Alcohólico:..... <input checked="" type="checkbox"/>
2) Facies:.....Rubicunda..... <input checked="" type="checkbox"/>
3) Pupilas.....Dilatadas..... <input checked="" type="checkbox"/>
4) Test dedo a dedo:.....Positivo:..... <input checked="" type="checkbox"/>
5) Sudoración:.....Aumentada:..... <input checked="" type="checkbox"/>
6) Marcha:.....Disbasia:..... <input checked="" type="checkbox"/>
7) Palabra:.....Disartria:..... <input checked="" type="checkbox"/>

(Marcar con una X LO QUE CORRESPONDA)

CONCLUSION: No presenta signos de embriaguez

Si presenta signos de embriaguez .

* (Tachar la que no corresponda)

TUCUMAN MONTEROS, 23/06/25

ALBERTO A. LEVANO

 MEDICO POLICIA

 M. 5769

 POLICIA DE TUCUMAN

COMISARIA DE MONTEROS, 23 de Junio de 2025.-

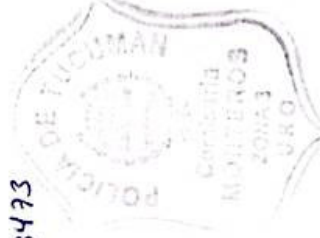
RADIOGRAMA N°70.....

PROCEDENCIA: Cria. Monteros.-

Destino: destacamento Padilla.-

TEXTO: Se solicita a Ud, quiera a tener a bien disponer que personal a su cargo procede a realizar en correspondiente (Dosaje Alcohólico, Examen Médico Legal, Toxicológico y test clínico), al ciudadano **Loli Lucas David**, DNI n° **47.500.788** de 18 años de edad, domicilio calle **Monteagudo 402**, Monteros por la **CAUSA: Homicidio Culposo, VICTIMA: Soregaroli Juliana del Pilar y otro, Causante: A determinar, OCURRIDO: 22/06/2025, a horas 22:00 aproximadamente Interviene: Unidad Fiscal de Delitos Contra la Propiedad y integridad física Centro Judicial Monteros.-**

Recibe: spto J° Ardiles d/3473
15:00:20



ACTA DE ENTREGA:

En la Comisaría de Monteros, Departamento Monteros, Provincia de Tucumán, República Argentina, a los Veintitrés días del mes de Junio del año Dos mil veinticinco, siendo horas 01:00 el funcionario de Policía que suscribe Oficial Ayudante Castillo Yordan Horacio, dependiente del Departamento General de Policía, con prestación de servicios en esta Unidad de Orden Público Comisaría de Monteros URO., y en la misma cumpliendo con las funciones de sumariante, secundado en este acto por el Oficial Sub Ayudante Santucho Jesus, Labra la presente a los fines y efectos legales de dejar debidamente documentado lo siguiente: Que consecuente con la tramitación de las actuaciones **CAUSA:**

Homicidio Culposo, VICTIMA: Soregaroli Juliana del Pilar y otro, Causante: A determinar, OCURRIDO: 22/06/2025, a horas 22:00 aproximadamente Interviene: Unidad Fiscal de Delitos Contra la Propiedad y integridad física Centro Judicial

Monteros.- En la fecha y hora antes indicada se hace comparecer a la ciudadana María Anabel Soregaroli, Argentina, instruida de 36 años de edad, DNI n° 34.281.284 domicilio calle 25 de Masyo 23, Monteros teléfono 3816286962 la misma manifiesta ser tía de la Fallecida de la casa de marra, a quien en este acto se procede a hacer entrega del cuerpo sin vida de quien solía llamarse: **Soregaroli Juliana del Pilar DNI n° 48.958.153 de 16 años de edad, DNI n° 48.958.153 domicilio Ruta 325**

kilómetro 5, Cercado a quien luego de haberse practicado el **RECONOCIMIENTO MEDICO LEGAL**, el Medico de Policía Dr. Llanos Alberto **Autorizo la inhumación** de los restos del Occiso haciendo entrega del mismo a la persona antes mencionada, con conocimiento del Dr. Medina Rosales. En consecuencia no siendo para más se da por finalizado el acto el que previa lectura que se le da al compareciente, lo firma de conformidad y para constancia, lo que

CERTIFICO.

X 
X **María Anabel Soregaroli**

DNI: **34281284**.....

3816286962



DIVISION MEDICINA LEGAL OESTE

POLICIA DE TUCUMAN

Sr. Comisario o encargado del cementerio:

He practicado el

a hs: 00:45

Certifico que en fecha: 23 de Junio de 2025

RECONOCIMIENTO MEDICO LEGAL del cadaver de: SORTE GAROLI JUANITA DEL

Edad: 17 años

Sexo: FEMENINO

D.N.I.: 48 958 153

Domiciliado en: Ruta 326 - Km 5 EL CERCADO

Fallecido el: 23 de Junio de 2025

en: Montevideo - Ruta 325

Intercaplan Santiago

AUTORIZO SU INHUMACION / SOLICITO AUTOPSIA

CIUDAD DE MONTEROS

23 de Junio

DE 20 25

ALBERTO M. LLANOS
MEDICO POLICIA
N° P. 5769
POLICIA DE TUCUMAN



70kg = 160
Peso - 80-100 kg.
2 pesos

117

Comisaria de Monteros, 23 de Junio de 2025.-

Señor
JEFE DE SANIDAD URO

Su Oficina:

CAUSA: Homicidio Culposo, VICTIMA: Soregaroli Juliana del Pilar y otro, Causante:

A determinar, OCURRIDO: 22/06/2025, a horas 22:00 aproximadamente Interviene:

Unidad Fiscal de Delitos Contra la Propiedad y integridad física Centro Judicial

Monteros.-

REF: SOLICITAR RECONOCIMIENTO MEDICO

LEGAL.-

Por la causa del rubro, solicito a Ud., quiera tener a bien disponer que un facultativo de esa Dirección a su cargo y realice el correspondiente RECONOCIMIENTO MEDICO LEGAL a la ciudadana

Soregaroli Juliana del Pilar DNI n.º 48.958.153 de 16 años de

edad, DNI n.º 48.958.153 domicilio Ruta 325 kilómetro 5,

Cercado

ALBERTO N. LLANOS
MEDICO POLICIA
M.P. 5759
23/06/25

RECONOCIMIENTO MEDICO LEGAL
M.P. 5759
23/06/25

Comisaría de Monteros, 23 de Junio de 2025.-

Señor

JEFE DE SANIDAD URO

Su Oficina:

CAUSA: Homicidio Culposo, VICTIMA: Soregaroli Juliana del Pilar y otro, Causante: A determinar, OCURRIDO: 22/06/2025, a horas 22:00 aproximadamente Interviene: Unidad Fiscal de Delitos Contra la Propiedad y integridad física Centro Judicial Monteros.-

REF: SOLICITAR DOSAJE ALCOHOLICO.-

Por la causa del rubro, solicito a Ud., quiera tener a bien disponer que un facultativo de esa Dirección a su cargo y realice el correspondiente **DOSAJE ALCOHOLICO** a la ciudadana **Soregaroli Juliana del Pilar DNI n° 48.958.153 de 16 años de edad, DNI n° 48.958.153 domicilio Ruta 325 kilometro 5, Cercado**



CASTILLO Y... H.
DNI... 61875
POLICIA DE TUCUMAN

sante: Fanny ELISA Mercedes Dña. 27.2PB 630 01:55

Procedencia: Monteros

EXAMEN CLINICO

SI NO

- 8) Aliento:.....Alcohólico:..... SI NO
- 9) Facies:.....Rubicunda..... SI NO
- 10) Pupilas.....Dilatadas..... SI NO
- 11) Test dedo a dedo:.....Positivo:..... SI NO
- 12) Sudoración:.....Aumentada:..... SI NO
- 13) Marcha:.....Disbasia:..... SI NO
- 14) Palabra:.....Disartria:..... SI NO

(Marcar con una X LO QUE CORRESPONDA)

CONCLUSION: No presenta signos de embriaguez

*Si presenta signos de embriaguez

* (Tacha lo que no corresponda)

TUCUMAN MONTEROS, 23/06/25

ALBERTO LEIVA
MEDICO POLICIA
M 2 5769

11
Comisaría de Monteros, 23 de Junio de 2025.-

Señor

JEFE DE SANIDAD URO

Su Oficina:

CAUSA: Homicidio Culposo, VICTIMA: Soregaroli Juliana del Pilar y otro. Causante: A determinar, OCURRIDO: 22/06/2025, a horas 22:00 aproximadamente Interviene: Unidad Fiscal de Delitos Contra la Propiedad y integridad física Centro Judicial Monteros.-

REF: SOLICITAR TEST CLINICO.-

Por la causa del rubro, solicito a Ud., quiera tener a bien disponer que un facultativo de esa Dirección a su cargo y realice el correspondiente **TEST CLINICO** a la ciudadana **Heredia Fanny Elisa, Argentina, instruida de 46 años de edad, DNI n° 27.298.630 domicilioc alle Rivadavia 273, Monteros**



Comisaría de Monteros, 23 de Junio de 2025.-

Señor

JEFE DE SANIDAD URO

Su Oficina:

CAUSA: Homicidio Culposo, VICTIMA: Soregaroli Juliana del Pilar y otro, Causante: A determinar, OCURRIDO: 22/06/2025, a horas 22:00 aproximadamente Interviene: Unidad Fiscal de Delitos Contra la Propiedad y integridad física Centro Judicial Monteros.-

REF: SOLICITAR DOSAJE ALCOHOLICO.-

Por la causa del rubro, solicito a Ud., quiera tener a bien disponer que un facultativo de esa Dirección a su cargo y realice el correspondiente **DOSAJE ALCOHOLICO** a la ciudadana **Heredia Fanny Elisa, Argentina, instruida de 46 años de edad, DNI n° 27.298.630 domicilioc alle Rivadavia 473, Monteros**



Comisaría de Monteros, 23 de Junio de 2025.-

Señor


JEFE DE SANIDAD URO

Su Oficina:

CAUSA: Homicidio Culposo, VICTIMA: Soregaroli Juliana del Pilar y otro, Causante: A determinar, OCURRIDO: 22/06/2025, a horas 22:00 aproximadamente Interviene: Unidad Fiscal de Delitos Contra la Propiedad y integridad física Centro Judicial Monteros.-

REF: SOLICITAR EXAMEN TOXICOLOGICO.-

Por la causa del rubro, solicito a Ud., quiera tener a bien disponer que un facultativo de esa Dirección a su cargo y realice el correspondiente **EXAMEN TOXICOLOGICO** a la ciudadana **Heredia Fanny Elisa, Argentina, instruida de 46 años de edad, DNI n° 27.298.630 domicilioc alle Rivadavia 473, Monteros**



Comisaría
MONTEROS
ZONA 3
URO

Comisaría de Monteros, 23 de Junio de 2025.-

Señor

JEFE DE SANIDAD URO

Su Oficina:

CAUSA: Homicidio Culposo, VICTIMA: Soregaroli Juliana del Pilar y otro, Causante: A determinar, OCURRIDO: 22/06/2025, a horas 22:00 aproximadamente Interviene: Unidad Fiscal de Delitos Contra la Propiedad y integridad física Centro Judicial Monteros.-

REF: SOLICITAR EXAMEN MEDICO LEGAL.-

Por la causa del rubro, solicito a Ud., quiera tener a bien disponer que un facultativo de esa Dirección a su cargo y realice el correspondiente **EXAMEN MEDICO LEGAL** a la ciudadana **Heredia Fanny Elisa, Argentina, instruida de 46 años de edad, DNI n° 27.298.630 domicilioc alle Rivadavia 273, Monteros**

ALBERTO M. ILLANOS
MÉDICO POLICIA
N.º 5769
23/06/25

Comisaría de Monteros, 23 de Junio de 2025.-

Señor

JEFE DE SANIDAD URO

Su Oficina:

CAUSA: Homicidio Culposo, VICTIMA: Soregaroli Juliana del Pilar y otro, Causante: A determinar, OCURRIDO: 22/06/2025, a horas 22:00 aproximadamente Interviene: Unidad Fiscal de Delitos Contra la Propiedad y integridad física Centro Judicial Monteros.-

REF: SOLICITAR TEST CLINICO.-

Por la causa del rubro, solicito a Ud., quiera tener a bien disponer que un facultativo de esa Dirección a su cargo y realice el correspondiente **TEST CLINICO** a la ciudadana **Heredia Fanny Elisa, Argentina, instruida de 46 años de edad, DNI n° 27.298.630 domicilioc alle Rivadavia 273, Monteros**

ALBERTO M. LLANOS
MEDICO POLICIA
M. P. 5789
POLICIA DE TUCUMAN
Re a h
23/06/25

COMISARIA DE MONTEROS, 23 DE JUNIO 2025

SEÑOR
JEFE DE DIV. CRIMINALISTICA URO
SU / OFICINA:

CAUSA: Homicidio Culposo, VICTIMA: Soregaroli Juliana del Pilar y otro, Causante: A determinar, OCURRIDO: 22/06/2025, a horas 22:00 aproximadamente Interviene: Unidad Fiscal de Delitos Contra la Propiedad y integridad fisica Centro Judicial Monteros.-

REF.: SOLICITAR PERICIAS FISICO MECANICAS.-

Solicito a Ud., quiera tener a bien en disponer que personal idóneo de esa dependencia a su cargo realice las correspondientes PERICIAS al (1) Camioneta marca Hilux de color gris patente IOC-368.- Elemento que se encuentra en calidad de SECUESTRO en la comisaria de Monteros, conforme lo dispuso por la autoridad actuante, con la finalidad de ser agregada en la causa de epigrafe.


23/06/25



COMISARIA DE MONTEROS, 23 DE JUNIO 2025

SEÑOR
JEFE DE DIV. CRIMINALISTICA URO
SU / OFICINA:

CAUSA: Homicidio Culposo, VICTIMA: Soregaroli Juliana del Pilar y otro, Causante: A determinar, OCURRIDO: 22/06/2025, a horas 22:00 aproximadamente Interviene: Unidad Fiscal de Delitos Contra la Propiedad y integridad fisica Centro Judicial Monteros.-

REF.: SOLICITAR PERICIAS FISICO MECANICAS.-

Solicito a Ud., quiera tener a bien en disponer que personal idóneo de esa dependencia a su cargo realice las correspondientes PERICIAS al (1) Camioneta marca Hilux de color gris patente IOC-368.- Elemento que se encuentra en calidad de SECUESTRO en la comisaria de Monteros, conforme lo dispuso por la autoridad actuante, con la finalidad de ser agregada en la causa de epigrafe.


23/06/25





POLICIA
DE
TUCUMAN

IDENTIFICACION DE EVIDENCIA
Y CADENA DE CUSTODIA

Protocolo

N° 027963

Dep. Pol. que inicia el protocolo: Comisaria de Montevideo

A) Datos de la causa

Lugar Ciudad de Montevideo

Fecha 22-06-2025 Hora 22:00 Causa Homicidio Culposo

Fiscalía de Delitos contra la Persona Dependencia Policial Comisaría de Montevideo

B) De la Evidencia: Procedencia: 1) lugar del suceso (sitio específico de recolección)

Calle 325 e Intersesión con Calle Santiago del Estero Montevideo

2) cuerpo de una persona (víctima, imputado, otra)



Nombre _____ DNI _____

Características:

Número/s de identificación de la evidencia/secuestro en el sitio Delitos 101 y 102 IDPD

Nombre de la evidencia/secuestro vehículos
objeto, muestra biológica, electrónico, armas, vehículos, etc.)

Descripción (a) Una comisión de Homicidio Culposo, de color gris, dominio IAC 368.

(b) Una motocicleta Honda Honda Big, de color blanco, dominio A018VXR, fabricada

la empresa Honda Honda. Puntos de venta que lo llevé de la refinería de petróleo.

Toma de muestra/ embalado/ etiquetado: Eligados

Condición/ estado físico de la evidencia: con daños

Números seriales de identificación: _____

Documentación/ fijación de la evidencia en la escena: Acta, Foto, Plano, Testigos

C) Datos de la persona que recolecta la evidencia

Nombre Jenís Alletta Santalucia N° de cargo 1565 Profesión Empleado Federal

Función Oficial Examinante Destino Comisaría de Montevideo Firma Jenís Alletta

D) Cadena de Custodia

Entregado por: (nombre y dependencia)	Firma y Cargo	Recibido por: (nombre y dependencia)	Firma y Cargo	Fecha y Hora	Motivo (pericia, ADN, traslado, almacenamiento, deposito final)
1 Jenís Alletta Santalucia	<u>[Firma]</u>	Carlos Centeno A.	<u>[Firma]</u>	23/06/25	Pericia
Comisaria de Montevideo	1565	Div. Criminalística IAD	5869	11:40	
2 Carlos Centeno A.	<u>[Firma]</u>	Jenís Alletta Santalucia	<u>[Firma]</u>	23/06/25	Resguardo
	5869	Comisaría de Montevideo	1565	11:40	

POLICÍA DE TUCUMÁN - REPUBLICA ARGENTINA
UNIDAD REGIONAL OESTE- JEFATURA DE ZONA III
COMISARIA DE MONTEROS
Calle 24 de Septiembre N° 311 Monteros
Tel: (0363) 426029 - 427051

UNIDAD REGIONAL OESTE - COMISARIA DE MONTEROS

ACTA DE ENTREGA DE PERTENECIAS: En la Comisaría de Monteros, Provincia de Tucumán, a los Veintitrés días de Junio del año dos mil veinticinco, siendo horas _____, el funcionario de Policía que suscribe **Oficial Sub Ayudante SANTUCHO JESUS ALEBRIO**, dependiente del Departamento General de Policía, con prestación de servicio en Comisaría de Monteros, y en la misma cumpliendo con las funciones de auxiliar de turno, asistido en este acto por el **Oficial Auxiliar Castillo Yordan Horacio**, labro la presente a los fines y efectos legales de dejar debidamente documentado lo siguiente: Que consecuente con la tramitación de la **CAUSA: HOMICIDIO CULPOSO- VICTIMA: SOREGAROLI JULIANA DEL PILAR Y OTROS. CAUSANTE: A DETERMINAR. OCURRIDO: 22/06/2025, A HORAS 22:00 APROX. INTERVIENE: UNIDAD FISCAL DE DELITOS CONTRA LA PROPIEDAD Y INTEGRIDAD FISICA CENTRO JUDICIAL MONTEROS.**- es que en la fecha y hora antes indicada se procede a hacer entrega de los siguientes elementos: (1) Una billetera de Color Azul con Verde que su interior se encuentran los siguientes elementos: (1 Licencia Nacional de Conducir de nombre Heredia Fanny Elisa, TRES DNI con los siguientes nombres Heredia Fanny Elisa n° 27.298.630, Rivadeneira Sofia Belén N°46.554.513, Rivadeneira Mariano Tomas n° 52.358.807, (1)Tarjeta Independencia , (1)tarjeta Ciudadana , (2) tarjeta de la Identidad Bancaria Banco de la Nación de Heredia Fanny Elisa, (3) Tarjetas de la Identidad Comercial Naranja de nombre Heredia Fanny Elisa, (1) Tarjeta de Mercado Pago, (1) Tarjeta de la Identidad Bancaria Macro de nombre Heredia Fanny Elisa, (3) Boletos de pasajero de la empresa Tesa, (1) Tarjeta de la Identidad Bancaria Macro de nombre Flores Ines del Valle, (2) Tarjeta de la Identidad Bancaria Banco de la Nación de nombre Flores Inés del Valle, (1) Tarjeta de PAMI de nombre Flores Inés, (1) DNI de nombre Flores Inés del Valle, (1) Carnet de PAMI de Afiliación de nombre Flores Inés del Valle, cuenta con 37 REAIS(billete de 20, 10, 5, 2 REAIS), un billete de \$20 (veinte pesos), varias boletas de trámites y recetas médicas. En la parte de atrás del asiento en el respaldo se encontró (1) Teléfono Celular de Marca IPHONE de color Azul Noche con su correspondiente funda Transparente con bordes Negros y un logo en el medio de la funda, parte del asiento del acompañante, en la palanca de cambio un porta objeto de negro con blanco con una leyenda que dice (boca la mitad más uno) que en su interior tenia cuatro anteojos dos de color negro, uno negro con marco dorado con la leyenda CNX en la parte derecha del vidrio y uno de color negro con vidrio espejado, un cargador triple USB de color negro con gris con estuche de color negro marca CNX que en su interior tiene un anteojos de color negro, una cable USB de color verde con negro, un cable USB de color blanco con tres salida, un cargador de auto para teléfono de color gris con negro, un par de medias blancas, dos Cree Led, un porta tarjeta de memoria de color negro, en la guantera documentación del seguro COPAN a nombre de Rivadeneira Ariel Emilio, seguro ORBIS a nombre Nasir Roberto Antonio, un libre de señales de tránsito, en la parte del asiento de atrás un cargador de color blanco con su respectivo cable, en la parte del torpedo dos recipientes de plástico aromatizantes, una palo de color blanco que se encontraba al costado del haciendo del conductor. Al Ciudadana **HEREDIA FANNY ELISA, INSTRUIDO, DNI N°27.298.630, F/N:22/03/1979, DE EDAD: 46 AÑOS,DOMICILIO: CALLE RIVADAVIA N°273 MONTEROS.** El rodado nombrado se encuentra afectado a la mencionada causa en calidad de **SECUESTRO** ordenado por el **Dr. Medina Rosales. En consecuencia y no siendo para más el presente acto, se procede a dar por finalizado el mismo, previa lectura que se dio en voz alta y clara y que fue oída por la compareciente firma de conformidad para constancia por ante mí lo que CERTIFICO.-**



[Handwritten signature]
OFICIAL SUB AYUDANTE
DE TUCUMÁN
DNI 27278630

[Handwritten signature]
Santucho Jesús Alberto
Oficial Subayudante
Policía de Tucumán

ACTA: En ciudad de Monteros, Departamento Homónimo, Provincia de Tucumán, a los Veintidós días del mes de Junio del año dos mil veinticinco, siendo horas Veintidós, el funcionario policial que suscribe **Oficial Auxiliar CASTILLO YORDAN HORACIO**, Dependiente del Departamento General de Policía con funciones y servicio de auxiliar de turno de esta comisaría de Monteros, en este acto asistido por el **Oficial Sub ayudante Santucho Jesús Alberto**, labro la presente a los efectos de dejar debidamente documentado lo siguiente: En la fecha y hora antes mencionada el suscripto en compañía del **secretario actuante y Cabo 1° Álvarez Ariel** chofer del tuc. 0441, nos encontrábamos realizando recorridos en la ciudad de Monteros, en donde mediante vial radial la oficial de Guardia **Cabo Galván** solicitaba la presencia policial en la Ruta 325 intersección con calle **Santiago del Estero, Monteros**, comisionando al lugar al llegar a horas **22:10 aproximadamente se** constató que se había producido **un accidente de tránsito** encontrándose en el lugar personal de **defensa civil Monteros** siendo **los empleados Coronel Joel DNI n° 38.249.389 domicilio calle Catamarca 911, Monteros**, junto a su compañero **Ibáñez Luis**, Personal de la Motorizada 911, Monteros siendo los empleados **P.T.P Britos Jonathan** chofer del tuc. 869 apoyo **Cabo Lizárraga Mario** preservando el lugar del hecho, el mismo fue protagonizado por una **Camioneta marca Hilux de color gris patente IOC-368** en donde iba la ciudadana **Heredia Fanny Elisa**, Argentina, instruida de 46 años de edad, DNI n° 27.298.630 domicilio calle Rivadavia 273, Monteros, con sus hijos llamados **Sofía Belén Rivadeneira**, Argentina, instruida de 19 años de edad, DNI n° 46.554.513 domicilio calle Rivadavia 273, Monteros y **Rivadeneira Mariano** de 12 años de edad, DNI n° 52.358.807 igual domicilio y por razones que se tratan de establecer colisiono con una **motocicleta marca Honda biz de color blanco patente A018VXQ** en donde iban los ciudadanos **Soregaroli Juliana del Pilar DNI n° 48.958.153** de 16 años de edad, DNI n° 48.958.153 domicilio Ruta 325 kilómetro 5, Cercado con el ciudadano **Loli Lucas David**, DNI n° 47.500.788 de 18 años de edad, domicilio calle **Monteagudo 402, Monteros**. Producto del accidente la ciudadana **Soregaroli** perdió la vida en el lugar **interviniendo la ambulancia ECO 20 DE SIMOCA** chofer **Hernán Oyola** acompañado de la profesional **Torrejon Yanina** quienes confirmaron el deceso, y en cuanto al ciudadano **Lucas** fue trasladado **al Hospital de Monteros** en una ambulancia del 107, para resguardar a las personas que iban en la camioneta hilux fueron trasladadas a la dependencia policial en el móvil tuc. 0441. Seguidamente el suscripto **mediante conducto telefónico** le informa a la autoridad Judicial lo antes narrado siendo atendido en la personal del **Dr. Medina Rosales, ordenando que se de intervención al**

Médico de policial, personal de criminalística y que se hará presente en el lugar para supervisar la medida, a horas 23:30 aproximadamente se hace presente en el lugar el **Dr. Medina Rosales**, a horas 23:50 aproximadamente se hizo presente una persona de sexo femenino que no se identificó informando que a su cuñado Lucas lo había trasladado al hospital padilla. En fecha 23/06/2025 a horas 00:05 aproximadamente se hace presente personal de **criminalística Oeste** siendo el **Cabo Albornoz Jonathan acompañado del Sargento Sandoval Edgardo en el móvil tuc. 0836 junto al personal de Sanidad Oeste** siendo el **Medico Llanos Alberto junto al Cabo Pastrana Roberto en tuc. 0352, a horas** 00:10 aproximadamente el **Dr. Medina Rosales** le ordena al suscripto que se invite a las ciudadanas Heredia y Rivadeneira que hagan entrega de los teléfonos en presencia de dos testigos y queden en calidad de secuestro por lo que el suscripto se comunica mediante conducto telefónico con la empleada **Cabo Maria Galvan** informando lo ordenado por la autoridad Judicial solicitado la Cabo Galvan la presencia de los ciudadanos Barrionuevo Ramon David, DNI n° 23.252.564 dce 51 años de edad, domicilio calle General Paz 530 Belen Catamarca teléfono 3835411620 Barrionuevo Hugo Alberto DNI n° 17.136.957 domicilio calle 9 de Julio 896, Monteros teléfono 3863508425 y sin objeción alguna le hacen entrega la ciudadana **Heredia de un teléfono celular marca** (Iphone de color azul con su respectiva funda de color azul) y la ciudadana Rivadeneira un teléfono celular marca iPhone de color rosa claro con su respectiva funda de color rosa en regular estado ambos teléfonos quedando mediante identificación y cadena de custodia n° 027962, estando el personal policial en el lugar del hecho a horas 00:20 autoriza el Dr. Medina Rosales que comience la medida solicitando la presencia de dos testigos siendo los ciudadano Delgado Francisco DNI N° 44.374.521 de 23 años de edad, domicilio calle Regino Racedo y las Piedras teléfono 3863510059 y el ciudadano Carabajal Tiago Yutiel DNI n° 48.122.133 de 18 años de edad, domicilio Calle Regino Racedo y las Piedras, Monteros teléfono 3863448545, una vez finalizada la medida a horas 00:50 aproximadamente, estando en el lugar el secretario actuante observa en la parte delantera de la camioneta en el piso cerca de la motocicleta los siguientes elementos perteneciente a la ciudadana Soregaroli siendo (una mochila de color negra, que en su interior tenía elementos femeninos una crema corporal, desodorante, una pintura de uñas de color rosa, delineador de ojos de color rosa, un paquete de toallitas femenina. un peine de color negro, un colero de color rojo con negro, una mate de color marrón con negro con una bombilla un recipiente de plástico con yerba y azucar, un termo de color verde marca Stanley con tapa, un par de zapatillas de color beige, marca

Adidas con cordones del mismo color, un cuaderno de color azul marca América y la suma de \$ 8500). A continuación el Dr. Llanos aconseja inhumación tomando conocimiento el **Dr. Medina Rosales ordenando que se haga entrega del cuerpo**, encontrándose el secretario actuante en el lugar junto al personal interviniente el **Dr. Medina Rosales ordena** que se traslade el vehículo a la dependencia policía haciendo constar que la camioneta se encontraba con los dos vidrios delanteros bajados hasta la mitad y sin corriente, vehículo que fue traslado a la comisaria de Monteros siendo tirado con el móvil policial y conducido por el secretario actuante una vez en la dependencia policial el secretario actuante saca de adentro del vehículo los siguientes elementos (una billetera de color azul con verde que su interior en la parte del asiento del acompañante una billetera de color azul con verde que en su interior en la parte del asiento del acompañante el cual contiene dentro de la misma los siguientes elementos: (1 Licencia Nacional de Conducir de nombre Heredia Fanny Elisa, TRES DNI con los siguientes nombres Heredia Fanny Elisa n° 27.298.630, Rivadeneira Sofia Belén N°46.554.513, Rivadeneira Mariano Tomas n° 52.358.807, (1)Tarjeta Independencia , (1)tarjeta Ciudadana , (2) tarjeta de la Identidad Bancaria Banco de la Nación de Heredia Fanny Elisa, (3) Tarjetas de la Identidad Comercial Naranja de nombre Heredia Fanny Elisa, (1) Tarjeta de Mercado Pago, (1) Tarjeta de la Identidad Bancaria Macro de nombre Heredia Fanny Elisa, (3) Boletos de pasajero de la empresa Tesa, (1) Tarjeta de la Identidad Bancaria Macro de nombre Flores Ines del Valle, (2) Tarjeta de la Identidad Bancaria Banco de la Nacion de nombre Flores Inés del Valle, (1) Tarjeta de PAMI de nombre Flores Inés, (1) DNI de nombre Flores Inés del Valle, (1) Carnet de PAMI de Afiliación de nombre Flores Inés del Valle, cuenta con 37 REAIS(billete de 20, 10, 5, 2 REAIS), un billete de \$20 (veinte pesos), varias boletas de trámites y recetas médicas , en la palanca de cambio un porta objeto de negro con blanco con una leyenda que dice (boca la mitad más uno) que en su interior tenía cuatro anteojos dos de color negro, uno negro con marco dorado con la leyenda CNX en la parte derecha del vidrio y uno de color negro con vidrio espejado, un cargador triple USB de color negro con gris con estuche de color negro marca CNX que en su interior tiene un anteojos de color negro, una cable USB de color verde con negro, un cable USB de color blanco con tres salida, un cargador de auto para teléfono de color gris con negro, un par de medias blancas, dos cree let, un porta tarjeta de memoria de color negro, en la guantera documentación del seguro COPAN a nombre de Rivadeneira Ariel Emilio, seguro ORBIS a nombre Nasir Roberto Antonio, un libre de señales de tránsito, en la parte del asiento de atrás un cargador de color blanco con su respectivo cable, en la parte del

torpedo dos recipientes de plástico aromatizantes, una palo de color blanco que se encontraba al costado del haciendo del conductor y un teléfono marca Iphone de color azul noche con su respectiva funda el cual se encontraba atrás del haciendo del conductor. Continuando con la medidas el medico de policial realizo los exámenes (Médico Legal, Dopaje Alcohólico, Examen Toxicológico, Test clínico) a horas 03:00 aproximadamente se le informa mediante conducto telefónico al Dr. Medina Rosales que el Test clínico salió negativo a las ciudadana Heredia y Rivadeneira, ordenando que se le haga conocer los derecho y no se adopten medidas privativas de libertad, poniéndole en conocimiento también que el empleado policial Sargento 1° Ardiles del destacamento del hospital padilla informa que el ciudadano Lucas fue trasladado al hospital Centro de salud y que ya le dio intervención a sanidad capital y en cuanto los vehiculos con sus respectivas llaves queden en calidad de SECUESTRO identificado mediante cadena de custodia n° 027963 y las pertenencias que se encontraban en la camioneta y las pertenencias de la ciudadana Soregaroli queden en calidad de DEPÓSITO. El suscripto realizo en el lugar una inspección ocular donde se observa que la ruta 325 tiene sentido de circulación de Este a Oeste y viceversa, la camioneta está del lado sur con su frente suroeste para la calle Santiago del Estero y delante de la camioneta una motocicleta, se observa que del lado norte de la ruta postes de iluminación artificial, y a unos cuatro metros aproximadamente la ciudadana Soregaroli en el piso boca abajo con su frente hacia el cardinal este, no se observa cámaras de seguridad ni publicas ni privadas, no se observa lomas de burro y la ruta se encuentra en estado regular realizando un trabajo más específico personal de criminalística. Por lo que no habiendo nada más para hacer constar se da por finalizado el presente acto el que labro sello y firmo junto al personal interviniente, lo que se CERTIFICA.----



Santucho Jesús Alberto
Oficial Subayudante
Policía de Tucumán

Denuncias Digitales

Usuario conectados:

En la fecha se hace presente una persona quien manifiesta deseos de realizar denuncia penal, a quien se le hace conocer las previsiones del artículo 245 y 275 del CP que a continuación se transcriben:

Art. 245 CP: 'Se impondrá prisión de dos meses a un año o multa de [setecientos cincuenta a doce mil quinientos pesos] al que denunciare falsamente un delito ante la autoridad'. Art. 275 CP: 'Será reprimido con prisión de un mes a cuatro años, al testigo, perito, o interprete que afirmare una falsedad o negare o callare la verdad, en todo o en parte, en su deposición, informe, traducción o interpretación, hecha ante la autoridad competente. Si el falso testimonio se cometiere en una causa criminal, en perjuicio del inculpado, la pena será de uno a diez años de reclusión o prisión. En todos los casos se impondrá al reo, además, inhabilitación absoluta por doble tiempo del de la condena.'

Leída en voz alta, manifiesta comprender los artículos antes mencionados y ratifica su deseo de radicar denuncia.

FECHA ACTA: 23/06/2025 18:31:31

ACTA: A-505696/2025

LEGAJO: SIN ASIGNAR

FISCALIA: UNIDAD FISCAL DE INVESTIGACIÓN Y ENJUICIAMIENTO ESPECIALIZADA EN DELITOS CONTRA LA PROPIEDAD Y CONTRA LA INTEGRIDAD FÍSICA - MONTEROS

COMISARIA: COMISARIA MONTEROS

OFICIAL PPAL QUIEN FIRMA EL ACTA: GUNTHER, JUAN ANTONIO

OFICIAL RESPONSABLE: SANTUCHO, JESUS ALBERTO

OFICIAL QUE SECUNDA: SANTUCHO, JESUS ALBERTO

CON MEDIDA: NO

VIOLENCIA DE GENERO: NO

PRESOS: NO

CAUSA: CAUSA: HOMICIDIO CULPOSO, VICTIMA: SOREGAROLI JULIANA DEL PILAR Y OTROS, CAUSANTE: A DETERMINAR, OCURRIDO. 22/06/2025, A HORAS 22:00 APROX. INTERVIENE UNIDAD FISCAL DE DELITOS CONTRA LA PROPIEDAD Y INTEGRIDAD FISICA CENTRO JUDICIAL MONTEROS

DELITO: HOMICIDIO CULPOSO

DATOS DEL HECHO

FECHA DEL HECHO: 22/06/2025

HORA DEL HECHO: 22:00:00

LUGAR DEL HECHO: COMISARIA DE MONTEROS

LOCALIDAD: MONTEROS

DATOS DE LA/S VICTIMA/S

NOMBRE: NO APORTA

APELLIDO: NO APORTA

DNI: NO APORTA

FECHA DE NACIMIENTO: NO APORTA

EDAD: NO APORTA

PROFESION: NO APORTA

ESTADO CIVIL: NO APORTA

TELEFONO: NO APORTA

DOMICILIO: NO APORTA

LOCALIDAD: NO APORTA

CORREO ELECTRONICO: -

DATOS IMPUTADO/S

NOMBRE: NO APORTA
APELLIDO: NO APORTA
DNI: NO APORTA
FECHA DE NACIMIENTO: NO APORTA
EDAD: NO APORTA
PROFESION: NO APORTA
ESTADO CIVIL: NO APORTA
TELEFONO: NO APORTA
DOMICILIO: NO APORTA
LOCALIDAD: NO APORTA
CORREO ELECTRONICO: -
ALIASES: -
OBSERVACIONES: -

RELATO DEL HECHO

ACTA: En ciudad de Monteros, Departamento Homónimo, Provincia de Tucumán, a los Veintidós días del mes de Junio del año dos mil veinticinco, siendo horas Veintidós, el funcionario policial que suscribe Oficial Auxiliar CASTILLO YORDAN HORACIO, Dependiente del Departamento General de Policía con funciones y servicio de auxiliar de turno de esta comisaría de Monteros, en este acto asistido por el Oficial Sub ayudante Santucho Jesús Alberto, labro la presente a los efectos de dejar debidamente documentado lo siguiente: En la fecha y hora antes mencionada el suscripto en compañía del secretario actuante y Cabo 1° Álvarez Ariel chofer del Tuc. 0441, nos encontrábamos realizando recorridos en la ciudad de Monteros, en donde mediante vial radial la oficial de Guardia Cabo Galván solicitaba la presencia policial en la Ruta 325 intersección con calle Santiago del Estero, Monteros, comisionando al lugar al llegar a horas 22:10 aproximadamente se constató que se había producido un accidente de tránsito encontrándose en el lugar personal de defensa civil Monteros siendo los empleados Coronel Joel DNI n° 38.249.389 domicilio calle Catamarca 911, Monteros, junto a su compañero Ibáñez Luis, Personal de la Motorizada 911, Monteros siendo los empleados P.T.P Britos Jonathan chofer del Tuc. 869 apoyo Cabo Lizárraga Mario preservando el lugar del hecho, el mismo fue protagonizado por una Camioneta marca Hilux de color gris patente IOC-368 en donde iba la ciudadana Heredia Fanny Elisa, Argentina, instruida de 46 años de edad, DNI n° 27.298.630 domicilio calle Rivadavia 273, Monteros, con sus hijos llamados Sofía Belén Rivadeneira, Argentina, instruida de 19 años de edad, DNI n° 46.554.513 domicilio calle Rivadavia 273, Monteros y Rivadeneira Mariano de 12 años de edad, DNI n° 52.358.807 igual domicilio y por razones que se tratan de establecer colisiono con una motocicleta marca Honda biz de color blanco patente A018VXQ en donde iban los ciudadanos Soregaroli Juliana del Pilar DNI n° 48.958.153 de 16 años de edad, DNI n° 48.958.153 domicilio Ruta 325 kilómetro 5, Cercado con el ciudadano Loli Lucas David, DNI n° 47.500.788 de 18 años de edad, domicilio calle Monteagudo 402, Monteros. Producto del accidente la ciudadana Soregaroli perdió la vida en el lugar interviniendo la ambulancia ECO 20 DE SIMOCA chofer Hernán Oyola acompañado de la profesional Torrejon Yanina quienes confirmaron el deceso, y en cuanto al ciudadano Lucas fue trasladado al Hospital de Monteros en una ambulancia del 107, para resguardar a las personas que iban en la camioneta hilux fueron trasladadas a la dependencia policial en el móvil Tuc. 0441. Seguidamente el suscripto mediante conducto telefónico le informa a la autoridad Judicial lo antes narrado siendo atendido en la personal del Dr. Medina Rosales, ordenando que se de intervención al Médico de policial, personal de criminalística y que se hará presente en el lugar para supervisar la medida, a horas 23:30 aproximadamente se hace presente en el lugar el Dr. Medina Rosales, a horas 23:50 aproximadamente se hizo presente una persona de sexo femenino que no se identificó informando que a su cuñado Lucas lo había trasladado al hospital padilla. En fecha 23/06/2025 a horas 00:05 aproximadamente se hace presente personal de criminalística Oeste siendo el Cabo Albornoz Jonathan acompañado del Sargento Sandoval Edgardo en el móvil Tuc. 0836 junto al personal de Sanidad Oeste siendo el Médico Llanos Alberto junto al Cabo Pastrana Roberto en Tuc. 0352, a horas 00:10 aproximadamente el Dr. Medina Rosales le ordena al suscripto que se invite a las ciudadanas Heredia y Rivadeneira que hagan entrega de los teléfonos en presencia de dos testigos y queden en calidad de secuestro por lo que el suscripto se comunica mediante conducto telefónico con la empleada Cabo Maria Galvan informando lo ordenado por la autoridad Judicial solicitado la Cabo Galvan la presencia de los ciudadanos Barrionuevo Ramon David, DNI n° 23.252.564 dce 51 años de edad, domicilio calle General Paz 530 Belen Catamarca teléfono 3835411620 Barrionuevo Hugo Alberto DNI n° 17.136.957 domicilio calle 9 de Julio 896, Monteros teléfono 3863508425 y sin objeción alguna le hacen entrega la ciudadana Heredia de un teléfono celular marca (Iphone de color azul con su respectiva funda de color azul) y la ciudadana Rivadeneira un teléfono celular marca iPhone de color rosa claro con su respectiva funda de color rosa en regular estado ambos teléfonos quedando mediante identificación y cadena de custodia n° 027962, estando el personal policial en el lugar del hecho a horas 00:20 autoriza el Dr. Medina Rosales que comience la medida solicitando la presencia de dos testigos siendo los ciudadanos Delgado Francisco DNI N° 44.374.521 de 23 años de edad, domicilio calle Regino Racedo y las Piedras teléfono 3863510059 y el ciudadano Carabajal Tiago Yutiel DNI n° 48.122.133 de 18 años de edad, domicilio Calle Regino Racedo y las Piedras, Monteros teléfono 3863448545, una vez finalizada la medida a horas 00:50 aproximadamente, estando en el lugar el secretario actuante observa en la parte delantera de la camioneta en el piso cerca de la motocicleta los siguientes elementos perteneciente a la ciudadana Soregaroli siendo (una mochila de color negra, que en su interior tenía elementos femeninos una crema corporal, desodorante, una pintura de uñas de color rosa, delineador de ojos de color rosa, un paquete de toallitas femenina. un peine de color negro, un colero de color rojo con negro, una mate de color marrón con negro con una bombilla un recipiente de plástico con yerba y azucar, un termo de color verde marca Stanley con tapa, un par de zapatillas de color beige, marca Adidas con cordones del mismo color, un cuaderno de color azul marca América y la suma de \$ 8500). A continuación el Dr. Llanos aconseja inhumación tomando conocimiento el Dr. Medina Rosales ordenando que se haga entrega del cuerpo, encontrándose el secretario actuante en el lugar junto al personal interviniente el Dr. Medina Rosales ordena que se traslade el vehículo a la dependencia policía haciendo constar que la camioneta se encontraba con los dos vidrios delanteros bajados hasta la mitad y sin corriente, vehículo que fue traslado a la comisaria de Monteros siendo tirado con el móvil policial y conducido por el secretario actuante una vez en la dependencia policial el secretario actuante saca de adentro del vehículo los siguientes elementos (una billetera de color azul con verde que su interior en la parte del asiento del acompañante una billetera de color azul con verde que en su interior en la parte del asiento del acompañante el cual contiene dentro de la misma los siguientes elementos: (1 Licencia Nacional de Conducir de nombre Heredia Fanny Elisa, TRES DNI con los siguientes nombres Heredia Fanny Elisa n° 27.298.630, Rivadeneira Sofía Belén N°46.554.513, Rivadeneira Mariano Tomas n° 52.358.807, (1)Tarjeta Independencia , (1)tarjeta Ciudadana , (2) tarjeta de la Identidad Bancaria Banco de la Nación de Heredia Fanny Elisa, (3) Tarjetas de la Identidad Comercial Naranja de nombre Heredia Fanny Elisa, (1) Tarjeta de Mercado Pago, (1) Tarjeta de la Identidad Bancaria Macro de nombre Heredia Fanny Elisa, (3) Boletos de pasajero de la empresa Tesa, (1) Tarjeta de la Identidad Bancaria Macro de nombre Flores Ines del Valle, (2) Tarjeta de la Identidad Bancaria Banco de la Nacion de nombre Flores Inés del Valle, (1) Tarjeta de PAMI de nombre Flores Inés, (1) DNI de nombre Flores Inés del Valle, (1) Carnet de PAMI de Afiliación de nombre Flores Inés del Valle, cuenta con 37 REAIS(billete de 20, 10, 5, 2 REAIS), un billete de \$20 (veinte pesos), varias boletas de trámites y recetas médicas , en la palanca de cambio

un porta objeto de negro con blanco con una leyenda que dice (boca la mitad más uno) que en su interior tenía cuatro anteojos dos de color negro, uno negro con marco dorado con la leyenda CNX en la parte derecha del vidrio y uno de color negro con vidrio espejado, un cargador triple USB de color negro con gris con estuche de color negro marca CNX que en su interior tiene un anteojos de color negro, una cable USB de color verde con negro, un cable USB de color blanco con tres salida, un cargador de auto para teléfono de color gris con negro, un par de medias blancas, dos cree let, un porta tarjeta de memoria de color negro, en la guantera documentación del seguro COPAN a nombre de Rivadeneira Ariel Emilio, seguro ORBIS a nombre Nasir Roberto Antonio, un libre de señales de tránsito, en la parte del asiento de atrás un cargador de color blanco con su respectivo cable, en la parte del torpedo dos recipientes de plástico aromatizantes, una palo de color blanco que se encontraba al costado del haciendo del conductor y un teléfono marca Iphone de color azul noche con su respectiva funda el cual se encontraba atrás del haciendo del conductor. Continuando con la medidas el medico de policial realizo los exámenes (Médico Legal, Dopaje Alcohólico, Examen Toxicológico, Test clínico) a horas 03:00 aproximadamente se le informa mediante conducto telefónico al Dr. Medina Rosales que el Test clínico salió negativo a las ciudadana Heredia y Rivadeneira, ordenando que se le haga conocer los derecho y no se adopten medidas privativas de libertad, poniéndole en conocimiento también que el empleado policial Sargento 1° Ardiles del destacamento del hospital padilla informa que el ciudadano Lucas fue trasladado al hospital Centro de salud y que ya le dio intervención a sanidad capital y en cuanto los vehículos con sus respectivas llaves queden en calidad de SECUESTRO identificado mediante cadena de custodia n° 027963 y las pertenencias que se encontraban en la camioneta y las pertenencias de la ciudadana Soregaroli queden en calidad de DEPÓSITO. El suscripto realizo en el lugar una inspección ocular donde se observa que la ruta 325 tiene sentido de circulación de Este a Oeste y viceversa, la camioneta está del lado sur con su frente suroeste para la calle Santiago del Estero y delante de la camioneta una motocicleta, se observa que del lado norte de la ruta postes de iluminación artificial, y a unos cuatro metros aproximadamente la ciudadana Soregaroli en el piso boca abajo con su frente hacia el cardinal este, no se observa cámaras de seguridad ni publicas ni privadas, no se observa lomas de burro y la ruta se encuentra en estado regular realizando un trabajo más específico personal de criminalística. Por lo que no habiendo nada más para hacer constar se da por finalizado el presente acto el que labro sello y firmo junto al personal interviniente, lo que se CERTIFICA. ----

DATOS TESTIGO/S

NOMBRE: NO APORTA
APELLIDO: NO APORTA
DNI: NO APORTA
FECHA DE NACIMIENTO: NO APORTA
EDAD: NO APORTA
PROFESION: NO APORTA
ESTADO CIVIL: NO APORTA
TELEFONO: NO APORTA
DOMICILIO: NO APORTA
LOCALIDAD: NO APORTA
CORREO ELECTRONICO: NO APORTA

FUNCIONARIO CON EL QUE SE COMUNICÓ: DR. MEDINA ROSALES
INSTRUCCIONES QUE DIÓ:

En este acto se han puesto en conocimiento a la parte denunciante y se han tenido presentes los Derechos y Garantías de las Personas Víctimas de Delitos que se encuentran contemplados en el CPPT y la ley Nacional (N° 27.372). Especialmente se le han hecho conocer los siguientes derechos: a) A qué se le reciba de inmediato la denuncia; b) a recibir un trato digno y respetuoso y que sean mínimas las molestias derivadas del procedimiento; c) a que se respete su intimidad en la medida que no obstruya la investigación; d) a requerir medidas de protección para su seguridad, la de sus familiares y la de los testigos que declaren en su interés, a través de los órganos competentes; e) a examinar documentos y actuaciones, y a ser informada verbalmente sobre el estado del proceso y la situación del imputado; f) a aportar información y pruebas durante la investigación; g). A requerir el reintegro de los efectos sustraídos y el cese del estado antijurídico producido por el hecho investigado en las cosas o efectos de su pertenencia, cuando ello corresponda según las disposiciones de ley, sin costo alguno h). Cuando sea niño, niña u adolescente, se le autorizará a que, durante los actos procesales, sea acompañado por personas de su confianza, siempre que ello no perjudique la defensa del imputado o los resultados de la investigación.

Con lo que finaliza el presente acto, previa lectura y ratificación de su contenido, sin tener nada que añadir ni enmendar, firmando el compareciente por ante mí de lo que doy fe. Quedando notificada este acto la persona denunciante de que en el plazo de 15 días hábiles debe concurrir por las oficinas del Ministerio Publico Fiscal a los fines de tomar conocimiento sobre la resolución que se tomare en la presente actuación.

[Volver](#)[Asignar](#)[IMPRIMIR](#)