

Paciente: CORBALAN, JUAN HORACIO
Fecha: 14/10/2025
Edad: 49 AÑOS
Médico Derivante: POLTI ALEJANDRO

Estudio: **RMN DE COLUMNA LUMBOSACRA**

RMN COLUMNA LUMBOSACRA


PROCEDIMIENTO:

Se realizó RMN de columna lumbosacra con equipo Siemens Magnetom C en distintas secuencias con cortes axiales y sagitales.


DESCRIPCIÓN:

- Incipientes signos de espondilosis marginal anterior difusa
- Acuñaamiento parcial evolucionado, a expensas de depresión del platillo vertebral superior con hernia intraesponjosa en L2.
- Disminución de altura leve, cambio de señal de aspecto deshidratación del núcleo pulposo del disco L1-L2
- Cambio de señal y hernia discal mediana subligamentaria con sutil ruptura del anillo fibroso y compresión sobre el saco tecal de L4-L5
- Cambio de señal y hernia discal mediana subligamentaria con sutil ruptura del anillo fibroso de L5-S1.
- El diámetro medio óseo del canal raquídeo dentro de límites normales.
- Resto de los discos intervertebrales, de características normales.
- Borramiento de la grasa epidural en el sitio de las discopatías previamente descriptas.
- Buena definición del saco dural.
- Buena definición del cordón medular y de los espacios perimedulares, finalizando el cono medular a la altura de L1.
- Las raíces de cola de caballo son de características normales.
- No se observan cambios patológicos de la señal intrarraquídea.
- No se observan alteraciones de tejidos blandos perivertebrales.
- Ausencia de edema óseo en el sector anatómico explorado.

Atte.



Dr. BLURRÚN CHAVALE, ROBERTO
M. E. D. I. G. O.
Especialista en Diagnóstico por Imágenes
M.P. 0200

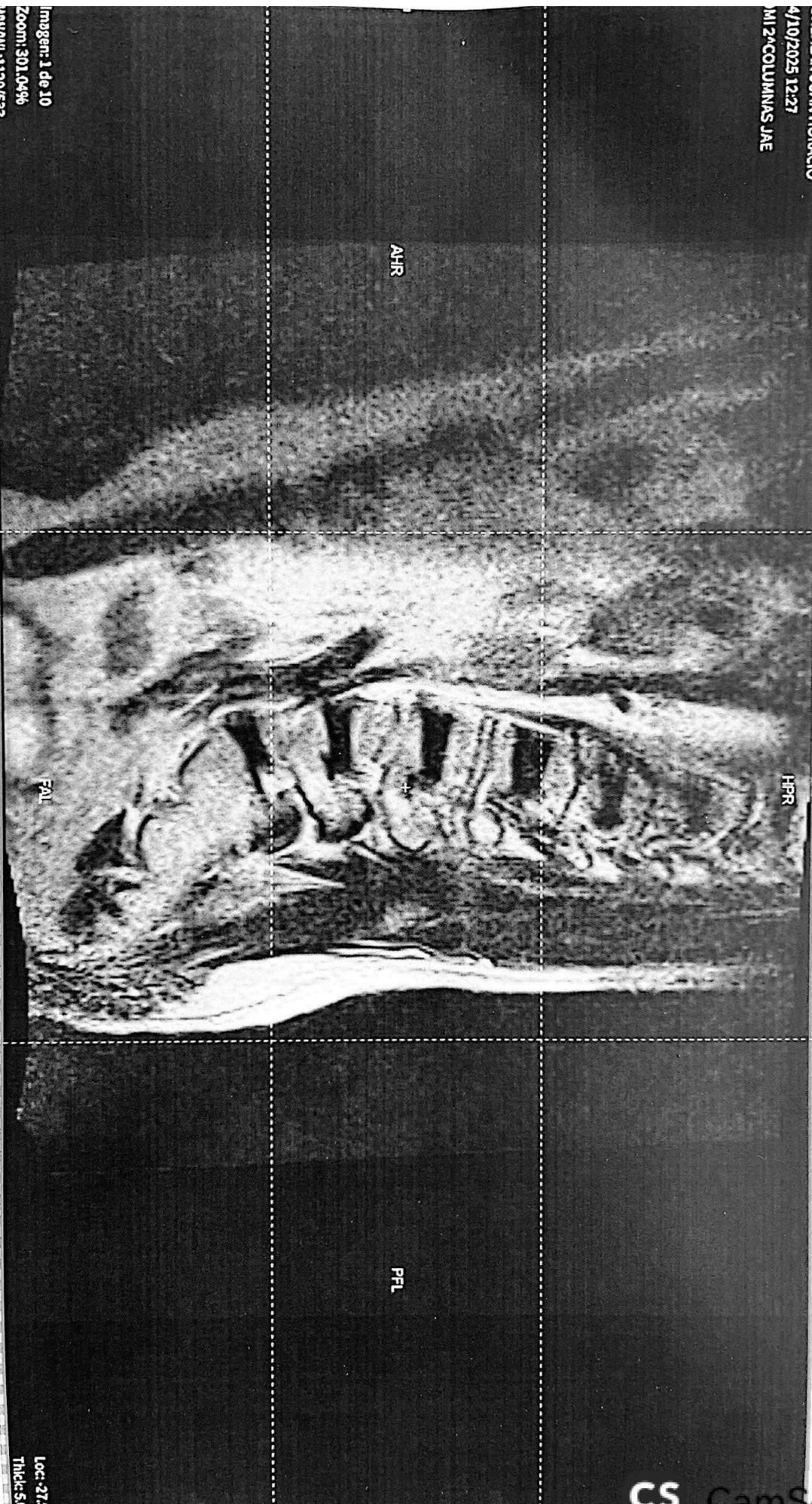


Dr. OSCAR F. XEDEMA ABDALA
MÉDICO - M. E. D. I. G. O. - C. O. D. 1755
ESPECIALISTA EN
DIAGNÓSTICO POR IMÁGENES

ORBALAN JUAN HORACIO
4/10/2025 12:27
MI 2ª COLUMNAS JAE

Imagen: 1 de 10
Zoom: 301,04%

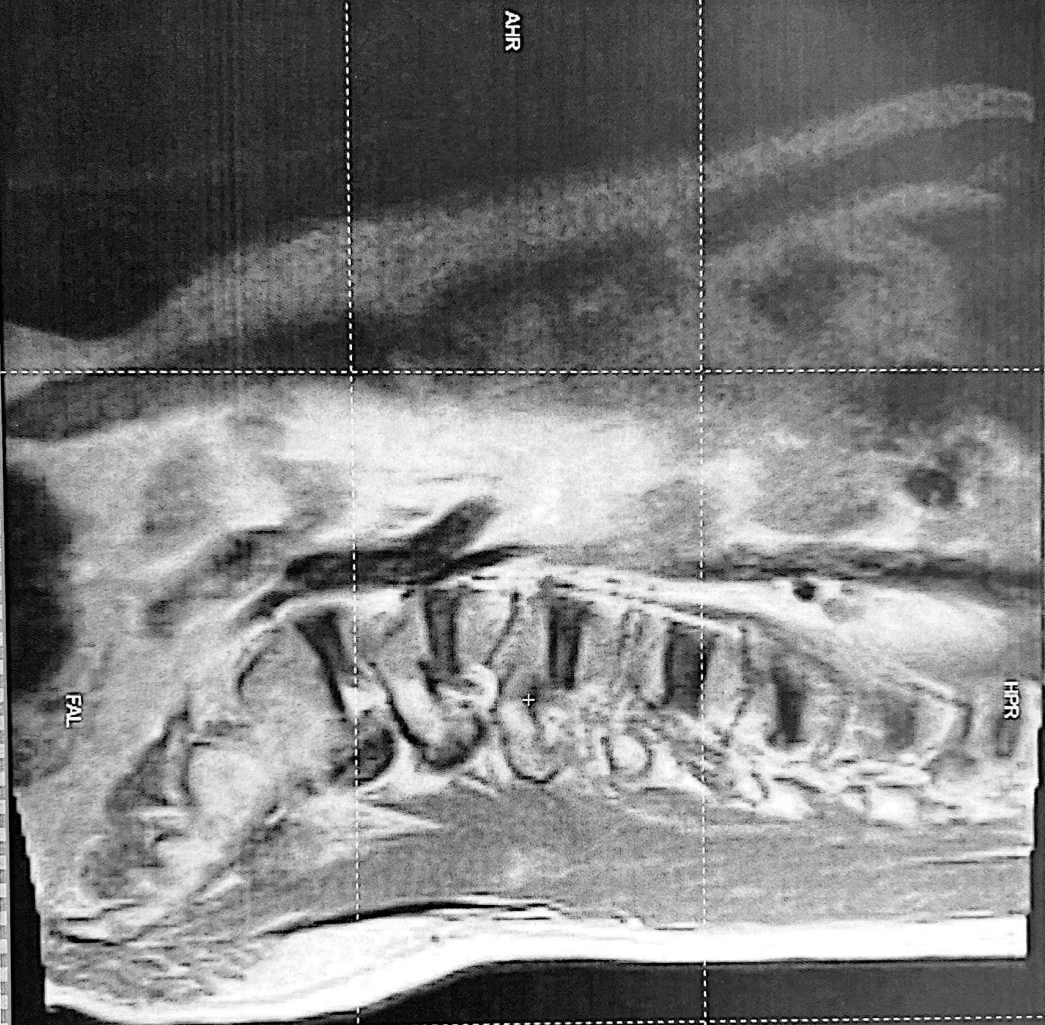MM/ML-1120/533



Loc: 275
Thick: 5.0

CORBALAN JUAN HORACIO
14/10/2025 12:27
DM1 2ª COLUMNAS JAE

Imagen: 1 de 10
Zoom: 361,25%
WWW.ML-1987/977



AHR

HFR

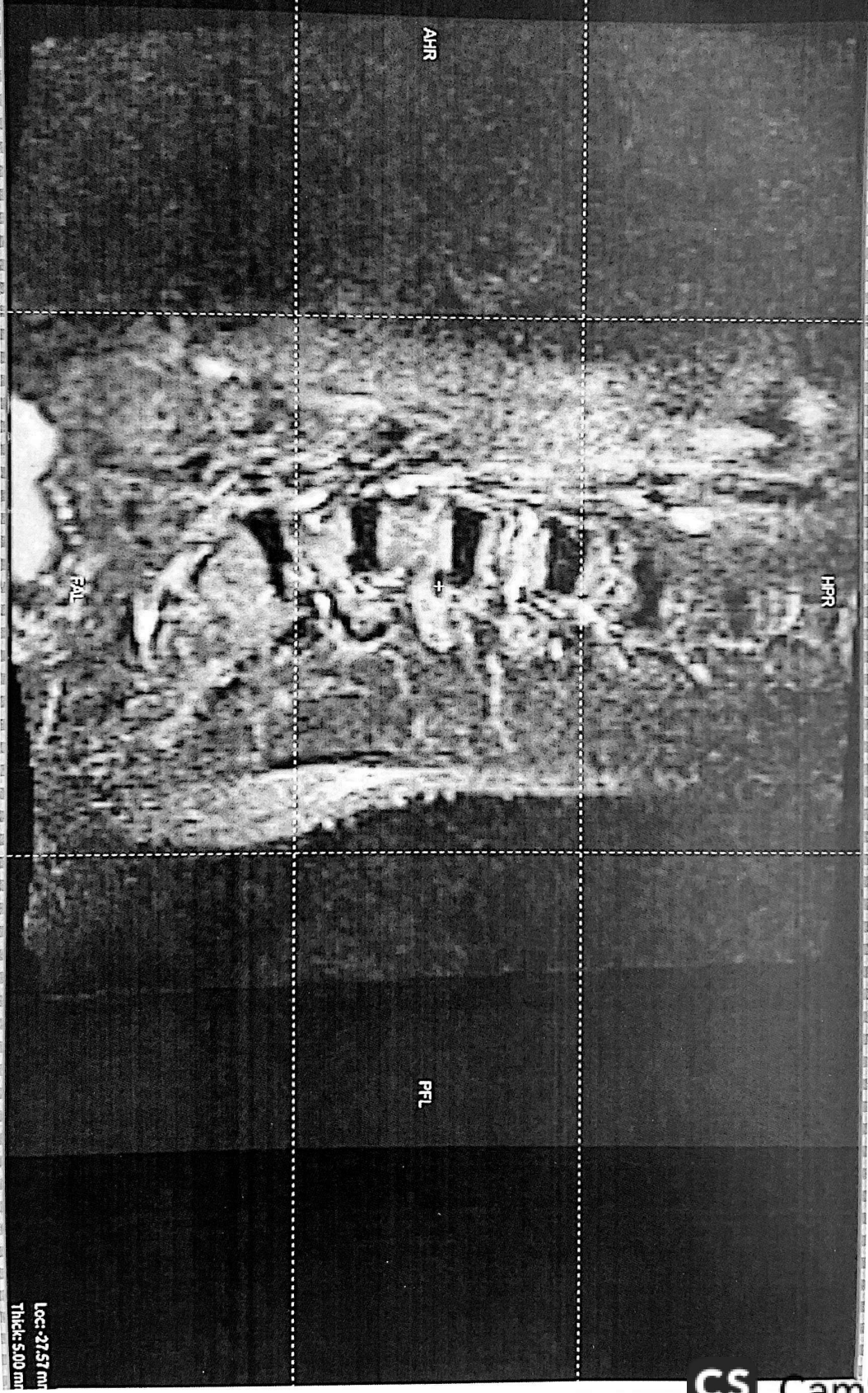
FAL

PFL

Loc: 27.57
Thick: 5.00

CORBALAN JUAN HORACIO
14/10/2025 12:27
DMI 2ª COLUMINAS JAE

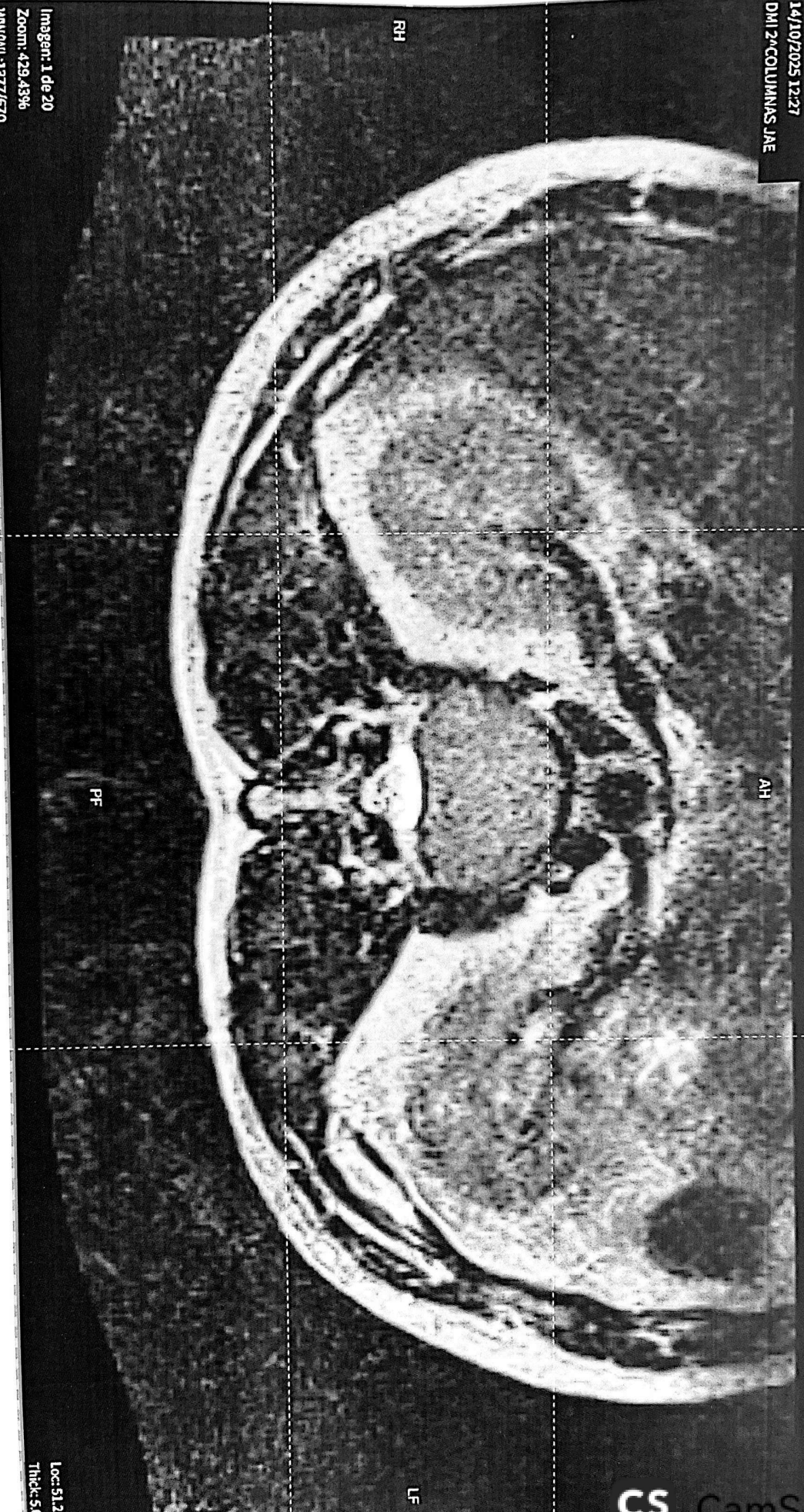
Imagen: 1 de 10
Zoom: 451,5696
WWW.ML-569/245



Loc: -27.57 m
Thick: 5.00 m

CORRALAN JUAN HORACIO
14/10/2025 12:27
DM124COLUMNAS JAE

Imagen: 1 de 20
Zoom: 429.4396
WWW.ML.1377/610




RH

AH

PF

LF

Loc: S1.28
Thick: 5.0



Paciente: CORBALAN, JUAN HORACIO
DNI: 25291851
Estudio: **RMN DE COLUMNA LUMBOSACRA**



Visita miportal.dmiagnostico.com para visualizar tu estudio On-Line, ingresando tu DNI y Número de Acceso, o bien escaneá el código QR. Número de Acceso: 281437



Estamos para cuidarte, siempre

Sanatorio Argentino

Dr. (a):

Salas

FECHA:

23-10

HORA:

8:00

NOMBRE:

Carbala Jua

OBRA S.:

PLUS: