



Fotografía n°18 : Toma en aproximacion a daños.-




Fotografía n° 19: Toma de lateral izquierdo y parte frontal.-

21/10/11

LAPIL N° 2177-19
DIV. CRIMINALISTICA
P.R.



Fotografía n°20 : Toma en aproximacion a rueda delantera lateral izquierdo.-




Fotografía n°21: Toma de lateral derecho del vehículo, se observa mercadería varias próximo al mismo.-



Calo/6f71

Expte. n° 2477/19...
DIV. CRIMINALISTICA
U.R.S.



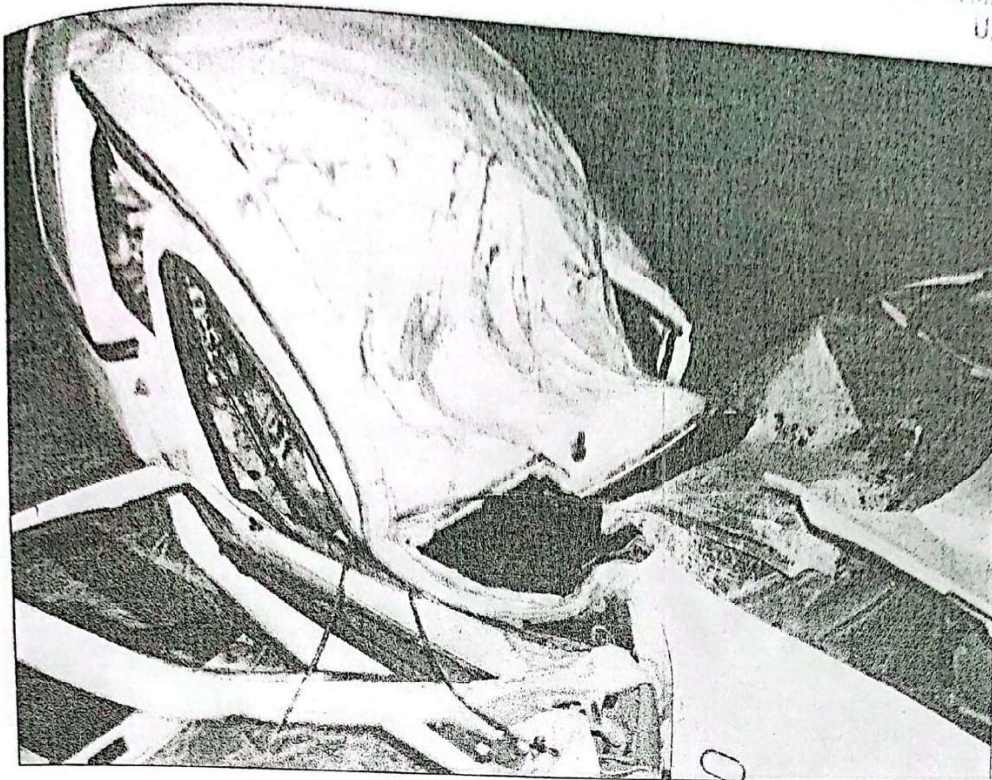
Fotografía n°22: Toma de lateral derecho, se observa mercadería varias en el interior del rodado.-




Fotografía n°23: Toma en aproximacion a rueda delantera lateral derecho.-



Cad e/6p11



Fotografía n°24: Toma realizada a daños que presenta el vehículo.-



Fotografía n°25: Toma realizada a mercadería mencionada en foto n° 22.-




Chel 6/6/77

EXHIB. 2177.19
DIV. DE INVESTIGACIÓN




Fotografía n°28: Toma de parte posterior del rodado, se observan daños en poste de madera y alambrado.-




Fotografía n°29: Toma en aproximación a daños, se observa resto de paragolpes.-



Edo/6p11



Fotografía n°30: Toma en aproximación a resto de paragolpes.-



Fotografía n°31: Toma de lateral izquierdo del vehículo.-




02/04/19

EXPT 2177-11
DIV. CRIMINOLÓGICA
P.R.



Fotografía n°26: Toma realizada a mercaderías varias próxima al rodado antes mencionada.-




Fotografía n°27: Se observa desde otro ángulo la mercadería.-



Cad 6/671

Expte. N° 2/77-39
DIN. O. G. 100-100
1103



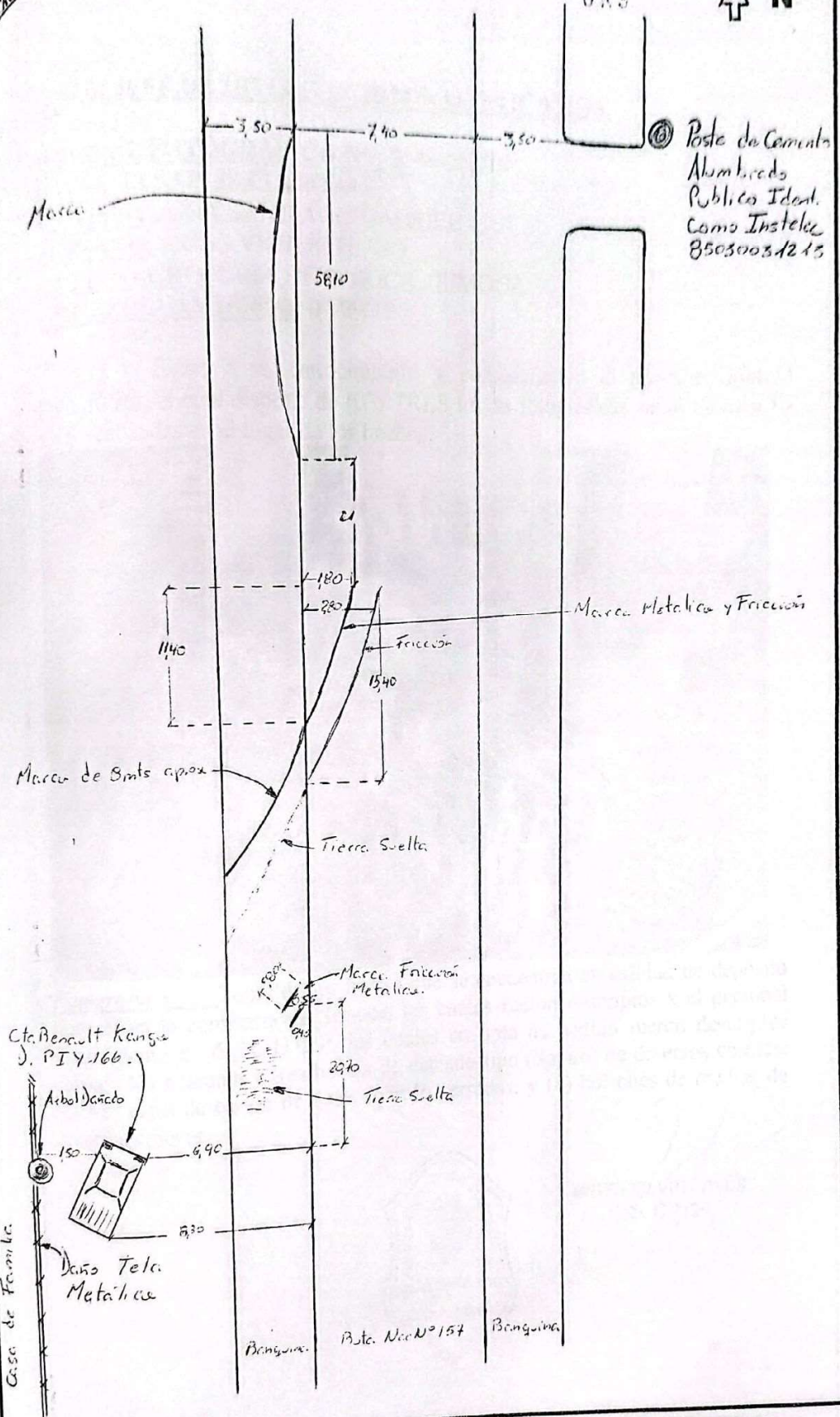
Fotografía n°32: Panorámica de Sur a Norte, se observa el lugar donde se produjo este hecho.-



Expte. N° 2/77-39

CROQUIS DEMOSTRATIVO DEL LUGAR.

EXPT. Nº 1444...
DIV. CRIMINALISTICA
U.R.S.



CAUSA: Lesiones Culposas
VICTIMA: Luna Santiago Gabriel
ACUSADO: Fera Victor Hugo
F. HECHO: 06/09/19 F. RELEV.: 06/09/19 Hs.:
LUGAR: Ruta 157 a.H. Guemes antes Pto Sero - S.
INF. TEC. PLANIMETRICO Nº: 2546-233/19

POLICIA DE TUCUMAN
DIV. CRIMINALISTICA U.R.S.

6/470
Jefe Guillermo

FISCALÍA DE INSTRUCCIÓN
1ª NOMINACIÓN (C.J. MONTEROS)

Atento a lo solicitado en el presente mandato judicial, adjunto a la presente Informes de dosaje alcohólico n°1969/102/19 y n°1970/102/19 practicados a VÍCTOR HUGO FRÍAS y SANTIAGO GABRIEL LUNA respectivamente.

Asimismo, se informa que en esta División, no se registran antecedentes de ingreso de muestras de orina para examen toxicológico de VÍCTOR HUGO FRÍAS y SANTIAGO GABRIEL LUNA en la fecha y por la causa de mención.--

CONCEPCIÓN, 08 de Octubre de 2019.--



DIEGO A. S. FERNANDEZ
COMISARIO BIOQUÍMICO
EFF DIV. LAB. TOX. Y BIOQUÍMICO
LEGAL CONCEPCIÓN
POLICIA DE TUCUMAN

POLICIA DE TUCUMAN
DIVISION LABORATORIO TOXICOLOGICO
Y BIOQUIMICO LEGAL U.R.S.
Dirección General de Policía Científica



N° DE INFORME: 1969/102/19.

DOSAJE DE ALCOHOL EN SANGRE
(MICRODIFUSIÓN)

PROCEDENCIA: Cría. de Simoca.
CAUSA: Accidente de Tránsito.
CAUSANTE: Frías, Víctor Hugo.
DNI: 41.035.876.

EDAD: 21 años.

HECHO OCURRIDO EL DIA: 06/09/19 A HORAS: 21:30.
MUESTRA EXTRAÍDA EL DIA: 06/09/19 A HORAS: 23:50.

NO CONTIENE ALCOHOL EN SANGRE
GRUPO SANGUÍNEO: "A"

OBSERVACIONES:

La sangre se reserva dos meses, pasado dicho tiempo pasará decomiso de no mediar orden judicial de reserva.
Se adjunta nota de solicitud, acta de toma de muestra y sobre de remisión de muestra.
CONCEPCIÓN, 11 DE SEPTIEMBRE DE 2019.



Lucía Antonella Porta
AGENTE - BIOQUÍMICA
LABORATORIO
POLICIA DE TUCUMAN

Bioquímica
Lucía Antonella Porta

POLICIA DE TUCUMAN
DIVISION LABORATORIO TOXICOLOGICO
Y BIOQUIMICO LEGAL U.R.S.
Dirección General de Policía Científica



Nº DE INFORME: 1970/102/19.

DOSAJE DE ALCOHOL EN SANGRE
(MICRODIFUSIÓN)

PROCEDENCIA: Cría. de Simoca.
CAUSA: Accidente de Tránsito.
CAUSANTE: Luna, Santiago Gabriel.
DNI: 43.651.186.

EDAD: 17 años.

HECHO OCURRIDO EL DIA: 06/09/19 A HORAS: 21:30.
MUESTRA EXTRAÍDA EL DIA: 07/09/19 A HORAS: 00:15.

NO CONTIENE ALCOHOL EN SANGRE
GRUPO SANGUÍNEO: "O"

OBSERVACIONES:

La sangre se reserva dos meses, pasado dicho tiempo pasará a decomiso de no mediar orden judicial de reserva.
Se adjunta nota de solicitud, acta de toma de muestra y sobre de remisión de muestra.

CONCEPCIÓN, 11 DE SEPTIEMBRE DE 2019.



Lucia Antonella Porta
AGENTE - BIOQUÍMICA
LABORATORIO
POLICIA DE TUCUMAN

Bioquímica
Lucia Antonella Porta

PODER JUDICIAL TUCUMAN
CUERPO MEDICO FORENSE
CENTRO JUDICIAL MONTEROS

INFORME N° 829/19

Monteros, 15 de Noviembre de 2019

A la Sra. Fiscal de Instrucción en lo penal
Dra. Mónica Andrea García de Targa
Centro Judicial Monteros

CAUSA: FRIAS VICTOR HUGO s/ LESIONES CULPOSAS ART. 94 VICT. LUNA
SANTIAGO GABRIEL. EXPTE. N° 3655/19.

Tomado conocimiento de lo requerido por la Sra. Fiscal, en oficio numero 6904, he procedido a examinar, en el día de la fecha, en este Cuerpo Médico Forense, a LUNA SANTIAGO GABRIEL, de 18 años de edad, DNI: 43.651.186, quien refiere accidente de circulación el 06/09/2019. Manifiesta que fue asistido en el hospital de Simoca y derivado al Hospital de Concepción donde permaneció internado durante tres días, momento en que solicita el alta voluntaria para tratarse en forma privada con su obra social. El 16/09/2019 se internó en la Clínica Mayo de San Miguel de Tucumán donde fue intervenido quirúrgicamente y permaneció internado hasta el 02/10/2019.

Refiere que al momento de la presente pericia no se encuentra de alta médica.

Se moviliza con muletas.

Al examen físico se constatan 3 (TRES) cicatrices, de 2 cm. cada una, en región de cadera derecha; en hipogastrio, en proyección del pubis, cicatriz transversal de 10 cm. aproximadamente.

Tengo a la vista T.A.C. de pelvis, con fecha 20/09/2019, donde se evidencia luxación sacro ilíaca derecha y fractura de ramas ileo e isquio pubiana izquierda; Rx de pelvis, con fecha 22/10/2019, rotulada con el nombre Luna, Santiago Daniel (podría ser un error de tipeo en el nombre del paciente), donde se evidencia material con densidad metálica en articulación sacro iliaca y sinfisis del pubis, compatible con material de osteosíntesis quirúrgica.

Las lesiones descriptas requieren de un tiempo de curación mayor a 30 (TREINTA) días y hasta la fecha se encuentra inutilizado para realizar sus tareas habituales.

En el caso de requerir más precisiones con respecto a su tratamiento y evolución, se sugiere respetuosamente contar con la Historia Clínica de las instituciones mencionadas supra, así como certificado de especialista tratante.



Dios guarde a Usted.

DR. JACQUELINE MARCELO F.
FISCAL MEDICO FORENSE
CENTRO JUDICIAL MONTEROS
TUCUMAN