



HISTORIA CLINICA

Apellido: LOLLI DNI 47500788
 Nombre: LUCAS DAVID Fecha Nac.: 05/07/2006
 Domicilio: MONTEAGUDO N°:402 B°:AERO CLUB ESTE Teléfono:
 Edad: 18A H. C.: 20475007884
 Localidad: MONTEROS
 Obra Social: 126700 126700 - OBRA SOCIAL DEL PERSONAL DE LA ACTIVIDAD AZUCARERA TUCUMANA



Detalle:	TA Sistolica: 127.00	Peso: -	Perim. Cefalico: -	I.M.C.: -
	TA Diastolica: 84.00	Talla: -	Temp. Axilar: 35.50	Sat. Oxigeno: 100
	Frecuencia Cardiaca: 61	Frecuencia Resp.: 19	Temp. Rectal: -	NIHS: -
	Diuresis: -	Drenaje: -	Sonda: -	Sonda Vesical: -
	Ing. Via Oral: -	Ing. Via Endov.: -	Otros Ing: -	Otros Egr: -
	Fio2: 30	Agua Endogena: -	Temp. Respiratoria: -	Catarsis: -
	Basales: -	Temp. Respiratoria: -	Postprandial	
	Hemoglucotest: 170	Hora: 00:01	Cantidad: -	Fecha: -
	Corrección [UI]: -	Hora Corrección: -	Flujo: -	
	Dieta: -	Adm. LECHE: -		
	Oxigeno: -			

25/06/2025 HOSPITAL ZENON SANTILLAN

Origen: INTERNACION Servicio: UNIDAD DE CUIDADOS CRITICOS I

Fecha: 25/06/2025 Horario: 23:22

PROFESIONAL MEDICO : CACERES, KAREN NOELIA(MP:9560)

Diagnóstico: POLITRAUMATISMO CON TRAUMATISMO ENCEFALOCRANEANO
(T07-Traumatismos múltiples, no especificados)

Otras Afecciones:

Evolución: Paciente de 18 años, que ingreso a UTI el 23/6 con diagnóstico de Politraumatismo con TEC con pérdida de conciencia + contusión pulmonar + fractura expuesta de fémur y fractura de tibia izquierda, lesión tipo scalp de muslo interno derecho, fractura de muñeca derecha, lesión en mentón, hematoma frontal con equimosis orbitaria, múltiples lesiones escoriativas. Paciente ingresa por guardia del hospital de monteros el 22/6, traído por servicio de emergencias 107, por TEC y PLT, por accidente de tránsito (moto-camioneta de alto impacto, sin casco) con traumatismo facial y pérdida de conocimiento, Glasgow 8/15, que requirió de IOT/ARM, derivado al hospital Padilla donde se realiza TAC de cerebro evaluada por neurocirugía el 23/6 que informa: TAC de cerebro sin lesión ósea ni parenquimatosa de resolución neuroquirúrgica, TAC de columna cervical no evidencia lesión ósea aguda. Rx muestra fractura diafisaria de fémur, tibia y peroné izquierdo, fractura de muñeca, lesión scalp en miembro inferior derecho, es derivado al HCS para intervención quirúrgica, es evaluado por cirugía que indica sin resolución quirúrgica de urgencia, servicio de traumatología realiza toilette quirúrgica + sutura + reducción + tracción esquelética transcalcanea, quedando en Shock Room, donde se observa relleno capilar muy lento, ausencia de pulsos pedio, tibial posterior y poplíteo, evaluado por cirugía vascular que solicita arteriografía, la cual se realiza evidenciando indemnidad de arteria femoral superficial, poplíteo supra e infra patelar y de arterias tibiales anterior, posterior y Peronea, por debajo de la zona de fractura de fémur y tibia, con gran vaso espasmo en tercio distal y pie, continuando con requerimiento de soporte vasoactivo, ARM, ingresa a UTI. Actualmente en mal estado general, critico, hemodinamicamente inestable con requerimiento de soporte vasoactivo con Noradrenalina 0.1 mcg/kg/min, ARM modo A/C por presión, bajo sedoanalgesia con Remifentanilo + Dexmedetomidina, con RASS -1. Al examen físico presenta palidez generalizada, R1-R2 normofonéticos, silencios impresión libres, con hipoventilación bilateral a predominio de bases, se aspira por tubo orotraqueal escasa secreción mucosa, satura 97-98% con fio 0.30, abdomen blando depresible, no resistente, RHA + hipoactivos, con NET por SNG, presenta tracción esquelética en MMII izquierdo, se evidencia lesión de muslo derecha donde se encontraba fractura expuesta de fémur con vendaje limpio, fractura de tibia izquierda sin lesión de piel, herida tipo scalp de muslo interno derecho con suturas con salida de secreción serohematosa escasa, con aumento de volumen por inflamación, con pulsos presentes, débiles, temperatura conservada, fractura de muñeca derecha con valva de yeso, lesión en mentón con sutura, hematoma frontal con equimosis orbitaria, múltiples lesiones escoriativas en rodillas manos, codos, parpado superior derecho. Ritmo diurético



HISTORIA CLINICA

Apellido: LOLLI DNI 47500788
 Nombre: LUCAS DAVID Fecha Nac.: 05/07/2006
 Domicilio: MONTEAGUDO N°:402 B°:AERO CLUB ESTE Teléfono:
 Edad: 18A H. C.: 20475007884
 Localidad: MONTEROS
 Obra Social: 126700 126700 - OBRA SOCIAL DEL PERSONAL DE LA ACTIVIDAD AZUCARERA TUCUMANA



enlentecido, con hematuria leve, se realiza reanimación hídrica con cristaloides, con respuesta diurética positiva. Paciente crítico con pronóstico reservado. Se informa a los familiares.

- Pendiente: Dejo pedido de laboratorio, serología, GSA y rx de torax para el 26/6. Se solicita IC con Neurología.
- GSA: 0.30/7.44/80/36/0.7/24.8/96%/266.
- ATB: 24/6: Trimetoprima/sulfametoxazol + Clindamicina día 1.
- Cultivos: 24/6: salió hx2, uro, retro.
- 25/6: HTO 18, HB 6.2, GB 4520, PLT 88.000, Urea 28, Creatinina 0.58, K 3.7, CPK 8100, Actividad 78%, GOT: 337, GPT 199, FAL 59, GGT 8, BT 0.15.
- 25/6: se realizó TAC de cerebro, columna cervical, torax, abdomen y pelvis, con informe de especialista PDTE.
- 25/6: se transfundió 2 UGRS.
- 24/6: Se realizó ecodoppler arterial de MMII: flujo conservado en ambos MMII.
- 24/6: Valorado por servicio de Traumatología, que indican conducta expectante.
- 23/6 Arteriografía de MII: ARTERIA ILIACA PRIMITIVA E INTERNA: Permeables y sin lesiones angiográficas significativas. ARTERIA ILIACA EXTERNA: Permeable, sin lesiones angiográficas significativas, con vasoespasmo. ARTERIA FEMORAL COMUN: Permeable, con vasoespasmo. ARTERIA FEMORAL SUPERFICIAL, PROFUNDA, POPLITEA, TIBIAL ANTERIOR, TRONCO TIBIOPERONEO, PERONEA Y TIBIAL POSTERIOR: Permeables. Sin lesiones angiográficas significativas. Con vasoespasmo. CONCLUSION: Arterias sin lesiones angiográficas significativas, con vasoespasmo en contexto de politraumatismo grave con requerimiento de drogas vasoactivas y fractura expuesta de fémur, tibia y peroné.
- 23/6: TAC de cerebro, impresiona edema cerebral, Tórax con contusión pulmonar bilateral, abdomen s/p. Pendiente informe.
- 23/6: Rx: fractura diáfisis de fémur, tibia y peroné izquierdo, fractura de radio distal derecho.

Origen: INTERNACION Servicio: UNIDAD DE CUIDADOS CRITICOS I
 Fecha: 25/06/2025 Horario: 21:03
 PROFESIONAL ENFERMERO : LOUYF, ADA GRISEL(MP:3738)
 Diagnóstico: POLITRAUMATISMO CON TRAUMATISMO ENCEFALOCRANEANO
 (T07-Traumatismos múltiples, no especificados)

Otras Afecciones:

Tratamiento: Administración Med.:
 PHP SFL /// SRL A 42 GTS EV :16Hs. | 20Hs. | OMEPRAZOL 1 MP C/24 HRS EV : 8Hs. | METOCLOPRAMIDIA 10 MG C/8 HRS EV :16Hs. | 8Hs. | ENOXAPARINA 0.4 CC SC C/24 HRS :20Hs. | BACTRIM 2 AMPOLLAS EN 200CC DE SF CADA 8HS EV (FI 24/06) INICIAR POSTERIOR A TOMA DE CULTIVOS :16Hs. | 8Hs. | CLINDAMICINA 600MG EN 200CC DE SF CADA 6HS EV (FI 24/06) INICIAR POSTERIOR A TOMA DE CULTIVOS :18Hs. | DEXMEDETOMIDINA 3AMPOLLAS EN 150CC DE D5% A 11ML/H EV :16Hs. |

Origen: INTERNACION Servicio: UNIDAD DE CUIDADOS CRITICOS I
 Fecha: 25/06/2025 Horario: 21:03
 PROFESIONAL ENFERMERO : LOUYF, ADA GRISEL(MP:3738)
 Diagnóstico: POLITRAUMATISMO CON TRAUMATISMO ENCEFALOCRANEANO
 (T07-Traumatismos múltiples, no especificados)

Otras Afecciones:

Tratamiento: Administración Med.:
 CARGA DE 2000 ML DE RINGER EN LA MAÑANA, 2000 ML DE RINGER EN LA TARDE Y 1000 ML DE RINGER EN LA NOCHE :16Hs. |



HISTORIA CLINICA

Apellido: LOLLI DNI 47500788
 Nombre: LUCAS DAVID Fecha Nac.: 05/07/2006
 Domicilio: MONTEAGUDO N°:402 B°:AERO CLUB ESTE Teléfono:
 Edad: 18A H. C.: 20475007884
 Localidad: MONTEROS
 Obra Social: 126700 126700 - OBRA SOCIAL DEL PERSONAL DE LA ACTIVIDAD AZUCARERA TUCUMANA



Origen: INTERNACION Servicio: UNIDAD DE CUIDADOS CRITICOS I
 Fecha: 25/06/2025 Horario: 21:03
 PROFESIONAL ENFERMERO : LOUYF, ADA GRISEL(MP:3738)
 Diagnóstico: POLITRAUMATISMO CON TRAUMATISMO ENCEFALOCRANEANO
 (T07-Traumatismos múltiples, no especificados)

Otras Afecciones:

Tratamiento: Administración Med.:
 X SNG: SUPPORTAN 42 ML/HORA :16Hs. |

Origen: INTERNACION/SIGNOS V
 Fecha: 25/06/2025 Horario: 20:00
 PROFESIONAL ENFERMERO : LOUYF, ADA GRISEL(MP:3738)

Detalle:	TA Sistolica: 127.00	Peso: -	Perim. Cefalico: -	I.M.C.: -
	TA Diastolica: 70.00	Talla: -	Temp. Axilar: 36.00	Sat. Oxigeno: 100
	Frecuencia Cardiaca: 63	Frecuencia Resp.: 19	Temp. Rectal: -	NIHS: -
	Diuresis: -	Drenaje: -	Sonda: -	Sonda Vesical: -
	Ing. Via Oral: -	Ing. Via Endov.: -	Otros Ing: -	Otros Egr: -
	Fio2: 30	Agua Endogena: -		Catarsis: -
	Basales: -	Temp. Respiratoria: -		
	Hemoglucotest: -	Hora: -		
	Corrección [U]: -	Hora Corrección: -		
	Dieta: -	Adm. LECHE: -	Cantidad: -	Fecha: -
	Oxigeno: -		Flujo: -	
Observaciones:	PACIENTE EN ARM, TET, CVC PERMEABLE, SE TRANSFUNDEN 2UGRS, ATB, SEDOANALGESIA, SECRECIONES ESCASAS, SNG PARA NET, SE PROGRESA A 42 ML/H, SE SUSPENDE INFUSIÓN DE INOTRÓPICOS, BUEN RITMO DIURÉTICO. SE REALIZA CURACIÓN DE HERIDAS E HIGIENE PARCIAL.			

Origen: INTERNACION/SIGNOS V
 Fecha: 25/06/2025 Horario: 20:00
 PROFESIONAL ENFERMERO : LOUYF, ADA GRISEL(MP:3738)

Detalle:	TA Sistolica: 127.00	Peso: -	Perim. Cefalico: -	I.M.C.: -
	TA Diastolica: 70.00	Talla: -	Temp. Axilar: 36.00	Sat. Oxigeno: 100
	Frecuencia Cardiaca: 63	Frecuencia Resp.: 19	Temp. Rectal: -	NIHS: -
	Diuresis: -	Drenaje: -	Sonda: -	Sonda Vesical: -
	Ing. Via Oral: -	Ing. Via Endov.: -	Otros Ing: -	Otros Egr: -
	Fio2: 30	Agua Endogena: -		Catarsis: -
	Basales: -	Temp. Respiratoria: -		
	Hemoglucotest: -	Hora: -		
	Corrección [U]: -	Hora Corrección: -		
	Dieta: -	Adm. LECHE: -	Cantidad: -	Fecha: -
	Oxigeno: -		Flujo: -	
Observaciones:	PACIENTE EN ARM, TET, CVC PERMEABLE, SE TRANSFUNDEN 2UGRS, ATB, SEDOANALGESIA, SECRECIONES ESCASAS, SNG PARA NET, SE PROGRESA A 42 ML/H, SE SUSPENDE INFUSIÓN DE INOTRÓPICOS, BUEN RITMO DIURÉTICO. SE REALIZA CURACIÓN DE HERIDAS E HIGIENE PARCIAL.			

Origen: INTERCONSULTA Servicio: KINESIOLOGIA
 Fecha: 25/06/2025 Horario: 19:38
 Profesional: RUIZ DANEGGER, MARIA MERCEDES
 Motivo de Consulta: KTR + KTM



HISTORIA CLINICA

Apellido: LOLLI DNI 47500788
 Nombre: LUCAS DAVID Fecha Nac.: 05/07/2006
 Domicilio: MONTEAGUDO N°:402 B°:AERO CLUB ESTE Teléfono:
 Edad: 18A H. C.: 20475007884
 Localidad: MONTEROS
 Obra Social: 126700 126700 - OBRA SOCIAL DEL PERSONAL DE LA ACTIVIDAD AZUCARERA TUCUMANA



Diagnóstico: J96 - INSUFICIENCIA RESPIRATORIA, NO CLASIFICADA EN OTRA PARTE

Evolución: PACIENTE A QUIEN SE LE REALIZA KINESIOTERAPIA MOTORA Y RESPIRATORIA. ESCASAS SECRECIONES DE TET, ABUNDANTE LOF SEROHEMATICO. CUIDADOS POSTURALES.

Practica:

Origen: INTERNACION/SIGNOS V

Fecha: 25/06/2025 Horario: 18:00

PROFESIONAL ENFERMERO : LOUYF, ADA GRISEL(MP:3738)

Detalle:	TA Sistolica:	130.00	Peso:	-	Perim. Cefalico:	-	I.M.C.:	-
	TA Diastolica:	70.00	Talla:	-	Temp. Axilar:	36.10	Sat. Oxigeno:	99
	Frecuencia Cardiaca:	70	Frecuencia Resp.:	18	Temp. Rectal:	-	NIHS:	-
	Diuresis:	-	Drenaje:	-	Sonda:	-	Sonda Vesical:	-
	Ing. Via Oral:	-	Ing. Via Endov.:	-	Otros Ing:	-	Otros Egr:	-
	Fio2:	30	Agua Endogena:	-			Catarsis:	-
	Basales:	-	Temp. Respiratoria:	-				
	Hemoglucotest:	-	Hora:	-				
	Corrección [UI]:	-	Hora Corrección:	-				
	Dieta:	-	Adm. LECHE:	-	Cantidad:	-	Fecha:	-
	Oxígeno:	-			Flujo:	-		

Origen: INTERNACION/SIGNOS V

Fecha: 25/06/2025 Horario: 16:00

PROFESIONAL ENFERMERO : LOUYF, ADA GRISEL(MP:3738)

Detalle:	TA Sistolica:	138.00	Peso:	-	Perim. Cefalico:	-	I.M.C.:	-
	TA Diastolica:	80.00	Talla:	-	Temp. Axilar:	36.00	Sat. Oxigeno:	100
	Frecuencia Cardiaca:	74	Frecuencia Resp.:	20	Temp. Rectal:	-	NIHS:	-
	Diuresis:	-	Drenaje:	-	Sonda:	-	Sonda Vesical:	-
	Ing. Via Oral:	-	Ing. Via Endov.:	-	Otros Ing:	-	Otros Egr:	-
	Fio2:	30	Agua Endogena:	-			Catarsis:	-
	Basales:	-	Temp. Respiratoria:	-				
	Hemoglucotest:	124	Hora:	16:00	Postprandial			
	Corrección [UI]:	-	Hora Corrección:	-				
	Dieta:	-	Adm. LECHE:	-	Cantidad:	-	Fecha:	-
	Oxígeno:	-			Flujo:	-		

Origen: INTERNACION Servicio: UNIDAD DE CUIDADOS CRITICOS I

Fecha: 25/06/2025 Horario: 14:48

PROFESIONAL MEDICO : CACERES, KAREN NOELIA(MP:9560)

Diagnóstico: POLITRAUMATISMO CON TRAUMATISMO ENCEFALOCRANEANO
(T07-Traumatismos múltiples, no especificados)

Otras Afecciones:

Evolución: Paciente de 18 años, que ingreso a UTI el 23/6 con diagnóstico de Politraumatismo con TEC con pérdida de conciencia + contusión pulmonar + fractura expuesta de fémur y fractura de tibia izquierda, lesión tipo scalp de muslo interno derecho, fractura de muñeca derecha, lesión en mentón, hematoma frontal con equimosis orbitaria, múltiples lesiones escoriativas. Paciente ingresa por guardia del hospital de monteros el 22/6, traído por servicio de emergencias 107, por TEC y PLT, por accidente de tránsito (moto-camioneta de alto impacto, sin casco) con traumatismo facial y pérdida de conocimiento, Glasgow 8/15, que requirió de IOT/ARM, derivado al hospital Padilla donde se realiza TAC de cerebro evaluada por neurocirugía el 23/6 que informa: TAC de cerebro sin lesión ósea ni parenquimatosa de resolución neuroquirúrgica, TAC de columna cervical no evidencia lesión ósea aguda. Rx muestra fractura diafisaria de fémur, tibia y peroné izquierdo, fractura de muñeca,



HISTORIA CLINICA

Apellido: LOLLI DNI 47500788
 Nombre: LUCAS DAVID Fecha Nac.: 05/07/2006
 Domicilio: MONTEAGUDO N°:402 B°:AERO CLUB ESTE Teléfono:
 Edad: 18A H. C.: 20475007884
 Localidad: MONTEROS
 Obra Social: 126700 126700 - OBRA SOCIAL DEL PERSONAL DE LA ACTIVIDAD AZUCARERA TUCUMANA



lesión scalp en miembro inferior derecho, es derivado al HCS para intervención quirúrgica, es evaluado por cirugía que indica sin resolución quirúrgica de urgencia, servicio de traumatología realiza toilette quirúrgica + sutura + reducción + tracción esquelética transcalcanea, quedando en Shock Room, donde se observa relleno capilar muy lento, ausencia de pulsos pedio, tibial posterior y poplíteo, evaluado por cirugía vascular que solicita arteriografía, la cual se realiza evidenciando indemnidad de arteria femoral superficial, poplíteo supra e infra patelar y de arterias tibiales anterior, posterior y Peronea, por debajo de la zona de fractura de fémur y tibia, con gran vaso espasmo en tercio distal y pie, continuando con requerimiento de soporte vasoactivo, ARM, ingresa a UTI. Actualmente en mal estado general, critico, hemodinamicamente inestable con requerimiento de soporte vasoactivo con Noradrenalina 0.1 mcg/kg/min, ARM modo A/C por presión, bajo sedoanalgesia con Remifentanilo + Dexmedetomidina, con RASS -1. Al examen físico presenta palidez generalizada, R1-R2 normofonéticos, silencios impresión libres, con hipoventilación bilateral a predominio de bases, se aspira por tubo orotraqueal escasa secreción mucosa, satura 97-98% con fio 0.30, abdomen blando depresible, no resistente, RHA + hipoactivos, con NET por SNG, presenta tracción esquelética en MMII izquierdo, se evidencia lesión de muslo derecha donde se encontraba fractura expuesta de fémur con vendaje limpio, fractura de tibia izquierda sin lesión de piel, herida tipo scalp de muslo interno derecho con suturas con salida de secreción serohematosa escasa, con aumento de volumen por inflamación, con pulsos presentes, débiles, temperatura conservada, fractura de muñeca derecha con valva de yeso, lesión en mentón con sutura, hematoma frontal con equimosis orbitaria, múltiples lesiones escoriativas en rodillas manos, codos, parpado superior derecho. Ritmo diurético enlentecido, con hematuria leve, se realiza reanimación hídrica con cristaloides, con respuesta diurética positiva. Paciente crítico con pronóstico reservado. Se informa a los familiares.

- Pendiente: Se solicita IC con Neurología.
- GSA: 0.27/7.38/136/43/0.3/25/99%/504.
- ATB: 24/6: Trimetoprima/sulfametoxazol + Clindamicina día 1.
- Cultivos: 24/6: salió hx2, uro, retro.
- 25/6: se realizó TAC de cerebro, columna cervical, torax, abdomen y pelvis, con informe de especialista PDTE.
- 25/6: se transfundió 1 UGRS.
- 24/6: Se realizó ecodoppler arterial de MMII: flujo conservado en ambos MMII.
- 24/6: Valorado por servicio de Traumatología, que indican conducta expectante.
- 23/6 Arteriografía de MII: ARTERIA ILIACA PRIMITIVA E INTERNA: Permeables y sin lesiones angiográficas significativas. ARTERIA ILIACA EXTERNA: Permeable, sin lesiones angiográficas significativas, con vasoespasmo. ARTERIA FEMORAL COMUN: Permeable, con vasoespasmo. ARTERIA FEMORAL SUPERFICIAL, PROFUNDA, POPLITEA, TIBIAL ANTERIOR, TRONCO TIBIOPERONEO, PERONEA Y TIBIAL POSTERIOR: Permeables. Sin lesiones angiográficas significativas. Con vasoespasmo. CONCLUSION: Arterias sin lesiones angiográficas significativas, con vasoespasmo en contexto de politraumatismo grave con requerimiento de drogas vasoactivas y fractura expuesta de fémur, tibia y peroné.
- 23/6: TAC de cerebro, impresiona edema cerebral, Tórax con contusión pulmonar bilateral, abdomen s/p. Pendiente informe.
- 23/6: Rx: fractura diáfisis de fémur, tibia y peroné izquierdo, fractura de radio distal derecho.

Origen: INTERCONSULTA Servicio: KINESIOLOGIA
 Fecha: 25/06/2025 Horario: 11:53
 Profesional: BORGNINO, NOELIA BELEN
 Motivo de Consulta: ic
 Diagnóstico: R06.0 - DISNEA
 Evolución: cva, escasas secreciones por tet.
 Practica: ktr ktm



HISTORIA CLINICA

Apellido: LOLLI DNI 47500788
 Nombre: LUCAS DAVID Fecha Nac.: 05/07/2006
 Domicilio: MONTEAGUDO N°:402 B°:AERO CLUB ESTE Teléfono:
 Edad: 18A H. C.: 20475007884
 Localidad: MONTEROS
 Obra Social: 126700 126700 - OBRA SOCIAL DEL PERSONAL DE LA ACTIVIDAD AZUCARERA TUCUMANA



Origen: INTERNACION Servicio: UNIDAD DE CUIDADOS CRITICOS I

Fecha: 25/06/2025 Horario: 10:44

PROFESIONAL MEDICO : CACERES, KAREN NOELIA(MP:9560)

Diagnóstico: POLITRAUMATISMO CON TRAUMATISMO ENCEFALOCRANEANO
 (T07-Traumatismos múltiples, no especificados)

Otras Afecciones:

Evolución: Medicamento Nro.: 1 CARGA DE 2000 ML DE RINGER EN LA MAÑANA, 2000 ML DE RINGER EN LA TARDE Y 1000 ML DE RINGER EN LA NOCHE |

Origen: INTERNACION Servicio: UNIDAD DE CUIDADOS CRITICOS I

Fecha: 25/06/2025 Horario: 10:09

PROFESIONAL LIC. EN NUTRICION : NAVARRO, PAOLA GISELLE(MP:1111)

Diagnóstico: POLITRAUMATISMO CON TRAUMATISMO ENCEFALOCRANEANO
 (T07-Traumatismos múltiples, no especificados)

Otras Afecciones:

Evolución: MOTIVO DE CONSULTA: adecuacion tto nutricional |
 DIAGNOSTICO: Traumatismos múltiples, no especificados |
 DETALLE: xsng: supportan 42 ml/hora |

Origen: INTERNACION Servicio: UNIDAD DE CUIDADOS CRITICOS I

Fecha: 25/06/2025 Horario: 10:08

PROFESIONAL LIC. EN NUTRICION : NAVARRO, PAOLA GISELLE(MP:1111)

Diagnóstico: POLITRAUMATISMO CON TRAUMATISMO ENCEFALOCRANEANO
 (T07-Traumatismos múltiples, no especificados)

Otras Afecciones:

Evolución: Parenteral Nro.: 1 X SNG: SUPPORTAN 42 ML/HORA |

Origen: INTERNACION/SIGNOS V

Fecha: 25/06/2025 Horario: 09:00

PROFESIONAL ENFERMERO : LIZARRAGA, JOSE MARIA(MP:6324)

Detalle:	TA Sistolica:	159.00	Peso:	-	Perim. Cefalico:	-	I.M.C.:	-
	TA Diastolica:	84.00	Talla:	-	Temp. Axilar:	36.00	Sat. Oxigeno:	98
	Frecuencia Cardiaca:	69	Frecuencia Resp.:	16	Temp. Rectal:	-	NIHS:	-
	Diuresis:	-	Drenaje:	-	Sonda:	-	Sonda Vesical:	-
	Ing. Via Oral:	-	Ing. Via Endov.:	-	Otros Ing:	-	Otros Egr:	-
	Fio2:	-	Agua Endogena:	-			Catarsis:	-
	Basales:	-	Temp. Respiratoria:	-				
	Hemoglucolest:	-	Hora:	-				
	Corrección [UI]:	-	Hora Corrección:	-				
	Dieta:	-	Adm. LECHE:	-	Cantidad:	-	Fecha:	-
	Oxigeno:	-			Flujo:	-		

Origen: INTERNACION/SIGNOS V

Fecha: 25/06/2025 Horario: 07:00

PROFESIONAL ENFERMERO : LIZARRAGA, JOSE MARIA(MP:6324)



HISTORIA CLINICA

Apellido: LOLLI DNI 47500788
 Nombre: LUCAS DAVID Fecha Nac.: 05/07/2006
 Domicilio: MONTEAGUDO N°:402 B°:AERO CLUB ESTE Teléfono:
 Edad: 18A H. C.: 20475007884
 Localidad: MONTEROS
 Obra Social: 126700 126700 - OBRA SOCIAL DEL PERSONAL DE LA ACTIVIDAD AZUCARERA TUCUMANA



Detalle:	TA Sistolica:	141.00	Peso:	-	Perim. Cefalico:	-	I.M.C.:	-
	TA Diastolica:	67.00	Talla:	-	Temp. Axilar:	36.30	Sat. Oxigeno:	99
	Frecuencia Cardiaca:	79	Frecuencia Resp.:	18	Temp. Rectal:	-	NIHS:	-
	Diuresis:	-	Drenaje:	-	Sonda:	-	Sonda Vesical:	-
	Ing. Via Oral:	-	Ing. Via Endov.:	-	Otros Ing:	-	Otros Egr:	-
	Fio2:	-	Agua Endogena:	-	Temp. Respiratoria:	-	Catarsis:	-
	Basales:	-	Hora:	-	Cantidad:	-	Fecha:	-
	Hemoglucotest:	-	Hora Corrección:	-	Flujo:	-		
	Corrección [U]:	-	Adm. LECHE:	-				
	Dieta:	-						
	Oxigeno:	-						
	Observaciones:	PACIENTE EN ARM SE LE REALIZO TODOS LOS CUIDADOS CAMBIO DE FIJACION HIGUINE BUCAL CON PARAMETROS CONSERVADOS CURACION DE HERIDA EN PIERNA IZQUIERDA						

Origen: INTERNACION Servicio: UNIDAD DE CUIDADOS CRITICOS I

Fecha: 25/06/2025 Horario: 05:25

PROFESIONAL ENFERMERO : MORALES, ROXANA NOEMÍ(MP:3714)

Diagnóstico: POLITRAUMATISMO CON TRAUMATISMO ENCEFALOCRANEANO
(T07-Traumatismos múltiples, no especificados)

Otras Afecciones:

Tratamiento: Administración Med.:

PHP SFL /// SRL A 42 GTS EV : 1Hs. | 5Hs. | METOCLOPRAMIDIA 10 MG C/8 HRS EV : 0Hs. | CPV Y DIURESIS : 0Hs. | 5Hs. | BACTRIM 2 AMPOLLAS EN 200CC DE SF CADA 8HS EV (FI 24/06) INICIAR POSTERIOR A TOMA DE CULTIVOS : 0Hs. | CLINDAMICINA 600MG EN 200CC DE SF CADA 6HS EV (FI 24/06) INICIAR POSTERIOR A TOMA DE CULTIVOS : 0Hs. | 5Hs. |

Origen: INTERNACION/SIGNOS V

Fecha: 25/06/2025 Horario: 05:00

PROFESIONAL ENFERMERO : MORALES, ROXANA NOEMÍ(MP:3714)

Detalle:	TA Sistolica:	138.00	Peso:	-	Perim. Cefalico:	-	I.M.C.:	-
	TA Diastolica:	66.00	Talla:	-	Temp. Axilar:	36.10	Sat. Oxigeno:	99
	Frecuencia Cardiaca:	76	Frecuencia Resp.:	18	Temp. Rectal:	-	NIHS:	-
	Diuresis:	-	Drenaje:	-	Sonda:	-	Sonda Vesical:	-
	Ing. Via Oral:	-	Ing. Via Endov.:	-	Otros Ing:	-	Otros Egr:	-
	Fio2:	27	Agua Endogena:	-	Temp. Respiratoria:	-	Catarsis:	-
	Basales:	-	Hora:	-	Cantidad:	-	Fecha:	-
	Hemoglucotest:	-	Hora Corrección:	-	Flujo:	-		
	Corrección [U]:	-	Adm. LECHE:	-				
	Dieta:	-						
	Oxigeno:	-						

Origen: INTERNACION Servicio: UNIDAD DE CUIDADOS CRITICOS I

Fecha: 25/06/2025 Horario: 00:08

PROFESIONAL MEDICO : ESPINOSA, MYRIAN SUSANA(MP:7690)

Diagnóstico: POLITRAUMATISMO CON TRAUMATISMO ENCEFALOCRANEANO
(T07-Traumatismos múltiples, no especificados)

Otras Afecciones:

Evolución: Parenteral Nro.: 1 REMIFENTANILO 2 AMP/100 CC SFL A 11 ML EV | Parenteral Nro.: 2 NORADRENALINA 2 AMP/250 CC DSA 5% A 11 ML EV (MODIFICAR SEGUN TAM) | Parenteral Nro.: 3 CARGA 1000 CC SFL///SRL SIM EV | Parenteral Nro.: 4 PHP SFL /// SRL A 42 GTS EV | Medicamento Nro.: 1 DIPIRONA 1 AMP EV SOS | Medicamento Nro.: 2 OMEPRAZOL 1 MP C/24 HRS EV | Medicamento Nro.: 3 METOCLOPRAMIDIA 10 MG C/8 HRS EV



HISTORIA CLINICA

Apellido: LOLLI DNI 47500788
 Nombre: LUCAS DAVID Fecha Nac.: 05/07/2006
 Domicilio: MONTEAGUDO N°:402 B°:AERO CLUB ESTE Teléfono:
 Edad: 18A H. C.: 20475007884
 Localidad: MONTEROS
 Obra Social: 126700 126700 - OBRA SOCIAL DEL PERSONAL DE LA ACTIVIDAD AZUCARERA TUCUMANA



| Medicamento Nro.: 4 CIRCUITO DE ARM CON TRAMPA DE AGUA | Medicamento Nro.: 5 SISTEMA CERRADO DE ASPIRACION | Medicamento Nro.: 6 PERFUS VOLUMAT | Medicamento Nro.: 7 SET APLIX | Medicamento Nro.: 8 APOSITO TEGADERM | Medicamento Nro.: 9 CABECERA AA 40º | Medicamento Nro.: 10 TRACCION ESQUELETICA | Medicamento Nro.: 11 ENOXAPARINA 0.4 CC SC C/24 HRS | Medicamento Nro.: 12 CPV Y DIURESIS | Medicamento Nro.: 13 HGT POR TURNO Y CORRECCION | Medicamento Nro.: 14 BACTRIM 2 AMPOLLAS EN 200CC DE SF CADA 8HS EV (FI 24/06) INICIAR POSTERIOR A TOMA DE CULTIVOS | Medicamento Nro.: 15 CLINDAMICINA 600MG EN 200CC DE SF CADA 6HS EV (FI 24/06) INICIAR POSTERIOR A TOMA DE CULTIVOS | Medicamento Nro.: 16 DEXMEDETOMIDINA 3AMPOLLAS EN 150CC DE D5% A 11ML/H EV |

Origen: INTERNACION/SIGNOS V

Fecha: 25/06/2025 Horario: 00:01

PROFESIONAL ENFERMERO : MORALES, ROXANA NOEMÍ(MP:3714)

Detalle:	TA Sistolica: 100.00	Peso: -	Perim. Cefalico: -	I.M.C.: -
	TA Diastolica: 70.00	Talla: -	Temp. Axilar: 36.00	Sat. Oxigeno: 99
	Frecuencia Cardiaca: 74	Frecuencia Resp.: 19	Temp. Rectal: -	NIHS: -
	Diuresis: -	Drenaje: -	Sonda: -	Sonda Vesical: -
	Ing. Via Oral: -	Ing. Via Endov.: -	Otros Ing: -	Otros Egr: -
	Fio2: 27	Agua Endogena: -		Catarsis: -
	Basales: -	Temp. Respiratoria: -		
	Hemoglucolest: -	Hora: -		
	Corrección [UJ]: -	Hora Corrección: -		
	Dieta: -	Adm. LECHE: -	Cantidad: -	Fecha: -
	Oxigeno: -		Flujo: -	

24/06/2025 HOSPITAL ZENON SANTILLAN

Origen: INTERNACION Servicio: UNIDAD DE CUIDADOS CRITICOS I

Fecha: 24/06/2025 Horario: 21:27

PROFESIONAL ENFERMERO : FLORES, CARMEN ANALIA(MP:4047)

Diagnóstico: POLITRAUMATISMO CON TRAUMATISMO ENCEFALOCRANEANO
(T07-Traumatismos múltiples, no especificados)

Otras Afecciones:

Tratamiento: Administración Med.:

PHP SFL /// SRL A 42 GTS EV :18Hs. | 21Hs. | BACTRIM 2 AMPOLLAS EN 200CC DE SF CADA 8HS EV (FI 24/06) INICIAR POSTERIOR A TOMA DE CULTIVOS :16Hs. | CLINDAMICINA 600MG EN 200CC DE SF CADA 6HS EV (FI 24/06) INICIAR POSTERIOR A TOMA DE CULTIVOS :18Hs. | DEXMEDETOMIDINA 3AMPOLLAS EN 150CC DE D5% A 11ML/H EV :15Hs. | 21Hs. |

Origen: INTERNACION Servicio: UNIDAD DE CUIDADOS CRITICOS I

Fecha: 24/06/2025 Horario: 21:27

PROFESIONAL ENFERMERO : FLORES, CARMEN ANALIA(MP:4047)

Diagnóstico: POLITRAUMATISMO CON TRAUMATISMO ENCEFALOCRANEANO
(T07-Traumatismos múltiples, no especificados)

Otras Afecciones:

Tratamiento: Administración Med.:

METOCLOPRAMIDIA 10 MG C/8 HRS EV :16Hs. | ENOXAPARINA 0.4 CC SC C/24 HRS :20Hs. |



HISTORIA CLINICA

Apellido: LOLLI DNI 47500788
 Nombre: LUCAS DAVID Fecha Nac.: 05/07/2006
 Domicilio: MONTEAGUDO N°:402 B°:AERO CLUB ESTE Teléfono:
 Edad: 18A H. C.: 20475007884
 Localidad: MONTEROS
 Obra Social: 126700 126700 - OBRA SOCIAL DEL PERSONAL DE LA ACTIVIDAD AZUCARERA TUCUMANA



Origen: INTERNACION Servicio: UNIDAD DE CUIDADOS CRITICOS I

Fecha: 24/06/2025 Horario: 21:06

PROFESIONAL MEDICO : ESPINOSA, MYRIAN SUSANA(MP:7690)

Diagnóstico: POLITRAUMATISMO CON TRAUMATISMO ENCEFALOCRANEANO
 (T07-Traumatismos múltiples, no especificados)

Otras Afecciones:

Evolución:

Paciente de 18 años de edad, con Dx de PLT con TEC con perdida de conciencia, contusión pulmonar, fractura expuesta de fémur y fractura de tibia izquierda, lesión tipo scalp de muslo interno derecho, fractura de muñeca derecha, lesión en mentón, hematoma frontal con equimosis orbitaria, múltiples lesiones escoriativas. Paciente ingresa por guardia del hospital de monteros el 22/06, traído por el 107, por TEC y PLT, por accidente de tránsito, sin casco, (moto- camioneta de alto impacto) con traumatismo facial y pérdida de conocimiento, Glasgow 8/15, que requirió de IOT, derivado al hospital Padilla donde se realiza TAC de cerebro evaluada por neuroradiología 23/06 que informa: TAC de cerebro sin lesión ósea ni parenquimatosa de resolución neuroquirúrgica, TAC de columna cervical no evidencia lesión ósea aguda. Rx muestra fractura diafisaria de fémur, tibia y peroné izquierdo, fractura de muñeca, lesión scalp en miembro inferior derecho, es derivado al HCS para intervención quirúrgica, es evaluado por cirugía que indica sin resolución quirúrgica de urgencia, traumatología realiza: toilette quirúrgica + sutura + reducción + tracción esquelética transcalcanea, quedando en Shock Room, donde se observa relleno capilar muy lento, ausencia de pulsos pedio, tibial posterior y popliteo, evaluado por cirugía vascular que solicita arteriografía: donde se ve indemnidad de arteria femoral superficial, poplítea supra e infra patelar y de arterias tibiales anterior, posterior y peronea, por debajo de la zona de fractura de fémur y tibia, con gran vaso espasmo en tercio distal y pie, continuando con requerimiento de noradrenalina pasa a UTI. Paciente ingresa en mal estado general en ARM bajo sedoanalgesia con RMF + Midazolam con RASS -4 adaptado y sincrónico, hemodinámicamente inestable con tendencia a la hipotensión que no responde a volumen por lo que se reinicia noradrenalina a 0.11 mcg/kg/min, febril. Al examen físico con mucosas ligeramente pálidas hidratadas con R1R2 rítmicos regulares silencios impresión libres, con hipoventilación bilateral a predominio de bases y escasas secreción muco-hemáticas, abdomen blando depresible, no resistente, RHA + hipoactivos, se coloca tracción esquelética y se evidencia lesión de muslo derecha donde se encontraba fractura expuesta de fémur con vendaje limpio, fractura de tibia izquierda sin lesión de piel, herida tipo scalp de muslo interno derecho con suturas con salida de secreción serohemática, con aumento de volumen por inflamación, con pulsos débiles, temperatura conservada, se observa sitio de punción inguinal derecho de hemodinámica sin signo de sangrado, fractura de muñeca derecha con valva de yeso, lesión en mentón con sutura, hematoma frontal con equimosis orbitaria, múltiples lesiones escoriativas en rodillas manos, codos, parpado superior derecho, SNG a descarga con débito alimenticio, diuresis + oligoanuria, concentrada se indica volumen. Paciente crítico con pronóstico reservado, se informa a familiares.

- Pendiente: Evaluación por Neurología.

-24/6 EVALUADO POR TRAUMATOLOGIA.

-24/6 se realiza ventana de sedación. (cierro Midazolam, indico desmedetomidina)

24/6 Pancultivar salió HC, URO, RETRO.

- ATB: 23/06 Gentamicina + Cefalotina se suspende. Luego de cultivos inicia bactrin + clinda (24/6).

- 23/06 Arteriografía de MII: ARTERIA ILIACA PRIMITIVA E INTERNA: Permeables y sin lesiones angiográficas significativas. ARTERIA ILIACA EXTERNA: Permeable, sin lesiones angiográficas significativas, con vasoespasmo. ARTERIA FEMORAL COMUN: Permeable, con vasoespasmo. ARTERIA FEMORAL SUPERFICIAL, PROFUNDA, POPLITEA, TIBIAL ANTERIOR, TRONCO TIBIOPERONEO, PERONEA Y TIBIAL POSTERIOR: Permeables. Sin lesiones angiográficas significativas. Con vasoespasmo. CONCLUSION: Arterias sin



HISTORIA CLINICA

Apellido: LOLLI DNI 47500788
 Nombre: LUCAS DAVID Fecha Nac.: 05/07/2006
 Domicilio: MONTEAGUDO N°:402 B°:AERO CLUB ESTE Teléfono:
 Edad: 18A H. C.: 20475007884
 Localidad: MONTEROS
 Obra Social: 126700 126700 - OBRA SOCIAL DEL PERSONAL DE LA ACTIVIDAD AZUCARERA TUCUMANA



lesiones angiográficas significativas, con vasoespasmo en contexto de politraumatismo grave con requerimiento de drogas vasoactivas y fractura expuesta de fémur, tibia y peroné.

- 23/06 TAC de cerebro, impresiona edema cerebral?, Tórax con contusión pulmonar bilateral, abdomen s/p. Pendiente informe.

- 23/06 Rx: fractura diáfisis de fémur, tibia y peroné izquierdo, fractura de radio distal derecho.

Origen: INTERNACION/SIGNOS V

Fecha: 24/06/2025 Horario: 20:00

PROFESIONAL ENFERMERO : FLORES, CARMEN ANALIA(MP:4047)

Detalle:	TA Sistolica:	124.00	Peso:	-	Perim. Cefalico:	-	I.M.C.:	-
	TA Diastolica:	67.00	Talla:	-	Temp. Axilar:	36.40	Sat. Oxigeno:	100
	Frecuencia Cardiaca:	71	Frecuencia Resp.:	19	Temp. Rectal:	-	NIHS:	-
	Diuresis:	-	Drenaje:	-	Sonda:	-	Sonda Vesical:	-
	Ing. Via Oral:	-	Ing. Via Endov.:	-	Otros Ing:	-	Otros Egr:	-
	Fio2:	27	Agua Endogena:	250.00			Catarsis:	-
	Basales:	320.00	Temp. Respiratoria:	-				
	Hemoglucotest:	-	Hora:	-				
	Corrección [U]:	-	Hora Corrección:	-				
	Dieta:	-	Adm. LECHE:	-	Cantidad:	-	Fecha:	-
	Oxigeno:	-			Flujo:	-		

Origen: INTERCONSULTA

Servicio: KINESIOLOGIA

Fecha: 24/06/2025

Horario: 18:17

Profesional: RUIZ DANEGGER, MARIA MERCEDES

Motivo de Consulta: KTR + KTM

Diagnóstico: J96 - INSUFICIENCIA RESPIRATORIA, NO CLASIFICADA EN OTRA PARTE

Evolución: PACIENTE EN ARM A QUIEN SE LE REALIZA KINESIOERAPIA MOTORA Y RESPIRATORIA. CUIDADOS DE CNFORT.

Practica:

Origen: INTERNACION/SIGNOS V

Fecha: 24/06/2025 Horario: 18:00

PROFESIONAL ENFERMERO : FLORES, CARMEN ANALIA(MP:4047)

Detalle:	TA Sistolica:	117.00	Peso:	-	Perim. Cefalico:	-	I.M.C.:	-
	TA Diastolica:	69.00	Talla:	-	Temp. Axilar:	36.20	Sat. Oxigeno:	100
	Frecuencia Cardiaca:	62	Frecuencia Resp.:	21	Temp. Rectal:	-	NIHS:	-
	Diuresis:	-	Drenaje:	-	Sonda:	-	Sonda Vesical:	-
	Ing. Via Oral:	-	Ing. Via Endov.:	-	Otros Ing:	-	Otros Egr:	-
	Fio2:	27	Agua Endogena:	-			Catarsis:	-
	Basales:	-	Temp. Respiratoria:	-				
	Hemoglucotest:	-	Hora:	-				
	Corrección [U]:	-	Hora Corrección:	-				
	Dieta:	-	Adm. LECHE:	-	Cantidad:	-	Fecha:	-
	Oxigeno:	-			Flujo:	-		

Origen: INTERNACION/SIGNOS V

Fecha: 24/06/2025 Horario: 16:00

PROFESIONAL ENFERMERO : FLORES, CARMEN ANALIA(MP:4047)



HISTORIA CLINICA

Apellido: LOLLI DNI 47500788
 Nombre: LUCAS DAVID Fecha Nac.: 05/07/2006
 Domicilio: MONTEAGUDO N°:402 B°:AERO CLUB ESTE Teléfono:
 Edad: 18A H. C.: 20475007884
 Localidad: MONTEROS
 Obra Social: 126700 126700 - OBRA SOCIAL DEL PERSONAL DE LA ACTIVIDAD AZUCARERA TUCUMANA



Detalle:	TA Sistolica: 140.00	Peso: -	Perim. Cefalico: -	I.M.C.: -
	TA Diastolica: 88.00	Talla: -	Temp. Axilar: 36.00	Sat. Oxigeno: 100
	Frecuencia Cardiaca: 67	Frecuencia Resp.: 18	Temp. Rectal: -	NIHS: -
	Diuresis: -	Drenaje: -	Sonda: -	Sonda Vesical: -
	Ing. Via Oral: -	Ing. Via Endov.: -	Otros Ing: -	Otros Egr: -
	Fio2: 27	Agua Endogena: -	Postprandial	Catarsis: -
	Basales: -	Temp. Respiratoria: -	Cantidad: -	Fecha: -
	Hemoglucotest: 151	Hora: 16:00	Flujo: -	
	Corrección [UI]: -	Hora Corrección: -		
	Dieta: -	Adm. LECHE: -		
	Oxigeno: -			

Origen: INTERNACION Servicio: UNIDAD DE CUIDADOS CRITICOS I

Fecha: 24/06/2025 Horario: 13:03

PROFESIONAL ENFERMERO : CHAVARRIA, ADRIANA GRACIELA(MP:3449)

Diagnóstico: POLITRAUMATISMO CON TRAUMATISMO ENCEFALOCRANEANO
(T07-Traumatismos múltiples, no especificados)

Otras Afecciones:

Tratamiento: Administración Med.:

PHP SFL /// SRL A 42 GTS EV :10Hs. | 13Hs. | DEXMEDETOMIDINA 3AMPOLLAS EN 150CC DE D5% A 11ML/H EV :10Hs. |

Origen: INTERNACION Servicio: UNIDAD DE CUIDADOS CRITICOS I

Fecha: 24/06/2025 Horario: 13:03

PROFESIONAL ENFERMERO : CHAVARRIA, ADRIANA GRACIELA(MP:3449)

Diagnóstico: POLITRAUMATISMO CON TRAUMATISMO ENCEFALOCRANEANO
(T07-Traumatismos múltiples, no especificados)

Otras Afecciones:

Tratamiento: Administración Med.:

CARGA 1000 CC SFL///SRL SIM EV :11Hs. |

Origen: INTERNACION/SIGNOS V

Fecha: 24/06/2025 Horario: 13:00

PROFESIONAL ENFERMERO : CHAVARRIA, ADRIANA GRACIELA(MP:3449)

Detalle:	TA Sistolica: 139.00	Peso: -	Perim. Cefalico: -	I.M.C.: -
	TA Diastolica: 86.00	Talla: -	Temp. Axilar: 36.00	Sat. Oxigeno: 100
	Frecuencia Cardiaca: 77	Frecuencia Resp.: 20	Temp. Rectal: -	NIHS: -
	Diuresis: -	Drenaje: -	Sonda: -	Sonda Vesical: -
	Ing. Via Oral: -	Ing. Via Endov.: -	Otros Ing: -	Otros Egr: -
	Fio2: 0,30	Agua Endogena: -	Postprandial	Catarsis: -
	Basales: -	Temp. Respiratoria: -	Cantidad: -	Fecha: -
	Hemoglucotest: -	Hora: -	Flujo: -	
	Corrección [UI]: -	Hora Corrección: -		
	Dieta: -	Adm. LECHE: -		
	Oxigeno: -			



HISTORIA CLINICA

Apellido: LOLLI DNI 47500788
 Nombre: LUCAS DAVID Fecha Nac.: 05/07/2006
 Domicilio: MONTEAGUDO N°:402 B°:AERO CLUB ESTE Teléfono:
 Edad: 18A H. C.: 20475007884
 Localidad: MONTEROS
 Obra Social: 126700 126700 - OBRA SOCIAL DEL PERSONAL DE LA ACTIVIDAD AZUCARERA TUCUMANA



Origen: INTERNACION Servicio: UNIDAD DE CUIDADOS CRITICOS I

Fecha: 24/06/2025 Horario: 12:31

PROFESIONAL MEDICO : PUJOL, ANTONIO SANTIAGO HUGO(MP:7841)

Diagnóstico: POLITRAUMATISMO CON TRAUMATISMO ENCEFALOCRANEANO
 (T07-Traumatismos múltiples, no especificados)

Otras Afecciones:

Evolución: PACIENTE CON RODILLA FLOTANTE IZQUIERDA. CON BUENA TOLERANCIA A TRACCION. SE SOLICITAN MATERIALES DE CIRUGIA.

Origen: INTERCONSULTA Servicio: KINESIOLOGIA

Fecha: 24/06/2025 Horario: 11:54

Profesional: BORGNINO, NOELIA BELEN

Motivo de Consulta: ic

Diagnóstico: R06.0 - DISNEA

Evolución: pcte en arm/pcv. fio2 30% sato2 100%. se realiza cva, aspiracion de escasas secreciones. muestra traqueal insuficiente, queda pendiente para la tarde.

Practica: ktr ktm

Origen: INTERNACION Servicio: UNIDAD DE CUIDADOS CRITICOS I

Fecha: 24/06/2025 Horario: 11:20

PROFESIONAL MEDICO : ESPINOSA, MYRIAN SUSANA(MP:7690)

Diagnóstico: POLITRAUMATISMO CON TRAUMATISMO ENCEFALOCRANEANO
 (T07-Traumatismos múltiples, no especificados)

Otras Afecciones:

Evolución: Paciente de 18 años de edad, con Dx de PLT con TEC con perdida de conciencia, contusión pulmonar, fractura expuesta de fémur y fractura de tibia izquierda, lesión tipo scalp de muslo interno derecho, fractura de muñeca derecha, lesión en mentón, hematoma frontal con equimosis orbitaria, múltiples lesiones escoriativas. Paciente ingresa por guardia del hospital de monteros el 22/06, traído por el 107, por TEC y PLT, por accidente de tránsito, sin casco, (moto- camioneta de alto impacto) con traumatismo facial y pérdida de conocimiento, Glasgow 8/15, que requirió de IOT, derivado al hospital Padilla donde se realiza TAC de cerebro evaluada por neurcirugia 23/06 que informa: TAC de cerebro sin lesión ósea ni parenquimatosa de resolución neuroquirurgica, TAC de columna cervical no evidencia lesión ósea aguda. Rx muestra fractura diafisaria de fémur, tibia y peroné izquierdo, fractura de muñeca, lesión scalp en miembro inferior derecho, es derivado al HCS para intervención quirúrgica, es evaluado por cirugía que indica sin resolución quirúrgica de urgencia, traumatología realiza: toilette quirúrgica + sutura + reducción + tracción esquelética transcalcanea, quedando en Shock Room, donde se observa relleno capilar muy lento, ausencia de pulsos pedio, tibial posterior y popliteo, evaluado por cirugía vascular que solicita arteriografía: donde se ve indemnidad de arteria femoral superficial, poplítea supra e infra patelar y de arterias tibiales anterior, posterior y peronea, por debajo de la zona de fractura de fémur y tibia, con gran vaso espasmo en tercio distal y pie, continuando con requerimiento de noradrenalina pasa a UTI. Paciente ingresa en mal estado general en ARM bajo sedoanalgesia con RMF + Midazolam con RASS -4 adaptado y sincrónico, hemodinamicamente inestable con tendencia A la hipotensión que no responde a volumen por lo que se reinicia noradrenalina a 0.11 mcg/kg/min, febril. Al examen físico con mucosas ligeramente pálidas hidratadas con R1R2 rítmicos regulares silencios impresión libres, con hipoventilación bilateral a predominio de bases y escasas secreción muco-hematicas, abdomen blando depresible, no resistente, RHA + hipoactivos, se coloca tracción esquelética y se evidencia lesión de muslo derecha donde se encontraba fractura expuesta de fémur con vendaje limpio, fractura de tibia izquierda sin lesión de piel, herida tipo scalp de muslo interno derecho con suturas con salida de secreción serohematica, con aumento de volumen por inflamación, con pulsos débiles, temperatura conservada, se observa sitio de punción inguinal derecho de hemodinamia sin signo de



HISTORIA CLINICA

Apellido: LOLLI DNI 47500788
 Nombre: LUCAS DAVID Fecha Nac.: 05/07/2006
 Domicilio: MONTEAGUDO N°:402 B°:AERO CLUB ESTE Teléfono:
 Edad: 18A H. C.: 20475007884
 Localidad: MONTEROS
 Obra Social: 126700 126700 - OBRA SOCIAL DEL PERSONAL DE LA ACTIVIDAD AZUCARERA TUCUMANA



sangrado, fractura de muñeca derecha con valva de yeso, lesión en mentón con sutura, hematoma frontal con equimosis orbitaria, múltiples lesiones escoriativas en rodillas manos, codos, parpado superior derecho, SNG a descarga con debito alimenticio, diuresis + oligoanuria, concentrada se indica volumen. Paciente crítico con pronóstico reservado, se informa a familiares.

- Pendiente: Evaluación por Neurología y traumatología.

-24/6 se realiza ventana de sedación. (cierro Midazolam , indico desmedetomidina)

-Pancultivar el 24/06.

- ATB: 23/06 Gentamicina + Cefalotina se suspende . luego de cultivos inicia bactrin + clinda (24/6) día 0.

- 23/06 Arteriografía de MII: ARTERIA ILIACA PRIMITIVA E INTERNA: Permeables y sin lesiones angiográficas significativas. ARTERIA ILIACA EXTERNA: Permeable, sin lesiones angiográficas significativas, con vasoespasmo. ARTERIA FEMORAL COMUN: Permeable, con vasoespasmo. ARTERIA FEMORAL SUPERFICIAL, PROFUNDA, POPLITEA, TIBIAL ANTERIOR, TRONCO TIBIOPERONEO, PERONEA Y TIBIAL POSTERIOR: Permeables. Sin lesiones angiográficas significativas. Con vasoespasmo. CONCLUSION: Arterias sin lesiones angiográficas significativas, con vasoespasmo en contexto de politraumatismo grave con requerimiento de drogas vasoactivas y fractura expuesta de fémur, tibia y peroné.

- 23/06 TAC de cerebro, impresiona edema cerebral?, Tórax con contusión pulmonar bilateral, abdomen s/p. Pendiente informe.

- 23/06 Rx: fractura diáfisis de fémur, tibia y peroné izquierdo, fractura de radio distal derecho.

Origen: INTERNACION Servicio: UNIDAD DE CUIDADOS CRITICOS I

Fecha: 24/06/2025 Horario: 10:48

PROFESIONAL MEDICO : JUANE FERNANDEZ, MARISOL(MP:10676)

Diagnóstico: POLITRAUMATISMO CON TRAUMATISMO ENCEFALOCRANEANO
(T07-Traumatismos múltiples, no especificados)

Otras Afecciones:

Evolución: Parenteral Nro.: 1 PHP SFL /// SRL A 42 GTS EV | Medicamento Nro.: 1 BACTRIM 2 AMPOLLAS EN 200CC DE SF CADA 8HS EV (FI 24/06) INICIAR POSTERIOR A TOMA DE CULTIVOS | Medicamento Nro.: 2 CLINDAMICINA 600MG EN 200CC DE SF CADA 6HS EV (FI 24/06) INICIAR POSTERIOR A TOMA DE CULTIVOS | Medicamento Nro.: 3 DEXMEDETOMIDINA 3AMPOLLAS EN 150CC DE D5% A 11ML/H EV |

Origen: INTERNACION Servicio: UNIDAD DE CUIDADOS CRITICOS I

Fecha: 24/06/2025 Horario: 10:25

PROFESIONAL ENFERMERO : CHAVARRIA, ADRIANA GRACIELA(MP:3449)

Diagnóstico: POLITRAUMATISMO CON TRAUMATISMO ENCEFALOCRANEANO
(T07-Traumatismos múltiples, no especificados)

Otras Afecciones:

Tratamiento: Administración Med.:

PHP SFL /// SRL A 35 GTS EV :10Hs. | REMIFENTANILO 2 AMP/100 CC SFL A 11 ML EV : 7Hs. | MIDAZOLAM 8 AMP /100 CC SFL A 11 ML EV : 7Hs. | CARGA 1000 CC SFL///SRL SIM EV :10Hs. | OMEPRAZOL 1 MP C/24 HRS EV : 8Hs. | HGT POR TURNO Y CORRECCION : 7Hs. | PANCULTIVAR EL 24/6/25 : 8Hs. |

Origen: INTERNACION/SIGNOS V

Fecha: 24/06/2025 Horario: 10:00

PROFESIONAL ENFERMERO : CHAVARRIA, ADRIANA GRACIELA(MP:3449)



HISTORIA CLINICA

Apellido: LOLLI DNI 47500788
 Nombre: LUCAS DAVID Fecha Nac.: 05/07/2006
 Domicilio: MONTEAGUDO N°:402 B°:AERO CLUB ESTE Teléfono:
 Edad: 18A H. C.: 20475007884
 Localidad: MONTEROS
 Obra Social: 126700 126700 - OBRA SOCIAL DEL PERSONAL DE LA ACTIVIDAD AZUCARERA TUCUMANA



Detalle:	TA Sistolica:	120.00	Peso:	-	Perim. Cefalico:	-	I.M.C.:	-
	TA Diastolica:	64.00	Talla:	-	Temp. Axilar:	36.00	Sat. Oxigeno:	100
	Frecuencia Cardiaca:	75	Frecuencia Resp.:	19	Temp. Rectal:	-	NIHS:	-
	Diuresis:	-	Drenaje:	-	Sonda:	-	Sonda Vesical:	-
	Ing. Via Oral:	-	Ing. Via Endov.:	-				
	Fio2:	0,30	Agua Endogena:	-	Otros Ing:	-	Otros Egr:	-
	Basales:	-	Temp. Respiratoria:	-			Catarsis:	-
	Hemoglucotest:	-	Hora:	-				
	Corrección [UI]:	-	Hora Corrección:	-				
	Dieta:	-	Adm. LECHE:	-	Cantidad:	-	Fecha:	-
	Oxigeno:	-			Flujo:	-		

Origen: INTERNACION/SIGNOS V
 Fecha: 24/06/2025 Horario: 07:00
 PROFESIONAL ENFERMERO : CHAVARRIA, ADRIANA GRACIELA(MP:3449)

Detalle:	TA Sistolica:	111.00	Peso:	-	Perim. Cefalico:	-	I.M.C.:	-
	TA Diastolica:	48.00	Talla:	-	Temp. Axilar:	36.20	Sat. Oxigeno:	100
	Frecuencia Cardiaca:	80	Frecuencia Resp.:	20	Temp. Rectal:	-	NIHS:	-
	Diuresis:	-	Drenaje:	-	Sonda:	-	Sonda Vesical:	-
	Ing. Via Oral:	-	Ing. Via Endov.:	-				
	Fio2:	0,30	Agua Endogena:	-	Otros Ing:	-	Otros Egr:	-
	Basales:	-	Temp. Respiratoria:	-			Catarsis:	-
	Hemoglucotest:	135	Hora:	07:00	Preprandial			
	Corrección [UI]:	-	Hora Corrección:	-				
	Dieta:	-	Adm. LECHE:	-	Cantidad:	-	Fecha:	-
	Oxigeno:	-			Flujo:	-		

Origen: INTERNACION Servicio: UNIDAD DE CUIDADOS CRITICOS I
 Fecha: 24/06/2025 Horario: 05:33
 PROFESIONAL ENFERMERO : RODRIGUEZ, ROSA DE LOURDES(MP:3571)

Diagnóstico: POLITRAUMATISMO CON TRAUMATISMO ENCEFALOCRANEANO
 (T07-Traumatismos múltiples, no especificados)

Otras Afecciones:

Tratamiento: Administración Med.:
 CEFALOTINA 1 GRAMOS EV CDA 6 HORAS : 0Hs. |

Origen: INTERNACION Servicio: UNIDAD DE CUIDADOS CRITICOS I
 Fecha: 24/06/2025 Horario: 05:33
 PROFESIONAL ENFERMERO : RODRIGUEZ, ROSA DE LOURDES(MP:3571)

Diagnóstico: POLITRAUMATISMO CON TRAUMATISMO ENCEFALOCRANEANO
 (T07-Traumatismos múltiples, no especificados)

Otras Afecciones:

Tratamiento: Administración Med.:
 PHP SFL /// SRL A 35 GTS EV : 1Hs. | 5Hs. | MIDAZOLAM 8 AMP /100 CC SFL A 11 ML EV : 0Hs. | 4Hs. |
 CARGA 1000 CC SFL///SRL SIM EV : 0Hs. | METOCLOPRAMIDIA 10 MG C/8 HRS EV : 0Hs. |

Origen: INTERNACION/SIGNOS V
 Fecha: 24/06/2025 Horario: 05:00
 PROFESIONAL ENFERMERO : RODRIGUEZ, ROSA DE LOURDES(MP:3571)



HISTORIA CLINICA

Apellido: LOLLI DNI 47500788
 Nombre: LUCAS DAVID Fecha Nac.: 05/07/2006
 Domicilio: MONTEAGUDO N°:402 B°:AERO CLUB ESTE Teléfono:
 Edad: 18A H. C.: 20475007884
 Localidad: MONTEROS
 Obra Social: 126700 126700 - OBRA SOCIAL DEL PERSONAL DE LA ACTIVIDAD AZUCARERA TUCUMANA



Detalle:	TA Sistolica:	115.00	Peso:	-	Perim. Cefalico:	-	I.M.C.:	-
	TA Diastolica:	57.00	Talla:	-	Temp. Axilar:	36.40	Sat. Oxigeno:	99
	Frecuencia Cardiaca:	100	Frecuencia Resp.:	30	Temp. Rectal:	-	NIHS:	-
	Diuresis:	-	Drenaje:	-	Sonda:	-	Sonda Vesical:	-
	Ing. Via Oral:	-	Ing. Via Endov.:	-	Otros Ing:	-	Otros Egr:	-
	Fio2:	30	Agua Endogena:	-	Temp. Respiratoria:	-	Catarsis:	-
	Basales:	-	Temp. Respiratoria:	-	Hora:	-	Fecha:	-
	Hemoglucotest:	-	Corrección [UI]:	-	Adm. LECHE:	-	Cantidad:	-
	Dieta:	-	Oxigeno:	-	Flujo:	-		

Origen: INTERNACION Servicio: UNIDAD DE CUIDADOS CRITICOS I
 Fecha: 24/06/2025 Horario: 00:13

PROFESIONAL MEDICO : LAZO ARISPE, GUSTAVO FAVIO(MP:9784)

Diagnóstico: POLITRAUMATISMO CON TRAUMATISMO ENCEFALOCRANEANO
 (T07-Traumatismos múltiples, no especificados)

Otras Afecciones:

Evolución: Parenteral Nro.: 1 PHP SFL /// SRL A 35 GTS EV | Parenteral Nro.: 2 REMIFENTANILO 2 AMP/100 CC SFL A 11 ML EV | Parenteral Nro.: 3 MIDAZOLAM 8 AMP /100 CC SFL A 11 ML EV | Parenteral Nro.: 4 NORADRENALINA 2 AMP/250 CC DSA 5% A 11 ML EV (MODIFICAR SEGUN TAM) | Parenteral Nro.: 5 CARGA 1000 CC SFL///SRL SIM EV | Medicamento Nro.: 1 DIPIRONA 1 AMP EV SOS | Medicamento Nro.: 2 OMEPRAZOL 1 MP C/24 HRS EV | Medicamento Nro.: 3 METOCLOPRAMIDIA 10 MG C/8 HRS EV | Medicamento Nro.: 4 CIRCUITO DE ARM CON TRAMPA DE AGUA | Medicamento Nro.: 5 SISTEMA CERRADO DE ASPIRACION | Medicamento Nro.: 6 PERFUS VOLUMAT | Medicamento Nro.: 7 SET APLIX | Medicamento Nro.: 8 APOSITO TEGADERM | Medicamento Nro.: 9 CABECERA AA 40° | Medicamento Nro.: 10 TRACCION ESQUELETICA | Medicamento Nro.: 11 ENOXAPARINA 0.4 CC SC C/24 HRS | Medicamento Nro.: 12 CPV Y DIURESIS | Medicamento Nro.: 13 HGT POR TURNO Y CORRECCION | Medicamento Nro.: 14 PANCULTIVAR EL 24/6/25 |

Origen: INTERNACION/SIGNOS V

Fecha: 24/06/2025 Horario: 00:01

PROFESIONAL ENFERMERO : RODRIGUEZ, ROSA DE LOURDES(MP:3571)

Detalle:	TA Sistolica:	121.00	Peso:	-	Perim. Cefalico:	-	I.M.C.:	-
	TA Diastolica:	59.00	Talla:	-	Temp. Axilar:	36.10	Sat. Oxigeno:	100
	Frecuencia Cardiaca:	100	Frecuencia Resp.:	19	Temp. Rectal:	-	NIHS:	-
	Diuresis:	-	Drenaje:	-	Sonda:	-	Sonda Vesical:	-
	Ing. Via Oral:	-	Ing. Via Endov.:	-	Otros Ing:	-	Otros Egr:	-
	Fio2:	-	Agua Endogena:	-	Temp. Respiratoria:	-	Catarsis:	-
	Basales:	-	Temp. Respiratoria:	-	Hora:	-	Fecha:	-
	Hemoglucotest:	-	Corrección [UI]:	-	Adm. LECHE:	-	Cantidad:	-
	Dieta:	-	Oxigeno:	-	Flujo:	-		



HISTORIA CLINICA

Apellido: LOLLI DNI 47500788
 Nombre: LUCAS DAVID Fecha Nac.: 05/07/2006
 Domicilio: MONTEAGUDO N°:402 B°:AERO CLUB ESTE Teléfono:
 Edad: 18A H. C.: 20475007884
 Localidad: MONTEROS
 Obra Social: 126700 126700 - OBRA SOCIAL DEL PERSONAL DE LA ACTIVIDAD AZUCARERA TUCUMANA



Origen: INTERNACION Servicio: SHOCK ROOM

Fecha: 23/06/2025 Horario: 21:52

PROFESIONAL MEDICO : LAZO ARISPE, GUSTAVO FAVIO(MP:9784)

Diagnóstico: POLITRAUMATISMO CON TRAUMATISMO ENCEFALOCRANEANO
 (T07-Traumatismos múltiples, no especificados)

Otras Afecciones:

Evolución: Paciente de 18 años de edad, con Dx: PLT con TEC con pérdida de conciencia, contusión pulmonar, fractura expuesta de fémur y fractura de tibia izquierda, lesión tipo scalp de muslo interno derecho, fractura de muñeca derecha, lesión en mentón, hematoma frontal con equimosis orbitaria, múltiples lesiones escoriativas. Antecedentes: No refiere (según HCL previa y familiares hermanos). Paciente ingresa por guardia del hospital de monteros el 22/06, traído por el 107, por TEC y PLT, por accidente de tránsito, sin casco, (moto- camioneta de alto impacto) con traumatismo facial y pérdida de conocimiento, Glasgow 8/15, que requirió de IOT, derivado al hospital Padilla donde se realiza TAC de cerebro evaluada por neurocirugía 23/06 que informa: TAC de cerebro sin lesión ósea ni parenquimatosa de resolución neuroquirúrgica, TAC de columna cervical no evidencia lesión ósea aguda. Rx muestra fractura diafisaria de fémur, tibia y peroné izquierdo, fractura de muñeca, lesión scalp en miembro inferior derecho, es derivado al HCS para intervención quirúrgica, es evaluado por cirugía que indica sin resolución quirúrgica de urgencia, traumatología realiza: toilette quirúrgica + sutura + reducción + tracción esquelética transcalseana, quedando en Shock Room, donde se observa relleno capilar muy lento, ausencia de pulsos pedio, tibial posterior y popliteo, evaluado por cirugía vascular que solicita arteriografía: donde se ve indemnidad de arteria femoral superficial, poplítea supra e infra patelar y de arterias tibiales anterior, posterior y peronea, por debajo de la zona de fractura de fémur y tibia, con gran vaso espasmo en tercio distal y pie, continuando con requerimiento de noradrenalina pasa a UTI. Paciente ingresa en mal estado general en ARM bajo sedoanalgesia con RMF + Midazolam con RASS -4 adaptado y sincrónico, hemodinámicamente inestable con tendencia a la hipotensión que no responde a volumen por lo que se reinicia noradrenalina a 0.11 mcg/kg/min, febril. Al examen físico con mucosas ligeramente pálidas hidratadas con R1R2 rítmicos regulares silencios impresión libres, con hipoventilación bilateral a predominio de bases y escasas secreción muco-hemáticas, abdomen blando depresible, no resistente, RHA + hipoactivos, se coloca tracción esquelética y se evidencia lesión de muslo derecha donde se encontraba fractura expuesta de fémur con vendaje limpio, fractura de tibia izquierda sin lesión de piel, herida tipo scalp de muslo interno derecho con suturas con salida de secreción serohemática, con aumento de volumen por inflamación, con pulsos débiles, temperatura conservada, se observa sitio de punción inguinal derecho de hemodinámica sin signo de sangrado, fractura de muñeca derecha con valva de yeso, lesión en mentón con sutura, hematoma frontal con equimosis orbitaria, múltiples lesiones escoriativas en rodillas manos, codos, parpado superior derecho, SNG a descarga con débito alimenticio, diuresis + oligoanuria, concentrada se indica volumen. Paciente crítico con pronóstico reservado, se informa a familiares.

- Pendiente: Evaluación por Neurología y traumatología. Pancultivar el 24/06.
- ATB: 23/06 Gentamicina + cefalotina.
- S/Cultivos.
- 23/06 Arteriografía de MII: ARTERIA ILIACA PRIMITIVA E INTERNA: Permeables y sin lesiones angiográficas significativas. ARTERIA ILIACA EXTERNA: Permeable, sin lesiones angiográficas significativas, con vasoespasmo. ARTERIA FEMORAL COMUN: Permeable, con vasoespasmo. ARTERIA FEMORAL SUPERFICIAL, PROFUNDA, POPLITEA, TIBIAL ANTERIOR, TRONCO TIBIOPERONEO, PERONEA Y TIBIAL POSTERIOR: Permeables. Sin lesiones angiográficas significativas. Con vasoespasmo. CONCLUSION: Arterias sin lesiones angiográficas significativas, con vasoespasmo en contexto de politraumatismo grave con requerimiento de drogas vasoactivas y fractura expuesta de fémur, tibia y peroné.
- 23/06 TAC de cerebro, impresiona edema cerebral?, Tórax con contusión pulmonar bilateral, abdomen s/p. Pendiente informe.



HISTORIA CLINICA

Apellido: LOLLI DNI 47500788
 Nombre: LUCAS DAVID Fecha Nac.: 05/07/2006
 Domicilio: MONTEAGUDO N°:402 B°:AERO CLUB ESTE Teléfono:
 Edad: 18A H. C.: 20475007884
 Localidad: MONTEROS
 Obra Social: 126700 126700 - OBRA SOCIAL DEL PERSONAL DE LA ACTIVIDAD AZUCARERA TUCUMANA



- 23/06 Rx: fractura diáfisis de fémur, tibi y peroné izquierdo, fractura de radio distal derecho.

Origen: INTERNACION Servicio: SHOCK ROOM

Fecha: 23/06/2025 Horario: 18:46

PROFESIONAL MEDICO : LAZO ARISPE, GUSTAVO FAVIO(MP:9784)

Diagnóstico: POLITRAUMATISMO CON TRAUMATISMO ENCEFALOCRANEANO
 (T07-Traumatismos múltiples, no especificados)

Otras Afecciones:

Evolución: Ingreso a UTI:

Paciente de 18 años de edad, con Dx: PLT con TEC con pérdida de conciencia, contusión pulmonar, fractura expuesta de fémur y fractura de tibia izquierda, lesión tipo scalp de muslo interno derecho, fractura de muñeca derecha, lesión en mentón, hematoma frontal con equimosis orbitaria, múltiples lesiones escoriativas. Antecedentes: No refiere (según HCL previa y familiares hermanos). Paciente ingresa por guardia del hospital de monteros el 22/06, traído por el 107, por TEC y PLT, por accidente de tránsito, sin casco, (moto- camioneta de alto impacto) con traumatismo facial y pérdida de conocimiento, Glasgow 8/15, que requirió de IOT, derivado al hospital Padilla donde se realiza TAC de cerebro evaluada por neurcirugia 23/06 que informa: TAC de cerebro sin lesión ósea ni parenquimatosa de resolución neuroquirgica, TAC de columna cervical no evidencia lesión ósea aguda. Rx muestra fractura diafisaria de fémur, tibia y peroné izquierdo, fractura de muñeca, lesión scalp en miembro inferior derecho, es derivado al HCS para intervención quirúrgica, es evaluado por cirugía que indica sin resolución quirúrgica de urgencia, traumatología realiza: toilette quirúrgica + sutura + reducción + tracción esquelética transcalseana, quedando en Shock Room, donde se observa relleno capilar muy lento, ausencia de pulsos pedio, tibial posterior y popliteo, evaluado por cirugía vascular que solicita arteriografía: donde se ve indemnidad de arteria femoral superficial, poplítea supra e infra patelar y de arterias tibiales anterior, posterior y peronea, por debajo de la zona de fractura de fémur y tibia, con gran vaso espasmo en tercio distal y pie, continuando con requerimiento de noradrenalina pasa a UTI. Paciente ingresa en mal estado general en ARM bajo sedoanalgesia con RMF + Midazolam con RASS -4 adaptado y sincrónico, hemodinamicamente inestable con tendencia a la hipotensión que no responde a volumen por lo que se reinicia noradrenalina a 0.11 mcg/kg/min, febril. Al examen físico con mucosas ligeramente pálidas hidratadas con r1r2 rítmicos regulares silencios impresión libres, con hipoventilación bilateral a predominio de bases y escasas secreción muco-hemáticas, abdomen blando depresible, no resistente, RHA + hipoactivos, se coloca tracción esquelética y se evidencia lesión de muslo derecha donde se encontraba fractura expuesta de fémur con vendaje limpio, fractura de tibia izquierda sin lesión de piel, herida tipo scalp de muslo interno derecho con suturas con salida de secreción serohematosa, con aumento de volumen por inflamación, con pulsos débiles, temperatura conservada, se observa sitio de punción inguinal derecho de hemodinamia sin signo de sangrado, fractura de muñeca derecha con valva de yeso, lesión en mentón con sutura, hematoma frontal con equimosis orbitaria, múltiples lesiones escoriativas en rodillas manos, codos, parpado superior derecho, SNG a descarga con debito alimenticio, diuresis + concentrada se indica volumen. Paciente crítico con pronóstico reservado, se informa a familiares.

- Pendiente: Evaluación por Neurología y traumatología. Pancultivar el 24/06.

- ATB: 23/06 Gentamicina + cefalotina.

- S/Cultivos.

- 23/06 Arteriografía de MII: ARTERIA ILIACA PRIMITIVA E INTERNA: Permeables y sin lesiones angiográficas significativas. ARTERIA ILIACA EXTERNA: Permeable, sin lesiones angiográficas significativas, con vasoespasmo. ARTERIA FEMORAL COMUN: Permeable, con vasoespasmo. ARTERIA FEMORAL SUPERFICIAL, PROFUNDA, POPLITEA, TIBIAL ANTERIOR, TRONCO TIBIOPERONEO, PERONEA Y TIBIAL POSTERIOR: Permeables. Sin lesiones angiográficas significativas. Con vasoespasmo. CONCLUSION: Arterias sin lesiones angiográficas significativas, con vasoespasmo en contexto de politraumatismo grave con requerimiento de drogas vasoactivas y fractura expuesta de fémur, tibia y peroné.

- 23/06 TAC de cerebro, impresiona edema cerebral?, Tórax con contusión pulmonar bilateral, abdomen



HISTORIA CLINICA

Apellido: LOLLI DNI 47500788
 Nombre: LUCAS DAVID Fecha Nac.: 05/07/2006
 Domicilio: MONTEAGUDO N°:402 B°:AERO CLUB ESTE Teléfono:
 Edad: 18A H. C.: 20475007884
 Localidad: MONTEROS
 Obra Social: 126700 126700 - OBRA SOCIAL DEL PERSONAL DE LA ACTIVIDAD AZUCARERA TUCUMANA



s/p. Pendiente informe.

- 23/06 Rx: fractura diáfisis de fémur, tibi y peroné izquierdo, fractura de radio distal derecho.

Origen: INTERNACION Servicio: SHOCK ROOM

Fecha: 23/06/2025 Horario: 17:16

PROFESIONAL MEDICO : LAZO ARISPE, GUSTAVO FAVIO(MP:9784)

Diagnóstico: POLITRAUMATISMO CON TRAUMATISMO ENCEFALOCRANEANO

(T07-Traumatismos múltiples, no especificados)

Otras Afecciones:

Evolución: Parenteral Nro.: 1 PHP SFL /// SRL A 35 GTS EV | Parenteral Nro.: 2 REMIFENTANILO 2 AMP/100 CC SFL A 11 ML EV | Parenteral Nro.: 3 MIDAZOLAM 8 AMP /100 CC SFL A 11 ML EV | Parenteral Nro.: 4 NORADRENALINA 2 AMP/250 CC DSA 5% A 11 ML EV (MODIFICAR SEGUN TAM) | Parenteral Nro.: 5 CARGA 1000 CC SFL///SRL SIM EV | Medicamento Nro.: 1 DIPIRONA 1 AMP EV SOS | Medicamento Nro.: 2 OMEPRAZOL 1 MP C/24 HRS EV | Medicamento Nro.: 3 METOCLOPRAMIDIA 10 MG C/8 HRS EV | Medicamento Nro.: 4 GENTAMICINA 160 MG IM CADA 24 HORAS | Medicamento Nro.: 5 CEFALOTINA 1 GRAMOS EV CDA 6 HORAS | Medicamento Nro.: 6 CIRCUITO DE ARM CON TRAMPA DE AGUA | Medicamento Nro.: 7 SISTEMA CERRADO DE ASPIRACION | Medicamento Nro.: 8 PERFUS VOLUMAT | Medicamento Nro.: 9 SET APLIX | Medicamento Nro.: 10 APOSITO TEGADERM | Medicamento Nro.: 11 CABECERA AA 40º | Medicamento Nro.: 12 TRACCION ESQUELETICA | Medicamento Nro.: 13 ENOXAPARINA 0.4 CC SC C/24 HRS | Medicamento Nro.: 14 CPV Y DIURESIS | Medicamento Nro.: 15 HGT POR TURNO Y CORRECCION | Medicamento Nro.: 16 DSA 5% + 3 GLU CA A 35 GTS EV | Medicamento Nro.: 17 2CLNA 20%/500 DE SOL FIS A PASAR EV CARGA |

Origen: INTERNACION Servicio: SHOCK ROOM

Fecha: 23/06/2025 Horario: 13:18

PROFESIONAL MEDICO : MARTINEZ, JUAN RODOLFO(MP:9082)

Diagnóstico: POLITRAUMATISMO CON TRAUMATISMO ENCEFALOCRANEANO

(T07-Traumatismos múltiples, no especificados)

Otras Afecciones:

Evolución: Parenteral Nro.: 1 DEXTROSA 10%/10UI /1AMPOLLA DE GLUCONATO DE CALCIO A PASAR EV CARGA |

Origen: INTERNACION Servicio: SHOCK ROOM

Fecha: 23/06/2025 Horario: 10:02

PROFESIONAL MEDICO : MARTINEZ, JUAN RODOLFO(MP:9082)

Diagnóstico: POLITRAUMATISMO CON TRAUMATISMO ENCEFALOCRANEANO

(T07-Traumatismos múltiples, no especificados)

Otras Afecciones:

Evolución: paciente que cursa internacion con diagnostico de plt-tec con perdida de conocimiento , , derivado de hospital padilla (donde se descarta patologia neurologica de urgencia quirurgica) al examen paciente en iot - arm con tet 71/5 , ventilado modo pcv , 13 ti 1.00 fr 18 peep 7 fio 60 % bajo sedoanalgesia con rmf - mdz en rass -4-5 con pupilas mioticas con excoriaciones en region frontal y laceracion en parpado superior derecho , hemodinamicamente con requerimiento de inotropicos a bajas dosis , con r1 ,r2 presentes , nf /sl aparentes , con ta: 115 /65 mmhg fc 84 x min satura 97 % a la auscultacion con murmullo vesicular presente, hipoventilacion cp izq. sat o2: 97 % con fio 70 % , escasos ruidos agregados , abdomen blando con rha + , miembro inferior izquierdo con deformidad y tumefaccion mas herida en muslo, tumefaccion en pierna, pulso presente debil , muñeca derecha con deformidad. Laboratorio de rutina -gasometria ph 7.029/46.3/252.9/21.8/-4.5/99.8pafi 377.5 -lactico 2.75. se realiza reanimación con hipertónico al 3% -mas carga de volumen .
 paciente evaluado por especialidad cirugia cardiovascular que realizo arteriografia en miembro inferior izquierdo informa indemnidad de arteria femoral superficial y poplitea supra e infra patelar y de arterias tibiales anterior ,posterior y peronea , por debajo de la zona de fractura de fémur y tibia , con gran vaso espasmo en tercio distal y pie conducta expectante y evolutiva -



HISTORIA CLINICA

Apellido: LOLLI DNI 47500788
 Nombre: LUCAS DAVID Fecha Nac.: 05/07/2006
 Domicilio: MONTEAGUDO N°:402 B°:AERO CLUB ESTE Teléfono:
 Edad: 18A H. C.: 20475007884
 Localidad: MONTEROS
 Obra Social: 126700 126700 - OBRA SOCIAL DEL PERSONAL DE LA ACTIVIDAD AZUCARERA TUCUMANA



cirugia general evalua e informa tac de abdomen realizada en centro de derivacion, no se observa lesion osea ni parenquimatosa de urgencia quirurgica no se observa liquido libre en cavidad. traumatologia que informa lesion en miembro inferior izquierdo presenta fractura expuesta de femur y fractura medio diafisaria de tibia, miembro derecho presenta herida en cara anteromedial de muslo. se le ralizo toilette quirurgica mas traccion esqueletica transcalseana, relleno capilar disminuido en miembro izquierdo Paciente en condiciones de paso a terapia intensiva .

Origen: INTERNACION Servicio: SHOCK ROOM
 Fecha: 23/06/2025 Horario: 09:49
 PROFESIONAL MEDICO : MARTINEZ, JUAN RODOLFO(MP:9082)
 Diagnóstico: POLITRAUMATISMO CON TRAUMATISMO ENCEFALOCRANEANO
 (T07-Traumatismos múltiples, no especificados)

Otras Afecciones:

Evolución: Parenteral Nro.: 1 2CLNA 20%/500 DE SOL FIS A PASAR EV CARGA |

Origen: INTERNACION Servicio: SHOCK ROOM
 Fecha: 23/06/2025 Horario: 09:09
 PROFESIONAL MEDICO : MARTINEZ, JUAN RODOLFO(MP:9082)
 Diagnóstico: POLITRAUMATISMO CON TRAUMATISMO ENCEFALOCRANEANO
 (T07-Traumatismos múltiples, no especificados)

Otras Afecciones:

Evolución: Parenteral Nro.: 1 CARGA DE VOLUMEN 1000 DE RINGER LACTATO A PASAR EV |

Origen: INTERNACION Servicio: SHOCK ROOM
 Fecha: 23/06/2025 Horario: 09:09
 PROFESIONAL MEDICO : MARTINEZ, JUAN RODOLFO(MP:9082)
 Diagnóstico: POLITRAUMATISMO CON TRAUMATISMO ENCEFALOCRANEANO
 (T07-Traumatismos múltiples, no especificados)

Otras Afecciones:

Evolución: Parenteral Nro.: 1 PHP SOLUCION FISIOLÓGICA A 21 GOTAS X MIN | Parenteral Nro.: 2 CARGA RINGER LACTATO 1000 ML SEGUN INDICACION MEDICA | Parenteral Nro.: 3 2NORADRENALINA /250 DE DEXTROSA 5% PARA TAM >65 MMHG | Medicamento Nro.: 1 GENTAMICINA 160 MG IM CADA 24 HORAS | Medicamento Nro.: 2 CEFALOTINA 1 GRAMOS EV CADA 6 HORAS | Medicamento Nro.: 3 RANITIDINA 1 AMPOLLA EV CADA 8 HORAS | Medicamento Nro.: 4 METOCLOPRAMIDA 1 AMPOLLA EV CADA 8 HORAS | Medicamento Nro.: 5 X COLATERAL 20 AMPOLLAS DE MIDAZOLAN EN 250 ML DEXTROSA 5% A 11ML/H | Medicamento Nro.: 6 X COLATERAL 3AMPOLLAS DE FENTANILO EN 250 ML DEXTROSA 5% A 11ML/H | Medicamento Nro.: 7 CPV Y DIURESIS | Medicamento Nro.: 8 ENOXAPRINA 0.4CC SC C 24HS |

Origen: INTERNACION Servicio: SHOCK ROOM
 Fecha: 23/06/2025 Horario: 08:49
 PROFESIONAL MEDICO : DIAZ CUEVAS, RONAL(MP:11159)
 Diagnóstico: POLITRAUMATISMO CON TRAUMATISMO ENCEFALOCRANEANO
 (T07-Traumatismos múltiples, no especificados)

Otras Afecciones:

Evolución: Medicamento Nro.: 1 ENOXAPRINA 0.4CC SC C 24HS |

Origen: INTERNACION Servicio: SHOCK ROOM
 Fecha: 23/06/2025 Horario: 08:42
 PROFESIONAL MEDICO : DIAZ CUEVAS, RONAL(MP:11159)
 Diagnóstico: POLITRAUMATISMO CON TRAUMATISMO ENCEFALOCRANEANO
 (T07-Traumatismos múltiples, no especificados)

Otras Afecciones:

Evolución: OYT



HISTORIA CLINICA

Apellido: LOLLI DNI 47500788
 Nombre: LUCAS DAVID Fecha Nac.: 05/07/2006
 Domicilio: MONTEAGUDO N°:402 B°:AERO CLUB ESTE Teléfono:
 Edad: 18A H. C.: 20475007884
 Localidad: MONTEROS
 Obra Social: 126700 126700 - OBRA SOCIAL DEL PERSONAL DE LA ACTIVIDAD AZUCARERA TUCUMANA



PACIENTE DE 18 AÑOS AÑOS DE EDAD CURSANDO INTERNACION EN GUARDIA, DERIVADO DE HOSPITAL PADILLA CON DIAGNOSTICO DE POLITRAUMA GRAVE POR ACCIDENTE DE TRANSITO, EN ARM LESION EN AMBOS MIEMBROS INFERIORES , MIEMBRO IZQUIERDO PRESENTA FRACTURA EXPUESTA DE FEMUR Y FRACTURA MEDIO DIAFISIARIA DE TIBIA, MIEMBRO DERECHO PRESENTA HERIDA EN CARA ANTEROMEDIAL DE MUSLO. SE LE REALIZO TOILETTE QUIRURGICA MAS TRACCION ESQUELETICA TRANSCALCANEA, RELLENO CAPILAR DISMINUIDO EN MIEMBRO IZQUIERDO.
 PACIENTE EN EVALUACION POR CIRUGIA VASCULAR CON PRONOSTICO RESERVADO

Origen: INTERNACION Servicio: SHOCK ROOM
 Fecha: 23/06/2025 Horario: 08:30
 PROFESIONAL MEDICO : CRUZ, MATIAS EDUARDO(MP:9367)
 Diagnóstico: POLITRAUMATISMO CON TRAUMATISMO ENCEFALOCRANEANO
 (T07-Traumatismos múltiples, no especificados)

Otras Afecciones:

Evolución: CIRUGIA GENERAL:
 PACIENTE DE 18 AÑOS AÑOS DE EDAD CURSANDO INTERNACION EN GUARDIA, DERIVADO DE HOSPITAL PADILLA (DONDE SE DESCARTA PATOLOGIA NEUROLOGICA DE URGENCIA QUIRURGICA) CON DIAGNOSTICO DE POLITRAUMA GRAVE POR ACCIDENTE DE TRANSITO, EN ARM LESION EN AMBOS MIEMBROS INFERIORES , MIEMBRO IZQUIERDO PRESENTA FRACTURA EXPUESTA.
 ABDOMEN BLANDO DEPRESIBLE NO SE PUEDE EVALUAR DOLOR BUENA ENTRADA DE AIRE EN AMBOS CAMPOS PULMONARES, PRESENTA PUPILAS FIJAS MIOTICAS NO RESPONDE A ESTIMULO LUMINOSO.
 SE OBSERVA TAC DE ABDOMEN REALIZADA EN CETRO DE DERIVACION, NO SE OBSERVA LESION OSEA NI PARENQUIMATOSA DE URGENCIA QUIRURGICA NO SE OBSERVA LIQUIDO LIBRE EN CAVIDAD. PACIENTE EN EVALUACION POR CIRUGIA VASCULAR Y TRAUMATOLOGIA. PRONOSTICO RESERVADO

Origen: INTERNACION Servicio: SHOCK ROOM
 Fecha: 23/06/2025 Horario: 07:27
 PROFESIONAL MEDICO : MASOERO, MARIA FLORENCIA(MP:9561)
 Diagnóstico: POLITRAUMATISMO CON TRAUMATISMO ENCEFALOCRANEANO
 (T07-Traumatismos múltiples, no especificados)

Otras Afecciones:

Evolución: CIRUGIA GENERAL: SE RECIBE PACIENTE DE 18 AÑOS AÑOS DE EDAD DERIVADO DE HOSPITAL PADILLA (DONDE SE DESCARTA PATOLOGIA NEUROLOGICA DE URGENCIA QUIRURGICA) CON DIAGNOSTICO DE POLITRAUMA GRAVE POR ACCIDENTE DE TRANSITO, EN ARM LESION EN AMBOS MIEMBROS INFERIORES MIEMBRO IZQUIERDO PRESENTA FRACTURA EXPUESTA ABDOMEN BLANDO DEPRESIBLE NO SE PUEDE EVALUAR DOLOR BUENA ENTRADA DE AIRE EN AMBOS CAMPOS PULMONARES, PRESENTA PUPILAS FIJAS MIOTICAS NO RESPOINDES A ESTIMULO LUMINOSO.
 SE OBSERVA TAC DE ABDOMEN REALIZADA EN CETRO DE DERIVACION, NO SE OBSERVA LESION OSEA NI PARENQUIMATOSA DE URGENCIA QUIRURGICA NO SE OBSERVA LIQUIDO LIBRE EN CAVIDAD. PACIENTE EN EVALUACION POR CIRUGIA VASCULAR Y TRAUMATOLOGIA.

Origen: INTERNACION Servicio: SHOCK ROOM
 Fecha: 23/06/2025 Horario: 06:37
 PROFESIONAL MEDICO : MONACO REIF, JOSE LUIS(MP:5163)
 Diagnóstico: POLITRAUMATISMO CON TRAUMATISMO ENCEFALOCRANEANO
 (T07-Traumatismos múltiples, no especificados)

Otras Afecciones:

Evolución: cirugía cardiovascular
 se realizo arteriografía a miembro inferior izquierdo , donde se ve indemnidad de arteria femoral superficial , poplítea supra e infra patelar y de arterias tibiales anterior ,posterior y peronea , por debajo de la zona de fractura de fémur y tibia , con gran vaso espasmo en tercio distal y pie. Paciente con infusión de noradrenalina.
 Se habla con la familia de la gravedad del cuadro , de la indemnidad de las arterias y el vaso



HISTORIA CLINICA

Apellido: LOLLI DNI 47500788
 Nombre: LUCAS DAVID Fecha Nac.: 05/07/2006
 Domicilio: MONTEAGUDO N°:402 B°:AERO CLUB ESTE Teléfono:
 Edad: 18A H. C.: 20475007884
 Localidad: MONTEROS
 Obra Social: 126700 126700 - OBRA SOCIAL DEL PERSONAL DE LA ACTIVIDAD AZUCARERA TUCUMANA



espasmo por el trauma y los inotrópicos por lo que se decide conducta expectante y evolutiva.

Origen: INTERNACION Servicio: SHOCK ROOM
 Fecha: 23/06/2025 Horario: 04:35
 PROFESIONAL MEDICO : MONACO REIF, JOSE LUIS(MP:5163)
 Diagnóstico: POLITRAUMATISMO CON TRAUMATISMO ENCEFALOCRANEANO
 (T07-Traumatismos múltiples, no especificados)

Otras Afecciones:

Evolución: cirugía cardiovascular
 se acude al llamado para evaluación de paciente politraumatizado.
 paciente en quirófano para toilette y estabilización de miembro inferior izquierdo por
 traumatología. Al momento del examen paciente en arm , con presión de 120/80 inotropicos
 (noradrenalina), miembro con tracción transcalcanea, , pie con relleno capilar muy lento, no se
 palpan pulsos pedio, tibial posterior ni popliteo, solo femoral izquierdo.
 ante la imposibilidad de saber sitio de la lesión se solicita arteriografía.

Origen: PROCEDIMIEN Especialidad: TRAUMATOLOGÍA
 Fecha: 23/06/2025 Horario: 04:18
 PROFESIONAL MEDICO : DILASCIO, LUCAS(MP:7385)
 Diagnóstico: FRACTURA DE FEMUR IZQUIERDO
 (S72.9-Fractura del fémur, parte no especificada)
 Evolución: Protocolo Quirurgico - Fecha: 23/06/25 |
 Servicio: TRAUMATOLOGÍA |
 Procedimiento: TRATAMIENTO: toilette quirurgica + sutura + reduccion + traccion esqueletica
 transcalcanea

Decúbito dorsal, bajo anestesia.
 Lavados prequirúrgicos, asepsia y antisepsia.
 Colocación de campos quirúrgicos estériles.
 Se lava nuevamente.
 Se observa herida muslo derecho con bordes contusos, se regularizan bordes.
 Se lava nuevamente de forma reiterada y profusa, se aspira.
 Hemostasia prolija.
 Se realizan puntos de aproximación con mononylon 3-0.
 Se lava; se cura y cubre.
 A continuación toilette quirúrgica muslo izquierdo, se lava y aspira de forma reiterada.
 Se realiza un punto en U de aproximación con mononylon 2-0.
 Se procede a realizar tracción esquelética transcalcanea según técnica.
 Se cura y cubre.
 Vendaje.-

(paciente fue evaluado por Cirujano Vascular).-

Origen: GUARDIA Especialidad:
 Fecha: 23/06/2025 Horario: 03:49
 PROFESIONAL MEDICO : DIAZ CUEZZO, IRIS JANET(MP:8523)
 Glasgow: NO VALORABLE
 Diagnóstico: POLITRAUMATISMO CON TRAUMATISMO ENCEFALOCRANEANO
 (T07-Traumatismos múltiples, no especificados)
 Evolución: PACIENTE QUE INGRESA CAMILLA, TRAI DO POR AMBULANCIA DE 107, DERIVADO DESDE HOSPITAL PADILLA PARA



HISTORIA CLINICA

Apellido: LOLLI DNI 47500788
 Nombre: LUCAS DAVID Fecha Nac.: 05/07/2006
 Domicilio: MONTEAGUDO N°:402 B°:AERO CLUB ESTE Teléfono:
 Edad: 18A H. C.: 20475007884
 Localidad: MONTEROS
 Obra Social: 126700 126700 - OBRA SOCIAL DEL PERSONAL DE LA ACTIVIDAD AZUCARERA TUCUMANA



CIRUGIA TRAUMATOLOGICA, POR POLITRAUMATISMO CON PERDIDA DE CONOCIMIENTO INGRESA EN MAL ESTADO GENERAL, EM ARM BAJO SEDOANALGESIA

ANT: SE DESCONOCE

CABEZA Y CUELLO:EXCORIACIONES EN REGION FRONTAL Y LACERACION EN PARPADO SUPERIOR DERECHO

ACV: RUIDOS CARDIACOS RITMICOS R1 ,R2 LIBRES .TA: 100/60 MMHG FC 89 X MIN

A.RESPIRATORIO : MURMULLO VESICULAR PRESENTE, HIPOVENTILACION CP IZQ. SAT O2: 100% CON FIO100%

ABDOMEN : BLANDO

OSTEOMIOARTICULAR: MIEMBRO INFERIOR IZQUIERDO CON DEFORMIDAD Y TUMEFACCION MAS HERIDA EN MUSLO, TUMEFACCION EN PIERNA, NO PALPO PULSO TIBIAL, MUÑECA DERECHA CON DEFORMIDAD.

SNC: PUPILAS REACTIVAS, ISOCORICAS.

DIAGNOSTICO PRESUNTIVO: POLITRAUMATISMO GRAVE

IMAGENES EN

181.13.142.141/consultestudios

usuario: 759876

contraseña: 55636488

181.13.142.141/consultestudios

usuario: 759876

contraseña: 55636469

TAC TORAX IMPRESIONA CONTUSION PULMONAR BILATERAL(PENDIENTE INFORME DE ESPECIALISTA)

SOLICITO EVALUACION POR CIRUGIA Y TRAUMATOLOGIA

PASA A QUIROFANO POR TRAUMATOLOGO DE GUARDIA

Origen: GUARDIA Especialidad:
 Fecha: 23/06/2025 Horario: 03:34
 PROFESIONAL MEDICO : DILASCIO, LUCAS(MP:7385)

Glasgow: NO VALORABLE

Diagnóstico: POLITRAUMATISMO CON TRAUMATISMO ENCEFALOCRANEANO
 (T07-Traumatismos múltiples, no especificados)

Evolución: OyT paciente que ingresa por Shock Room con politraumatismo, en ARM, con fractura de muñeca derecha, con heridas muslo derecho, con fractura expuesta fémur izquierdo, fractura de pierna izquierda; se solicita evaluación por Cirugía, Cirugía Vasculare y por Anestesiología; para ingresar a quirófano para realiza toilette quirúrgica; se confecciona valva de yeso en muñeca derecha.-

Origen: GUARDIA Especialidad:
 Fecha: 23/06/2025 Horario: 03:26
 PROFESIONAL MEDICO : DIAZ CUEZZO, IRIS JANET(MP:8523)

Glasgow: NO VALORABLE


Diagnóstico: POLITRAUMATISMO CON TRAUMATISMO ENCEFALOCRANEANO
 (T07-Traumatismos múltiples, no especificados)

Evolución: Parenteral Nro.: 1 PHP SOLUCION FISIOLÓGICA A 21 GOTAS X MIN | Parenteral Nro.: 2 CARGA RINGER LACTATO 1000 ML SEGUN INDICACION MEDICA | Medicamento Nro.: 1 ARM CIRCUITO CERRADO DE ASPIRACION | Medicamento Nro.: 2 ARM FILTRO HME | Medicamento Nro.: 3 GENTAMICINA 160 MG IM CADA 24 HORAS | Medicamento Nro.: 4 CEFALOTINA 1 GRAMOS EV CADA 6 HORAS | Medicamento Nro.: 5 SET DE ARM | Medicamento Nro.: 6 MONITOREO CARDIACO PERMANENTE | Medicamento Nro.: 7 VACUNA ANTITETANICA 1 DOSIS IM | Medicamento Nro.: 8 RANITIDINA 1 AMPOLLA EV CADA 8 HORAS | Medicamento Nro.: 9 METOCLOPRAMIDA 1 AMPOLLA EV CADA 8 HORAS | Medicamento Nro.: 10 X COLATERAL 20 AMPOLLAS DE MIDAZOLAN EN 250 ML DEXTROSA 5% A 11ML/H | Medicamento Nro.: 11 X COLATERAL 3AMPOLLAS DE FENTANILO EN 250 ML DEXTROSA 5% A 11ML/H | Medicamento Nro.: 12 CPV Y DIURESIS |



HISTORIA CLINICA

Apellido: LOLLI DNI 47500788
 Nombre: LUCAS DAVID Fecha Nac.: 05/07/2006
 Domicilio: MONTEAGUDO N°:402 B°:AERO CLUB ESTE Teléfono:
 Edad: 18A H. C.: 20475007884
 Localidad: MONTEROS
 Obra Social: 126700 126700 - OBRA SOCIAL DEL PERSONAL DE LA ACTIVIDAD AZUCARERA TUCUMANA



Origen: GUARDIA Especialidad:
 Fecha: 23/06/2025 Horario: 03:23
 PROFESIONAL MEDICO : DIAZ CUEZZO, IRIS JANET(MP:8523)
 Glasgow: 15
 Diagnóstico: POLITRAUMATISMO CON TRAUMATISMO ENCEFALOCRANEANO
 (T07-Traumatismos múltiples, no especificados)

Evolución: .

23/06/2025 HOSPITAL ANGEL C. PADILLA

Origen: GUARDIA Especialidad:
 Fecha: 23/06/2025 Horario: 02:44
 PROFESIONAL MEDICO : RENGEL GARCIA, ELISEO(MP:10394)
 Glasgow: NO VALORABLE
 Diagnóstico: POLITRAUMATISMO CON TRAUMATISMO ENCEFALOCRANEANO
 (T07-Traumatismos múltiples, no especificados)

Evolución: PACIENTE QUE INGRESA POR PLT POR ACCIDENTE DE TRANSITO DE ALTO IMPACTO, CHOQUE MOTO-CAMIONETA, CON OBITO EN ACCIDENTE.
 PACIENTE INGRESA EN ARM CON FERULAS DE CARTON EN AMBOS MIEMBROS INFERIORES. SE LE REALIZA TAC DE CUERPO COMPLETO Y SE DESCARTA PATOLOGIAS QUIRURGICAS, NEUROQUIRURGICAS Y TRAUMATOLOGICAS DE COLUMNA DE URGENCIA. PACIENTE SI PRESENTA FRACTURA DE MUÑECA, FRACTURA IZQUIERDA DE FEMUR Y TIBIA Y PERONE, LESION SCALP EN MIEMBRO INFERIOR DERECHO.
 SE COMUNICA CON SERVICIO DE EMERGENCIA DE HOSPITAL CENTRO DE SALUD PARA PODER INTERVENIR A PACIENTE POR TRAUAMTISMO DE MIEMBROS INFERIORES. SERVICIO DE EMERGENCIA ACEPTA AL PACIENTE.
 SE DERIVA AL MISMO A HOSPITAL CENTRO DE SALUD.
 SE HABLA CON FAMILIARES DEL ESTADO CRITICO DEL PACIENTE.

Origen: GUARDIA Especialidad:
 Fecha: 23/06/2025 Horario: 02:01
 PROFESIONAL MEDICO : CARRASCO DREER, MIGUEL ALEJANDRO(MP:9702)
 Glasgow: NO VALORABLE
 Diagnóstico: POLITRAUMATISMO CON TRAUMATISMO ENCEFALOCRANEANO
 (T07-Traumatismos múltiples, no especificados)

Evolución: OyT
 Paciente con diagnostico de PLT, presenta herida tipo scalp en muslo derecho, sin deficit vascular distal, en miembro inferior izquierdo presenta herida posterior en muslo y herida en pierna, con deformidad evidente, con relleno capilar enlentecido y pulsos debiles con respecto a contra lateral. TAC de columna cervical no evidencia lesion osea aguda. Rx muestra fractura diafisaria de femur izquierdo y pierna izquierda.

Origen: GUARDIA Especialidad:
 Fecha: 23/06/2025 Horario: 01:31
 PROFESIONAL MEDICO : CAMUS, HUGO ORLANDO(MP:8315)
 Glasgow: NO VALORABLE
 Diagnóstico: POLITRAUMATISMO CON TRAUMATISMO ENCEFALOCRANEANO
 (T07-Traumatismos múltiples, no especificados)

Evolución: CIRUGIA GENERAL
 PACIENTE DE 18A QUE INGRESA POR GUARDIA POR PLT-TEC SE EVALUA PACIENTE Y TAC NO IMPRESIONA PATOLOGIA AGUDA DE RESOLUCION QX EN GUARDIA



HISTORIA CLINICA

Apellido: LOLLI DNI 47500788
 Nombre: LUCAS DAVID Fecha Nac.: 05/07/2006
 Domicilio: MONTEAGUDO N°:402 B°:AERO CLUB ESTE Teléfono:
 Edad: 18A H. C.: 20475007884
 Localidad: MONTEROS
 Obra Social: 126700 126700 - OBRA SOCIAL DEL PERSONAL DE LA ACTIVIDAD AZUCARERA TUCUMANA



Origen: GUARDIA Especialidad:
 Fecha: 23/06/2025 Horario: 01:17
 PROFESIONAL MEDICO : RIOS NEWTON, ROBERT CRISTOPHER(MP:10558)
 Glasgow: NO VALORABLE
 Diagnóstico: POLITRAUMATISMO CON TRAUMATISMO ENCEFALOCRANEANO
 (T07-Traumatismos múltiples, no especificados)
 Evolución: Medicamento Nro.: 1 20 AMP DE MIDAZOLAM EN 250 ML DE SF A 11 ML HRS
 5 AMP DE FENTANILO EN 200 CC SF A 11ML HR
 1 TUBO 7,5
 1 CONECTOR
 1 TUBO CORRUGADO
 1 FILTRO |

Origen: GUARDIA Especialidad:
 Fecha: 23/06/2025 Horario: 01:17
 PROFESIONAL MEDICO : RIOS NEWTON, ROBERT CRISTOPHER(MP:10558)
 Glasgow: NO VALORABLE
 Diagnóstico: POLITRAUMATISMO CON TRAUMATISMO ENCEFALOCRANEANO
 (T07-Traumatismos múltiples, no especificados)
 Evolución: Parenteral Nro.: 1 PHP SF/D5% A 21 G/MIN | Medicamento Nro.: 1 RANITIDINA 1 AMP C/8 HS EV |
 Medicamento Nro.: 2 METOCLOPRAMIDA 1 AMP SOS | Medicamento Nro.: 3 CARGA DE 1000 ML DE SF EV A GOTEIO
 LIBRE | Medicamento Nro.: 4 CPV | Medicamento Nro.: 5 COLOCACION DE SONDA VESICAL |

Origen: GUARDIA Especialidad:
 Fecha: 23/06/2025 Horario: 01:16
 PROFESIONAL MEDICO : RIOS NEWTON, ROBERT CRISTOPHER(MP:10558)
 Glasgow: NO VALORABLE
 Diagnóstico: POLITRAUMATISMO CON TRAUMATISMO ENCEFALOCRANEANO
 (T07-Traumatismos múltiples, no especificados)
 Evolución: GUARDIA SHOCK ROOM

PACIENTE DE 18A QUE INGRESA POR GUARDIA POR PLT-TEC POR SINIESTRO VIAL CON PERDIDA DE CONOCIMIENTO. DERIVADO DESDE EL HOSPITAL DE MONTEROS , DONDE SE REALIZARON LOS PRIMEROS AUXILIOS. INGRESA TRAIIDO POR EL SERVICIO DEL 107.
 AL MOMENTO DEL INGRESO SE ENCUENTRA EN MAL ESTADO GENERAL , PALIDEZ CUTANEA MUCOSA , INTUBACION OROTRAQUEAL , IMPRESIONA MUY INTRODUCIDO , CON SONDA NASOGASTRICA A DESCARGA , PV: TA: 143/80 MMHG , SAT: 97% , FC: 110 LPM , PUPILAS MIOTICAS , ISOCORICAS , HIPERREACTIVO , MAL ADAPTADO , IMPRESIONA HIPOVENTILACION EN AMBOS CAMPOS PULMONARES , IMPRESIONA R1 Y R2 NORMOFONETICOS , ABDOMEN DOLOROSO LEVE , MIEMBROS CON TUMEFACCION BILATERAL EN MUSLO , TUMEFACCION EN PIERNA IZQ.
 LESION TIPO SCALP EN REGION POSTERIOR DE MUSLO.
 HERIDA EN PARPADO IZQ , HERIDA MANO DERECHA , ADEMAS TUMEFACCION EN MUÑECA DERECHA.
 SE SOLICITA TAC DE CEREBRO , CERVICAL , TORAX , ABDOMEN Y PELVIS
 SE SOLICITA RX MUÑECA DERECHA , RX DE MUSLO IZQ Y DERECHO , RX DE PIERNA IZQ.
 SE SOLICITA IC CON NEUROCIRUGIA , CIRUGIA Y TRAUMATOLOGIA
 SE SOLICITA LABORATORIO
 SE INDICA TTO

SE BUSCA A FAMILIAR PARA INFORMAR EL ESTADO DEL PACIENTE POSIBLE RIESGOS Y COMPLICACIONES.



HISTORIA CLINICA

Apellido: LOLLI DNI 47500788
 Nombre: LUCAS DAVID Fecha Nac.: 05/07/2006
 Domicilio: MONTEAGUDO N°:402 B°:AERO CLUB ESTE Teléfono:
 Edad: 18A H. C.: 20475007884
 Localidad: MONTEROS
 Obra Social: 126700 126700 - OBRA SOCIAL DEL PERSONAL DE LA ACTIVIDAD AZUCARERA TUCUMANA



Origen: GUARDIA Especialidad:
 Fecha: 23/06/2025 Horario: 01:08
 PROFESIONAL MEDICO : RUA BOLIVAR, RICARDO JULIO(MP:10278)
 Glasgow: NO VALORABLE
 Diagnóstico: POLITRAUMATISMO CON TRAUMATISMO ENCEFALOCRANEANO
 (T07-Traumatismos múltiples, no especificados)
 Evolución: neurocirugía.
 paciente que ingresa por plt tec.
 tac de cerebro sin lesion osea ni parenquimatosa de resolucion neuroquirurgica.
 alta por especialidad. control evolutivo.

23/06/2025 HOSPITAL DE MONTEROS "GENERAL LAMADRID"

Origen: GUARDIA Especialidad:
 Fecha: 23/06/2025 Horario: 00:37
 PROFESIONAL ENFERMERO : GONZALEZ, MARIA JIMENA(MP:6041)
 Glasgow: NO VALORABLE
 Diagnóstico: POLITRAUMATISMO CON TRAUMATISMO ENCEFALOCRANEANO
 (T07-Traumatismos múltiples, no especificados)
 Tratamiento: sol ringer lac 500 ml
 sol fca 1000 ml
 col : sol dext al 5% + 20 amp midazolam.
 2 amp fentanilo.
 2 amp vecuronio.
 3 amp Propofol
 1 amp succinilcolina
 sonda nasogástrica k11 x 1
 bolsa colectora x 1
 tubo e.t n° 7,5 x 1
 filtro x 1
 set de arm x 1

Origen: GUARDIA/SIGNOS VITALE
 Fecha: 23/06/2025 Horario: 00:01
 PROFESIONAL ENFERMERO : GONZALEZ, MARIA JIMENA(MP:6041)

Detalle:	TA Sistolica:	-	Peso:	-	Perim. Cefalico:	-	I.M.C.:	-
	TA Diastolica:	-	Talla:	-	Temp. Axilar:	-	Sat. Oxigeno:	-
	Frecuencia Cardiaca:	-	Frecuencia Resp.:	-	Temp. Rectal:	-	NIHS:	-
	Diuresis:	-	Drenaje:	-	Sonda:	-	Sonda Vesical:	-
	Ing. Via Oral:	-	Ing. Via Endov.:	-	Otros Ing:	-	Otros Egr:	-
	Fio2:	-	Agua Endogena:	-			Catarsis:	-
	Basales:	-	Temp. Respiratoria:	-				
	Hemoglucotest:	-	Hora:	-				
	Corrección [UI]:	-	Hora Corrección:	-				
	Dieta:	-	Adm. LECHE:	-	Cantidad:	-	Fecha:	-
	Oxigeno:	-			Flujo:	-		

Observaciones: PACIENTE QUE INGRESA POR SHOCKROOM EN AMBULANCIA DEL SERVICIO DE EMERGENCIAS 107 CON TEC POLI TRAUMA, INCONSCIENTE, EN MAL ESTADO GRAL, TRAUMATISMO FACIAL Y MIEMBROS INFERIORES (LESIÓN CARA INTERNA DE MUSLO DERECHO) ESCORIAIONES MÚLTIPLES, PROCEDE A REALIZAR INTUBACIÓN OROTRAQUEAL ,RX DE TÓRAX, SNG .



HISTORIA CLINICA

Apellido: LOLLI DNI 47500788
 Nombre: LUCAS DAVID Fecha Nac.: 05/07/2006
 Domicilio: MONTEAGUDO N°:402 B°:AERO CLUB ESTE Teléfono:
 Edad: 18A H. C.: 20475007884
 Localidad: MONTEROS
 Obra Social: 126700 126700 - OBRA SOCIAL DEL PERSONAL DE LA ACTIVIDAD AZUCARERA TUCUMANA



DERIVADO A CENTRO DE MAYOR COMPLEJIDAD.

22/06/2025 HOSPITAL DE MONTEROS "GENERAL LAMADRID"

Origen: GUARDIA Especialidad:
 Fecha: 22/06/2025 Horario: 23:06
 PROFESIONAL MEDICO : OLEA, MARIA RAQUEL(MP:9237)
 Glasgow: 15
 Diagnóstico: POLITRAUMATISMO CON TRAUMATISMO ENCEFALOCRANEANO
 (T07-Traumatismos múltiples, no especificados)

Evolución:

PACIENTE QUE INGRESA POR GUARDIA, TRAE 107, TEC Y POLITRUMATISMO POR ACCIDENTE DE TRANSITO, SIN CASCO,(MOTO- CAMIONETA)AL INGRESO PACIENTE EN MAL ESTADO GRAL, TRAUMATISMO FACIAL , PERDIDA DE CONOCIMIENTO , LESIONES EN AMBAS PIERNAS, (LESION EXTENSA EN CARA INTERNA DE MUSLO DERECHO) APARENTE FRACTURA, TRAUMATISMO CERRADO DE TORAX Y ABDOMEN , ESCORIACIONES MULTIPLES, EN ROSTRO, MANOS, HIPOVENTILACION BILATERAL, SE REALIZA INTUBACION OT, GLASGOW 8/15, SOLICITO DERIVACION A CENTRO DE MAYOR COMPLEJIDAD, PA 90/40 , FC 100, SAT 98 %
 PACIENTE GRAVE ESTADO SE INFORMA A LA FLIA

03/06/2023 HOSPITAL DE MONTEROS "GENERAL LAMADRID"

Origen: GUARDIA/SIGNOS VITALE
 Fecha: 03/06/2023 Horario: 19:30
 PROFESIONAL ENFERMERO : JEREZ, LUIS GONZALO(MP:5965)

Detalle:	TA Sistolica: -	Peso: -	Perim. Cefalico: -	I.M.C.: -
	TA Diastolica: -	Talla: -	Temp. Axilar: -	Sat. Oxigeno: -
	Frecuencia Cardiaca: -	Frecuencia Resp.: -	Temp. Rectal: -	NIHS: -
	Diuresis: -	Drenaje: -	Sonda: -	Sonda Vesical: -
	Ing. Via Oral: -	Ing. Via Endov.: -	Otros Ing: -	Otros Egr: -
	Fio2: -	Agua Endogena: -		Catarsis: -
	Basales: -	Temp. Respiratoria: -		
	Hemoglucofet: -	Hora: -		
	Corrección [U]: -	Hora Corrección: -		
	Dieta: -	Adm. LECHE: -	Cantidad: -	Fecha: -
	Oxigeno: -		Flujo: -	
Observaciones:	PACIENTE INGRESA A GUARDIA POR CORTE EN LABIO SUPERIOR, SE REALIZA CURACION.			

Origen: GUARDIA/SIGNOS VITALE
 Fecha: 03/06/2023 Horario: 19:15
 PROFESIONAL ENFERMERO : JEREZ, LUIS GONZALO(MP:5965)



HISTORIA CLINICA

Apellido: LOLLI DNI 47500788
 Nombre: LUCAS DAVID Fecha Nac.: 05/07/2006
 Domicilio: MONTEAGUDO N°:402 B°:AERO CLUB ESTE Teléfono:
 Edad: 18A H. C.: 20475007884
 Localidad: MONTEROS
 Obra Social: 126700 126700 - OBRA SOCIAL DEL PERSONAL DE LA ACTIVIDAD AZUCARERA TUCUMANA



Detalle:	TA Sistolica: -	Peso: -	Perim. Cefalico: -	I.M.C.: -
	TA Diastolica: -	Talla: -	Temp. Axilar: -	Sat. Oxigeno: -
	Frecuencia Cardiaca: -	Frecuencia Resp.: -	Temp. Rectal: -	NIHS: -
	Diuresis: -	Drenaje: -	Sonda: -	Sonda Vesical: -
	Ing. Via Oral: -	Ing. Via Endov.: -	Otros Ing: -	Otros Egr: -
	Fio2: -	Agua Endogena: -	Temp. Respiratoria: -	Catarsis: -
	Basales: -	Temp. Respiratoria: -	Hora: -	
	Hemoglucotest: -	Hora: -	Hora Corrección: -	
	Corrección [U]: -	Hora Corrección: -	Adm. LECHE: -	
	Dieta: -	Adm. LECHE: -	Cantidad: -	Fecha: -
	Oxigeno: -		Flujo: -	
	Observaciones: PACIENTE QUE INGRESA A GUARDIA MAYOR P/ CURACION DIARIA.			

Origen: GUARDIA/SIGNOS VITALE

Fecha: 03/06/2023 Horario: 18:40

PROFESIONAL ENFERMERO : ROLDAN, FLORENCIA ROCIO(MP:6936)

Detalle:	TA Sistolica: 131.00	Peso: -	Perim. Cefalico: -	I.M.C.: -
	TA Diastolica: 82.00	Talla: -	Temp. Axilar: -	Sat. Oxigeno: 99
	Frecuencia Cardiaca: 89	Frecuencia Resp.: -	Temp. Rectal: -	NIHS: -
	Diuresis: -	Drenaje: -	Sonda: -	Sonda Vesical: -
	Ing. Via Oral: -	Ing. Via Endov.: -	Otros Ing: -	Otros Egr: -
	Fio2: -	Agua Endogena: -	Temp. Respiratoria: -	Catarsis: -
	Basales: -	Temp. Respiratoria: -	Hora: -	
	Hemoglucotest: -	Hora: -	Hora Corrección: -	
	Corrección [U]: -	Hora Corrección: -	Adm. LECHE: -	
	Dieta: -	Adm. LECHE: -	Cantidad: -	Fecha: -
	Oxigeno: -		Flujo: -	

27/07/2022 HOSPITAL DE MONTEROS "GENERAL LAMADRID"

Origen: TURNO AMB. Especialidad: ODONTOLOGIA

Fecha: 27/07/2022 Horario: 08:26

PROFESIONAL ODONTOLOGO : LOGARZO, ELENA ROSA(MP:1318)

Diagnóstico: PERDIDA DE DIENTES POR EXTRACCION
 (K08.1-Pérdida de dientes debida a accidente, extracción o enfermedad periodont)

Evolución: extraccion 37

Origen: TURNO AMB. Especialidad: ODONTOLOGIA

Fecha: 27/07/2022 Horario: 08:26

PROFESIONAL ODONTOLOGO : LOGARZO, ELENA ROSA(MP:1318)

Diagnóstico: CONTROL ODONTOLOGICO
 (Z71.9-Consulta, no especificada)

Evolución: extraccion 37

01/07/2022 HOSPITAL DE MONTEROS "GENERAL LAMADRID"



HISTORIA CLINICA

Apellido: LOLLI DNI 47500788
 Nombre: LUCAS DAVID Fecha Nac.: 05/07/2006
 Domicilio: MONTEAGUDO N°:402 B°:AERO CLUB ESTE Teléfono:
 Edad: 18A H. C.: 20475007884
 Localidad: MONTEROS
 Obra Social: 126700 126700 - OBRA SOCIAL DEL PERSONAL DE LA ACTIVIDAD AZUCARERA TUCUMANA



Origen: TURNO AMB. Especialidad: ODONTOLOGIA
 Fecha: 01/07/2022 Horario: 08:30
 PROFESIONAL ODONTOLOGO : LAZARTE DE ALDONATE, ROSELA MIRTA(MP:539)
 Diagnóstico: PERDIDA DE DIENTES POR EXTRACCION
 (K08.1-Pérdida de dientes debida a accidente, extracción o enfermedad periodont
 Evolución: extraccion dentaria de 16

Origen: TURNO AMB. Especialidad: ODONTOLOGIA
 Fecha: 01/07/2022 Horario: 08:30
 PROFESIONAL ODONTOLOGO : LAZARTE DE ALDONATE, ROSELA MIRTA(MP:539)
 Diagnóstico: CONTROL ODONTOLOGICO
 (Z71.9-Consulta, no especificada
 Evolución: extraccion dentaria de 16

13/05/2022 HOSPITAL DE MONTEROS "GENERAL LAMADRID"

Origen: TURNO AMB. Especialidad: ODONTOLOGIA
 Fecha: 13/05/2022 Horario: 08:58
 PROFESIONAL ODONTOLOGO : LAZARTE DE ALDONATE, ROSELA MIRTA(MP:539)
 Diagnóstico: ABSCESO DENTAL
 (K04.7-Absceso periapical sin fistula)
 Evolución: absceso dental de 16

Origen: TURNO AMB. Especialidad: ODONTOLOGIA
 Fecha: 13/05/2022 Horario: 08:58
 PROFESIONAL ODONTOLOGO : LAZARTE DE ALDONATE, ROSELA MIRTA(MP:539)
 Diagnóstico: CONTROL ODONTOLOGICO
 (Z71.9-Consulta, no especificada
 Evolución: absceso dental de 16

16/04/2021 CIC MONTEROS

Origen: CAPS/SIGNOS VITALES
 Fecha: 16/04/2021 Horario: 00:00
 BAUMAN, ANA MARIA

Detalle:	TA Sistolica:	100.00	Peso:	50.00	Perim. Cefalico:	-	I.M.C.:	-
	TA Diastolica:	60.00	Talla:	117.00	Temp. Axilar:	-	Sat. Oxigeno:	-
	Frecuencia Cardiaca:	-	Frecuencia Resp.:	-	Temp. Rectal:	-	NIHS:	-
	Diuresis:	-	Drenaje:	-	Sonda:	-	Sonda Vesical:	-
	Ing. Via Oral:	-	Ing. Via Endov.:	-	Otros Ing:	-	Otros Egr:	-
	Fio2:	-	Agua Endogena:	-			Catarsis:	-
	Basales:	-	Temp. Respiratoria:	-				
	Hemoglucolest:	-	Hora:	00:00				
	Corrección [UI]:	-	Hora Corrección:	00:00				
	Dieta:	-	Adm. LECHE:	-	Cantidad:	-	Fecha:	-
	Oxigeno:	-			Flujo:	-		

05/05/2020 HOSPITAL DE MONTEROS "GENERAL LAMADRID"



HISTORIA CLINICA

Apellido: LOLLI DNI 47500788
 Nombre: LUCAS DAVID Fecha Nac.: 05/07/2006
 Domicilio: MONTEAGUDO N°:402 B°:AERO CLUB ESTE Teléfono:
 Edad: 18A H. C.: 20475007884
 Localidad: MONTEROS
 Obra Social: 126700 126700 - OBRA SOCIAL DEL PERSONAL DE LA ACTIVIDAD AZUCARERA TUCUMANA



Origen: TURNO AMB. Especialidad: ODONTOLOGIA
 Fecha: 05/05/2020 Horario: 09:42
 PROFESIONAL ODONTOLOGO : LAZARTE DE ALDONATE, ROSELA MIRTA(MP:539)
 Diagnóstico: CONTROL ODONTOLOGICO
 (Z71.9-Consulta, no especificada)
 Evolución: absceso dental de 16

Origen: TURNO AMB. Especialidad: ODONTOLOGIA
 Fecha: 05/05/2020 Horario: 09:40
 PROFESIONAL ODONTOLOGO : LAZARTE DE ALDONATE, ROSELA MIRTA(MP:539)
 Diagnóstico: ABSCESO DENTAL
 (K04.7-Absceso periapical sin fistula)
 Evolución: absceso dental de 16

19/02/2020 CIC MONTEROS

Origen: CAPS/SIGNOS VITALES
 Fecha: 19/02/2020 Horario: 00:00
 BAUMAN, ANA MARIA

Detalle: TA Sistolica: 80.00	Peso: 47.90	Perim. Cefalico: -	I.M.C.: -
TA Diastolica: 50.00	Talla: 167.00	Temp. Axilar: -	Sat. Oxigeno: -
Frecuencia Cardiaca: -	Frecuencia Resp.: -	Temp. Rectal: -	NIHS: -
Diuresis: -	Drenaje: -	Sonda: -	Sonda Vesical: -
Ing. Via Oral: -	Ing. Via Endov.: -	Otros Ing: -	Otros Egr: -
Fio2: -	Agua Endogena: -	Temp. Respiratoria: -	Catarsis: -
Basales: -	Temp. Respiratoria: -	Hora: 00:00	-
Hemoglucolest: -	Hora: 00:00	Hora Corrección: 00:00	-
Corrección [UI]: -	Adm. LECHE: -	Cantidad: -	Fecha: -
Dieta: -	-	Flujo: -	-
Oxigeno: -	-	-	-

11/02/2020 HOSPITAL DE MONTEROS "GENERAL LAMADRID"

Origen: TURNO AMB. Especialidad: ODONTOLOGIA
 Fecha: 11/02/2020 Horario: 10:51
 PROFESIONAL ODONTOLOGO : LOGARZO, ELENA ROSA(MP:1318)
 Diagnóstico: CONTROL ODONTOLOGICO
 (Z71.9-Consulta, no especificada)
 Evolución: flemon 46

25/09/2019 HOSPITAL DE MONTEROS "GENERAL LAMADRID"

Origen: TURNO AMB. Especialidad: ODONTOLOGIA
 Fecha: 25/09/2019 Horario: 10:49
 PROFESIONAL ODONTOLOGO : LAZARTE DE ALDONATE, ROSELA MIRTA(MP:539)
 Diagnóstico: CONTROL ODONTOLOGICO
 (Z71.9-Consulta, no especificada)
 Evolución: amalgama op en 16



HISTORIA CLINICA

Apellido: LOLLI DNI 47500788
 Nombre: LUCAS DAVID Fecha Nac.: 05/07/2006
 Domicilio: MONTEAGUDO N°:402 B°:AERO CLUB ESTE Teléfono:
 Edad: 18A H. C.: 20475007884
 Localidad: MONTEROS
 Obra Social: 126700 126700 - OBRA SOCIAL DEL PERSONAL DE LA ACTIVIDAD AZUCARERA TUCUMANA



Origen: TURNO AMB. Especialidad: ODONTOLOGIA
 Fecha: 25/09/2019 Horario: 10:47
 PROFESIONAL ODONTOLOGO : LAZARTE DE ALDONATE, ROSELA MIRTA(MP:539)
 Diagnóstico: CARIES DENTAL COMPUESTA
 (K02.1-Caries de la dentina)
 Evolución: amalgama op en 16

01/08/2019 HOSPITAL DE MONTEROS "GENERAL LAMADRID"

Origen: TURNO AMB./SIGNOS VIT
 Fecha: 01/08/2019 Horario: 08:30
 PROFESIONAL ENFERMERO : GOMEZ, YOLANDA ROSA(MP:1765)

Detalle:	TA Sistolica: -	Peso: 46.60	Perim. Cefalico: 56.00	I.M.C.: 17.98
	TA Diastolica: -	Talla: 161.00	Temp. Axilar: -	Sat. Oxigeno: -
	Frecuencia Cardiaca: -	Frecuencia Resp.: -	Temp. Rectal: -	NIHS: -
	Diuresis: -	Drenaje: -	Sonda: -	Sonda Vesical: -
	Ing. Via Oral: -	Ing. Via Endov.: -	Otros Ing: -	Otros Egr: -
	Fio2: -	Agua Endogena: -	-	Catarsis: -
	Basales: -	Temp. Respiratoria: -	-	-
	Hemoglucolest: -	Hora: -	-	-
	Corrección [U]: -	Hora Corrección: -	-	-
	Dieta: -	Adm. LECHE: -	Cantidad: -	Fecha: -
	Oxigeno: -	-	Flujo: -	-

03/05/2019 HOSPITAL DE MONTEROS "GENERAL LAMADRID"

Origen: TURNO AMB. Especialidad: ODONTOLOGIA
 Fecha: 03/05/2019 Horario: 11:08
 PROFESIONAL ODONTOLOGO : LAZARTE DE ALDONATE, ROSELA MIRTA(MP:539)
 Diagnóstico: CONTROL ODONTOLOGICO
 (Z71.9-Consulta, no especificada)
 Evolución: extraccion dentaria de 24

25/04/2019 HOSPITAL DE MONTEROS "GENERAL LAMADRID"

Origen: TURNO AMB. Especialidad: ODONTOLOGIA
 Fecha: 25/04/2019 Horario: 09:16
 PROFESIONAL ODONTOLOGO : LAZARTE DE ALDONATE, ROSELA MIRTA(MP:539)
 Diagnóstico: CONTROL ODONTOLOGICO
 (Z71.9-Consulta, no especificada)
 Evolución: extraccion dentaria de 53 y absceso de 24 trat amoxicilina +paracetamol cada 8 hs

19/04/2018 HOSPITAL DE MONTEROS "GENERAL LAMADRID"

Origen: TURNO AMB. Especialidad: ODONTOLOGIA
 Fecha: 19/04/2018 Horario: 09:08
 PROFESIONAL ODONTOLOGO : LAZARTE DE ALDONATE, ROSELA MIRTA(MP:539)
 Diagnóstico: CONTROL ODONTOLOGICO
 (Z00-Examen general e investigación de personas sin quejas o sin diagnóstico inf)
 Evolución: absceso dental de 24 trat amoxicilina 500 + ibuprofeno cada 8 hs



HISTORIA CLINICA

Apellido: LOLLI
Nombre: LUCAS DAVID
Domicilio: MONTEAGUDO N°:402 B°:AERO CLUB ESTE
Edad: 18A
Localidad: MONTEROS
Obra Social: 126700 126700 - OBRA SOCIAL DEL PERSONAL DE LA ACTIVIDAD AZUCARERA TUCUMANA

DNI 47500788
Fecha Nac.: 05/07/2006
Teléfono:
H. C.: 20475007884



27/10/2017 HOSPITAL DE MONTEROS "GENERAL LAMADRID"

Origen: TURNO AMB. Especialidad: ODONTOLOGIA
Fecha: 27/10/2017 Horario: 10:12
PROFESIONAL ODONTOLOGO : LAZARTE DE ALDONATE, ROSELA MIRTA(MP:539)
Diagnóstico: CONTROL ODONTOLOGICO
(Z00-Examen general e investigación de personas sin quejas o sin diagnóstico inf
Evolución: cbd n/t

EQUIPO CIENTÍFICO DE
INVESTIGACIONES FISCALES
(ECIF)

DEPARTAMENTO MEDICINA LEGAL

San Miguel de Tucumán, 2 de julio de 2025

Dr. José Mauricio Fernández

AL SEÑOR FISCAL

UNIDAD FISCAL DE INV Y ENJUICIAMIENTO ESP EN DELITOS C/LA PROPIEDAD Y C/LA INT. FISICA

CENTRO JUDICIAL MONTEROS

CAUSA: M-004323/2025 - HEREDIA FANNY ELISA, RIVADENEIRA SOFIA BELEN S/
HOMICIDIO CULPOSO - ART. 84 PÁR. 1 VICT: SOREGAROLI JULIANA DEL PILAR.-
PERICIAL

José Mauricio Fernández, médico forense, se dirige al Sr. Fiscal a fin de elevar informe médico legal, en cumplimiento a lo requerido mediante solicitud digital que antecede, analizando la documentación médica obrante en autos, perteneciente a **LOLLI LUCAS DAVID**, informando lo siguiente:

Antecedentes médicos:

Ingresó el día 23/06/2025 al Hospital Centro de Salud, luego de ingreso al Hospital Gral. Lamadrid de Monteros y al Hospital Padilla, por presentar traumatismo encéfalo craneano y politraumatismo. Ingresó intubado, con excoriaciones en región frontal, laceración en párpado superior derecho, herida en mano derecha y tumefacción en muñeca derecha, herida en scalp en muslo derecho, herida en muslo y pierna izquierda, con deformidad y relleno capilar enlentecido. Se realizan estudios de imágenes, detectándose con radiografía fractura de muñeca izquierda, fémur izquierdo, tibia y peroné izquierdo. Queda internado con pronóstico reservado.

Consideraciones médico legales: Según documentación médica:

Presentó múltiples lesiones contusas superficiales y profundas, en rostro, miembros superiores e inferiores, de características equimóticas excoriativas y contusivas, de origen violento.

Por el tipo de lesiones sufridas (fracturas), se puede estimar un tiempo de curación e inutilidad laboral mayor a 1 (un) mes; sí tuvo riesgo de vida.

Al momento actual no es posible establecer debilitamiento permanente o pérdida en su salud.

Las lesiones se produjeron por el impacto (con fricción en caso de las excoriaciones), de cada superficie afectada, con o contra un elemento duro, animado de fuerza y velocidad.

Saludo a Ud. muy atte.

Dr. José Mauricio Fernández

Médico Forense - MP 9324

Firmado digitalmente

MPF MINISTERIO PÚBLICO FISCAL DE TUCUMÁN

Centro Judicial Monteros

Unidad Fiscal de Investigación y Enjuiciamiento Especializada en Delitos contra la Propiedad y la Integridad Física

LEGAJO: M-004323/2025- "HEREDIA FANNY ELISA, RIVADENEIRA SOFIA BELEN S/ HOMICIDIO CULPOSO - ART. 84 PÁR. 1 VICT: SOREGAROLI JULIANA DEL PILAR"

Monteros, 1 de Julio de 2025.

En atención al escrito presentado en fecha 29/06/2025, estando a las constancias y habiéndose acreditado la propiedad de la camioneta mediante cedula de identificación de vehículo, DNI e informe de dominio, **HAGASE ENTREGA** al ciudadano **RIVADENEIRA ARIEL EMILIO**, DNI 27.298.853, de la camioneta marca Toyota, modelo Hilux, dominio IOC368 y su respectiva llave, elementos resguardados en Protocolo de Identificación de Evidencias y Cadena de Custodia N° 027963, los que se encuentran en calidad de secuestro en la comisaria de Monteros. Dicha entrega deberá ser realizada previa identificación personal y acta labrada en comisaria, y en las mismas condiciones que detentaba al momento del hecho. El acta a labrarse deberá ser remitida a este Ministerio Público vía mail a la dirección de email: delitoscontralapropiedadmonteros@mpftucuman.gob.ar, en formato PDF.

**LARRY Cesar
Augusto**

Firmado digitalmente
por LARRY Cesar Augusto
Fecha: 2025.07.01
09:12:41 -03'00'

DNRPA

Usuario Org Seguridad-juzg230011

Fecha. 01/07/2025

CONSULTA POR DOMINIO

Vehículo: AUTO

DOMINIO. IOC368

RADICACION DEL LEGAJO

Registro Seccional. 23001 - CONCEPCION
 Dirección. PTE. ROCA NRO. 50 PISO PA DTO/OF.
 Localidad. CONCEPCION
 Código Postal. T4146

Provincia. TUCUMAN
 Teléfono (03865)424852

DATOS DEL AUTOMOTOR

Origen. NACIONAL
 Nro. motor. 1KD-7917153
 Nro. chasis. 8AJEZ39G1A2524128
 Fábrica. 030 - TOYOTA ARGENTINA S.A.
 Modelo. 41 - HILUX 4X2 CABINA DOBLE SRV 3.0 TDI C/
 CUE
 Inscripción inicial. 03-02-2010
 Placa. ORIGINAL

Marca motor. TOYOTA
 Marca chasis. TOYOTA
 Marca. 68 - TOYOTA
 Tipo de automotor. 20 - PICK-UP

*** CÉDULAS ASOCIADAS**

Cédula. ARX53526 Fecha Emisión. 13-06-2022

Titular. RIVADENEIRA ARIEL EMILIO - D.N.I. 27298853

*** AUTORIZADOS (CÉDULAS / FOJAS NOTARIALES)**

-Cédula. ARY12938
 Documento Autorizado. D.N.I. 27298630

Fecha Emisión. 13-06-2022
 Nombre Autorizado. HEREDIA FANNY ELISA

*** OTROS ELEMENTOS**

Título Nro. 013295957

Cantidad Consumida. 1

TITULARES

Nombre. RIVADENEIRA ARIEL EMILIO
 Tipo documento. D.N.I. Nro. 27298853
 Cuit/Cuil. 20-27298853-7
 Porcentaje de titularidad. 100 %
 Dirección. RIVADAVIA Número. 273 Piso. Depto.
 Código postal. 4142 Localidad. MONTEROS
 Provincia. TUCUMAN
 Fecha titularidad. 13-06-2022

Fuente de información: D.N.R.P.A. - Actualización: 25/06/2025

Recuerde que ante cualquier diferencia con los datos presentados en esta consulta, tienen validez legal los datos emitidos por el registro seccional con la firma del encargado titular correspondiente.

INFORMACION POLICIAL

Dominio. IOC368

Estado actual. SIN NOVEDADES

** Esta información es suministrada por las dependencias policiales. Verifique que los datos de motor y/o chasis coincidan total o parcialmente con los Datos del Automotor (información avalada por la D.N.R.P.A.). Con esto se pretende evitar errores que puedan perjudicar al USUARIO **.

Ante alguna diferencia, comuníquese con la dependencia correspondiente.

Consulta Dependencias

UNIDAD FISCAL DE INVESTIGACIÓN Y ENJUICIAMIENTO ESPECIALIZADA
EN DELITOS CONTRA LA PROPIEDAD Y LA INTEGRIDAD FISICA

CENTRO JUDICIAL MONTEROS

LEGAJO: M-004323/2025 – “HEREDIA FANNY ELISA, RIVADENEIRA SOFIA
BELEN S/ HOMICIDIO CULPOSO - ART. 84 PÁR. 1 VICT: SOREGAROLI
JULIANA DEL PILAR”

ROL DE QUERELLANTE Y ACTOR CIVIL

En la ciudad de Monteros, Provincia de Tucumán, a los 1 día del mes de Julio de 2025 y por ante esta UNIDAD FISCAL DE INVESTIGACIÓN Y ENJUICIAMIENTO ESPECIALIZADA EN DELITOS CONTRA LA PROPIEDAD Y LA INTEGRIDAD FISICA del Ministerio Público Fiscal a cargo de la Sra. Fiscal Titular Dra. Mónica García de Targa, se presenta la ciudadana **LOLLI CINTHIA MACARENA, D.N.I 43.502.763**, en representación de su hermano Lolli Lucas David, quien en este acto viene a conferir poder especial - APUD ACTA - a favor del letrado Fernández Cristian Iván M.P. 5615 (CAT), telef. 3865522098, para que lo representen en esta causa y asuman oportunamente el rol de querellante y actor civil contra de quien o quienes resultaren responsables por el hecho que viene calificado como homicidio culposo, hecho consumado en fecha 22/06/2025 en la comisaria de Monteros. En dicho carácter, el designado podrá formular todas las peticiones que considere pertinentes, intervendrá en cuantas diligencias y/o actos procesales considere necesario para el mejor cumplimiento de su mandato, y tomará toda la intervención que le acuerde el Código Procesal Penal, haciendo constar la presencia del letrado designado quien en este acto acepta la designación. No siendo para más firman el presente los comparecientes poniendo fin a este acto.

Cinthia Macarena

43502763

Cristian Iván Fernández
M.P. 5615 CAT.
M.N. 798 CAT.

Dr. JUAN CARLOS MEDINA ROSALES
SECRETARIO
MINISTERIO PUBLICO FISCAL
CENTRO JUDICIAL MONTEROS

MPF MINISTERIO PÚBLICO FISCAL DE TUCUMÁN

UNIDAD FISCAL DE INVESTIGACION Y ENJUICIAMIENTO
EN DELITOS CONTRA LA PROPIEDAD Y
CONTRA LA INTEGRIDAD FISICA
CENTRO JUDICIAL MONTEROS

MONTEROS, 27 de Junio de 2025.-

A LA SRA. JEFA DEL
REGISTRO DEL ESTADO CIVIL Y
CAPACIDAD DE LAS PERSONAS DE LA
CIUDAD DE MONTEROS



S _____ / / / / / / / / / / _____ D.-

**LEGAJO M-004323/2025 "HEREDIA FANNY ELISA, RIVADENEIRA SOFIA BELEN S/
HOMICIDIO CULPOSO - ART. 84 PÁR. 1 VICT: SOREGAROLI JULIANA DEL PILAR"**

Por disposición de la Dra. Mónica Andrea García de Targa, Fiscal Titular de la Unidad Fiscal de Investigación y Enjuiciamiento en Delitos contra la Propiedad y Contra la Integridad Física del Centro Judicial Monteros, me dirijo a Ud. a fin que en el término perentorio e improrrogable de 24 horas, proceda a inscribir la Defunción de quien en vida se llamaba **SOREGAROLI JULIANA DEL PILAR, DNI N° 48.958.153**, quien falleciera en fecha 23/06/2025.- A tales efectos se acompaña original de DNI y certificado de defunción.-

Cumplido ello, deberá remitir acta de defunción en PDF a esta Unidad a la dirección: delitoscontralapropiedadmonteros@mpftucuman.gob.ar o al celular 381-6403730, en formato PDF, en el término establecido, bajo apercibimiento de aplicar las sanciones pertinentes, sin perjuicio de las responsabilidades penales o administrativas que correspondan por desobediencia a una orden judicial.-

Saludo a Ud. Atte.-

REPÚBLICA ARGENTINA

101	206	2025
TOMO	ACTA	AÑO

DEFUNCION

Dr. RAU EDUARDO ALBARRACIN
SECRETARIO DE EST. DE GOBIERNO
Y RELACIONES INSTITUCIONALES

REGISTRO DEL ESTADO CIVIL Y
CAPACIDAD DE LAS PERSONAS

En MONTEROS, DPTO. MONTEROS, Pcia. DE TUCUMAN
República Argentina, a 27 de JUNIO
de 2025 Yo, Oficial público de este Registro Civil inscribo la DEFUNCIÓN
de JULIANA DEL PILAR SOREGAROLI
Sexo FEMENINO nacionalidad ARGENTINA
estado -
profesión - Doc. Ident. 49.958.153
domicilio Ruta 325 KM. 5 - EL CERCADO - MONTEROS
Hijo de -
y de -
nacido en TUCUMAN el 26 de JUNIO de 2002
Ocurrida en RUTA 325 - INTERSECCION CALLE SANTIAGO DEL ESTERO - MONTEROS
el 23 de JUNIO de 2025 a las 00:45 horas
Causa de la defunción TEC. GRAVE Y POLITRAUMATISMO
Certificado médico DR. ALBERTO M. LLANOS
Declarante - Doc. Ident. -
Domicilio - Obra en virtud de CA. DOCU.
MENTACION QUE SE ARCHIVA: INSCRIPCION JUDICIAL LEGATO M-004323/2025.
FECHA 27/06/2025 FDO. DR. CARLOS ORIBEL PURITA PROSECRETARIO MINISTERIO
RIO PUBLICO FISCAL CENTRO JUDICIAL MONTEROS. MARIA LAURA RUBIO
JEFA REGISTRO DEL ESTADO CIVIL
Y CAPACIDAD DE LAS PERSONAS
DELEGACION MONTEROS



REPUBLICA ARGENTINA

Ciudad de San Miguel de Tucumán
Registro del Estado Civil y Capacidad de las Personas

El que suscribe OSCAR EDUARDO VERA
Jefe de Sección DELEGACION MONTEROS
del Registro del Estado Civil y Capacidad de las
Personas Deleg. Monteros CERTIFICA que el presente
documento es copia fiel de la partida original, que
expide a solicitud del interesado.
Tomo 101 Sección DEF. Año 2025
Deleg. Monteros, 27 JUN 2025

Aubena
Sr. OSCAR EDUARDO VERA
SUBJEFE CTRO. DE DOCUMENTACION RAPIDA DE MONTEROS
REG. DEL ESTADO CIVIL Y CAPACIDAD DE LAS PERSONAS



HISTORIA CLINICA

Apellido: LOLLI DNI 47500788
 Nombre: LUCAS DAVID Fecha Nac.: 05/07/2006
 Domicilio: MONTEAGUDO N°:402 B°:AERO CLUB ESTE Teléfono:
 Edad: 18A H. C.: 20475007884
 Localidad: MONTEROS
 Obra Social: 126700 126700 - OBRA SOCIAL DEL PERSONAL DE LA ACTIVIDAD AZUCARERA TUCUMANA



27/06/2025 HOSPITAL ZENON SANTILLAN

Origen: INTERNACION Servicio: UNIDAD DE CUIDADOS CRITICOS I

Fecha: 27/06/2025 Horario: 13:24

PROFESIONAL MEDICO : JUANE FERNANDEZ, MARISOL(MP:10676)

Diagnóstico: POLITRAUMATISMO CON TRAUMATISMO ENCEFALOCRANEANO
(T07-Traumatismos múltiples, no especificados)

Otras Afecciones:

Evolución: Paciente de 18 años, que ingreso a UTI el 23/6 con diagnóstico de Politraumatismo con TEC con pérdida de conciencia + contusión pulmonar + fractura expuesta de fémur y fractura de tibia izquierda, lesión tipo scalp de muslo interno derecho, fractura de muñeca derecha, lesión en mentón, hematoma frontal con equimosis orbitaria, múltiples lesiones escoriativas.

Paciente ingresa por guardia del hospital de monteros el 22/6, traído por guardia de emergencias 107, por TEC y PLT, por accidente de tránsito (moto-camioneta de alto impacto, sin casco) con traumatismo facial y pérdida de conocimiento, Glasgow 8/15, que requirió de IOT/ARM, derivado al hospital Padilla donde se realiza TAC de cerebro evaluada por neurocirugía el 23/6 que informa: TAC de cerebro sin lesión ósea ni parenquimatosa de resolución neuroquirúrgica, TAC de columna cervical no evidencia lesión ósea aguda. Rx muestra fractura diafisaria de fémur, tibia y peroné izquierdo, fractura de muñeca, lesión scalp en miembro inferior derecho, es derivado al HCS para intervención quirúrgica, es evaluado por cirugía que indica sin resolución quirúrgica de urgencia, servicio de traumatología realiza toilette quirúrgica + sutura + reducción + tracción esquelética transcalcanea, quedando en Shock Room, donde se observa relleno capilar muy lento, ausencia de pulsos pedio, tibial posterior y poplíteo, evaluado por cirugía vascular que solicita arteriografía, la cual se realiza evidenciando indemnidad de arteria femoral superficial, poplítea supra e infra patelar y de arterias tibiales anterior, posterior y Peronea, por debajo de la zona de fractura de fémur y tibia, con gran vaso espasmo en tercio distal y pie, continuando con requerimiento de soporte vasoactivo, ARM, ingresa a UTI.

Actualmente en mal estado general, critico, hemodinamicamente estable, sin requerimiento de soporte vasoactivo, ARM modo A/C por presión, bajo sedoanalgesia con Remifentanilo + Dexmedetomidina, con RASS -1, se realizó ventana de sedación con muy mal despertar, desaturacion, por lo que se realizó RX de tórax, que evidencia atelectasia en campo pulmonar derecho. Al examen físico presenta palidez generalizada, R1-R2 normofoneticos, silencios impresión libres, con hipoventilación bilateral a predominio de bases, se aspira por tubo orotraqueal escasa secreción mucosa, satura 94-95% con fio 0.70, abdomen blando depresible, no resistente, RHA + hipoactivos, con NET por SNG, presenta tracción esquelética en MMII izquierdo, se evidencia lesión de muslo derecha donde se encontraba fractura expuesta de fémur con vendaje limpio, fractura de tibia izquierda sin lesión de piel, herida tipo scalp de muslo interno derecho con suturas con salida de secreción serohematosa escasa, con aumento de volumen por inflamación, con pulsos presentes, débiles, temperatura conservada, fractura de muñeca derecha con valva de yeso, lesión en mentón con sutura, hematoma frontal con equimosis orbitaria, múltiples lesiones escoriativas en rodillas manos, codos, parpado superior derecho. Ritmo diurético conservado, con hematuria leve. Paciente crítico con pronóstico reservado. Se informa a los familiares.

- ATB: 24/6: Trimetoprima/sulfametoxazol + Clindamicina día 3.

- Cultivos: 24/6: salió hx2, uro (resultado negativo), retro, lesion de region nasal

-27/06: retrocultivo +, pendiente identificacion de germen.

-27/06: CVC YPD

-26/06: serologias virales negativas

-26/06: episodio febril 38°

- 26/6: se realizo interconsulta con neurología, que informa que en TAC cerebral previa se evidencia



HISTORIA CLINICA

Apellido: LOLLI DNI 47500788
 Nombre: LUCAS DAVID Fecha Nac.: 05/07/2006
 Domicilio: MONTEAGUDO N°:402 B°:AERO CLUB ESTE Teléfono:
 Edad: 18A H. C.: 20475007884
 Localidad: MONTEROS
 Obra Social: 126700 126700 - OBRA SOCIAL DEL PERSONAL DE LA ACTIVIDAD AZUCARERA TUCUMANA



edema cerebral, y en la ultima disminucion del edema cerebral, con pequenas imagenes hipodensas.

Indica conducta expectante, y control clinico evolutivo.

- 25/6: se realizo TAC de cerebro, columna cervical, torax, abdomen y pelvis, con informe de especialista PDTE.

- 25/6: se transfundio 2 UGRS.

- 24/6: Se realizo ecodoppler arterial de MMII: flujo conservado en ambos MMII.

- 24/6: Valorado por servicio de Traumatologia, que indican conducta expectante.

- 23/6 Arteriografia de MII: ARTERIA ILIACA PRIMITIVA E INTERNA: Permeables y sin lesiones

angiograficas significativas. ARTERIA ILIACA EXTERNA: Permeable, sin lesiones angiograficas

significativas, con vasoespasmo. ARTERIA FEMORAL COMUN: Permeable, con vasoespasmo. ARTERIA FEMORAL

SUPERFICIAL, PROFUNDA, POPLITEA, TIBIAL ANTERIOR, TRONCO TIBIOPERONEO, PERONEA Y TIBIAL POSTERIOR:

Permeables. Sin lesiones angiograficas significativas. Con vasoespasmo. CONCLUSION: Arterias sin

lesiones angiograficas significativas, con vasoespasmo en contexto de politraumatismo grave con

requerimiento de drogas vasoactivas y fractura expuesta de femur, tibia y perone.

- 23/6: TAC de cerebro, impresiona edema cerebral, Torax con contusion pulmonar bilateral, abdomen s/p. Pendiente informe.

- 23/6: Rx: fractura diafisis de femur, tibia y perone izquierdo, fractura de radio distal derecho

Origen: INTERNACION Servicio: UNIDAD DE CUIDADOS CRITICOS I

Fecha: 27/06/2025 Horario: 12:57

PROFESIONAL LIC. EN NUTRICION : NAVARRO, PAOLA GISELLE(MP:1111)

Diagnostico: POLITRAUMATISMO CON TRAUMATISMO ENCEFALOCRANEANO
(T07-Traumatismos multiples, no especificados)

Otras Afecciones:

Evolucion: MOTIVO DE CONSULTA: adecuacion tratamiento nutricional |

DIAGNOSTICO: Traumatismos multiples, no especificados |

DETALLE: x sng: supportan 63 ml/hora |

Origen: INTERCONSULTA Servicio: KINESIOLOGIA

Fecha: 27/06/2025 Horario: 11:55

Profesional: BORGNINO, NOELIA BELEN

Motivo de Consulta: IC

Diagnostico: R06.0 - DISNEA

Evolucion: CVA, ASPIRACION DE MODERADAS SECRECIONES, TERAPIA DE RE EXPANSION.

Practica: KTR KTM

Origen: INTERNACION Servicio: UNIDAD DE CUIDADOS CRITICOS I

Fecha: 27/06/2025 Horario: 11:54

PROFESIONAL MEDICO : JUANE FERNANDEZ, MARISOL(MP:10676)

Diagnostico: POLITRAUMATISMO CON TRAUMATISMO ENCEFALOCRANEANO
(T07-Traumatismos multiples, no especificados)

Otras Afecciones:

Evolucion: Medicamento Nro.: 1 ALCOHOL CON CLORHEXIDINA 30 ML |

Origen: INTERNACION Servicio: UNIDAD DE CUIDADOS CRITICOS I

Fecha: 27/06/2025 Horario: 11:53

PROFESIONAL MEDICO : JUANE FERNANDEZ, MARISOL(MP:10676)

Diagnostico: POLITRAUMATISMO CON TRAUMATISMO ENCEFALOCRANEANO
(T07-Traumatismos multiples, no especificados)

Otras Afecciones:

Evolucion: Medicamento Nro.: 1 EPIVAC X1 | Medicamento Nro.: 2 SET DE VIA CENTRAL DOBLE LUMEN X1 | Medicamento

Nro.: 3 LIDOCAINA SIN EPINEFRINA |



HISTORIA CLINICA

Apellido: LOLLI DNI 47500788
 Nombre: LUCAS DAVID Fecha Nac.: 05/07/2006
 Domicilio: MONTEAGUDO N°:402 B°:AERO CLUB ESTE Teléfono:
 Edad: 18A H. C.: 20475007884
 Localidad: MONTEROS
 Obra Social: 126700 126700 - OBRA SOCIAL DEL PERSONAL DE LA ACTIVIDAD AZUCARERA TUCUMANA



Origen: INTERNACION Servicio: UNIDAD DE CUIDADOS CRITICOS I
 Fecha: 27/06/2025 Horario: 09:44
 PROFESIONAL MEDICO : RODRIGUEZ VILLARROEL, GIOVANA FATIMA(MP:9786)
 Diagnóstico: POLITRAUMATISMO CON TRAUMATISMO ENCEFALOCRANEANO
 (T07-Traumatismos múltiples, no especificados)

Otras Afecciones:

Evolución: Medicamento Nro.: 1 300ML SF +3 K+2 MG A 35 GOTAS X MIN |

Origen: INTERNACION/SIGNOS V
 Fecha: 27/06/2025 Horario: 09:00
 PROFESIONAL ENFERMERO : CHAVARRIA, ADRIANA GRACIELA(MP:3449)

Detalle:	TA Sistolica:	116.00	Peso:	-	Perim. Cefalico:	-	I.M.C.:	-
	TA Diastolica:	55.00	Talla:	-	Temp. Axilar:	36.90	Sat. Oxigeno:	99
	Frecuencia Cardiaca:	84	Frecuencia Resp.:	19	Temp. Rectal:	-	NIHS:	-
	Diuresis:	-	Drenaje:	-	Sonda:	-	Sonda Vesical:	-
	Ing. Via Oral:	-	Ing. Via Endov.:	-	Otros Ing:	-	Otros Egr:	-
	Fio2:	-	Agua Endogena:	-	Temp. Respiratoria:	-	Catarsis:	-
	Basales:	-	Temp. Respiratoria:	-	Hora:	-		
	Hemoglucotest:	-	Hora:	-	Hora Corrección:	-		
	Corrección [UI]:	-	Hora Corrección:	-	Adm. LECHE:	-	Cantidad:	-
	Dieta:	-	Adm. LECHE:	-			Flujo:	-
	Oxigeno:	-					Fecha:	-

Origen: INTERNACION/SIGNOS V
 Fecha: 27/06/2025 Horario: 07:00
 PROFESIONAL ENFERMERO : CHAVARRIA, ADRIANA GRACIELA(MP:3449)

Detalle:	TA Sistolica:	114.00	Peso:	-	Perim. Cefalico:	-	I.M.C.:	-
	TA Diastolica:	59.00	Talla:	-	Temp. Axilar:	36.80	Sat. Oxigeno:	88
	Frecuencia Cardiaca:	78	Frecuencia Resp.:	20	Temp. Rectal:	-	NIHS:	-
	Diuresis:	-	Drenaje:	-	Sonda:	-	Sonda Vesical:	-
	Ing. Via Oral:	-	Ing. Via Endov.:	-	Otros Ing:	-	Otros Egr:	-
	Fio2:	-	Agua Endogena:	-	Temp. Respiratoria:	-	Catarsis:	-
	Basales:	-	Temp. Respiratoria:	-	Hora:	-		
	Hemoglucotest:	-	Hora:	-	Hora Corrección:	-		
	Corrección [UI]:	-	Hora Corrección:	-	Adm. LECHE:	-	Cantidad:	-
	Dieta:	-	Adm. LECHE:	-			Flujo:	-
	Oxigeno:	-					Fecha:	-

Origen: INTERNACION Servicio: UNIDAD DE CUIDADOS CRITICOS I
 Fecha: 27/06/2025 Horario: 04:56
 PROFESIONAL ENFERMERO : REYES, LIDIA BEATRIZ(MP:5188)
 Diagnóstico: POLITRAUMATISMO CON TRAUMATISMO ENCEFALOCRANEANO
 (T07-Traumatismos múltiples, no especificados)

Otras Afecciones:

Tratamiento: Administración Med.:

PHP SFL A 21 GTS EV : 0Hs. | METOCLOPRAMIDIA 10 MG C/8 HRS EV : 0Hs. | BACTRIM 2 AMPOLLAS EN 100 CC
 DE SF CADA 8 HS EV (FI 24/06) INICIAR POSTERIOR A TOMA DE CULTIVOS : 0Hs. | MIDAZOLAM 1 AMP EV :
 0Hs. | 2Hs. | 4Hs. | HIGIENE BUCAL : 4Hs. |

Origen: INTERNACION/SIGNOS V
 Fecha: 27/06/2025 Horario: 04:00
 PROFESIONAL ENFERMERO : REYES, LIDIA BEATRIZ(MP:5188)



HISTORIA CLINICA

Apellido: LOLLI DNI 47500788
 Nombre: LUCAS DAVID Fecha Nac.: 05/07/2006
 Domicilio: MONTEAGUDO N°:402 B°:AERO CLUB ESTE Teléfono:
 Edad: 18A H. C.: 20475007884
 Localidad: MONTEROS
 Obra Social: 126700 126700 - OBRA SOCIAL DEL PERSONAL DE LA ACTIVIDAD AZUCARERA TUCUMANA



Detalle:	TA Sistolica: 136.00	Peso: -	Perim. Cefalico: -	I.M.C.: -
	TA Diastolica: 72.00	Talla: -	Temp. Axilar: 37.50	Sat. Oxigeno: 99
	Frecuencia Cardiaca: 105	Frecuencia Resp.: 20	Temp. Rectal: -	NIHS: -
	Diuresis: -	Drenaje: -	Sonda: -	Sonda Vesical: -
	Ing. Via Oral: -	Ing. Via Endov.: -		
	Fio2: 35	Agua Endogena: -	Otros Ing: -	Otros Egr: -
	Basales: -	Temp. Respiratoria: -		Catarsis: -
	Hemoglucotest: -	Hora: -		
	Corrección [U]: -	Hora Corrección: -		
	Dieta: -	Adm. LECHE: -	Cantidad: -	Fecha: -
	Oxigeno: -		Flujo: -	
Observaciones:	PCTE EN ARM EN MODO PCV CON FIO2 35%, CON ANALGOSEDACIÓN, FEBRIL SE REALIZA ANTIPIRETICO, NORMO-TENSO, NORMO-GLUCEMICO, CON DOBLE ESQUEMA DE ATB, DIURESIS +, CON TRACCION ESQUELETICA, PCTE CON SECRECIONES MUCOSAS, TTO REALIZADO.			

Origen: INTERNACION Servicio: UNIDAD DE CUIDADOS CRITICOS I

Fecha: 27/06/2025 Horario: 03:15

PROFESIONAL MEDICO : SOTELO, MARIA DE LOS ANGELES(MP:8517)

Diagnóstico: POLITRAUMATISMO CON TRAUMATISMO ENCEFALOCRANEANO
(T07-Traumatismos múltiples, no especificados)

Otras Afecciones:

Evolución: Parenteral Nro.: 1 PHP SFL A 21 GTS EV | Parenteral Nro.: 2 REMIFENTANILO 2 AMP/100 CC SFL A 11 ML EV | Parenteral Nro.: 3 DEXMETOMIDINA 3 AMPOLLAS EN 150CC DE D5% A 11ML/H EV | Medicamento Nro.: 1 OMEPRAZOL 1 MP C/24 HRS EV | Medicamento Nro.: 2 METOCLOPRAMIDIA 10 MG C/8 HRS EV | Medicamento Nro.: 3 SISTEMA CERRADO DE ASPIRACION | Medicamento Nro.: 4 PERFUS VOLUMAT | Medicamento Nro.: 5 SET APLIX | Medicamento Nro.: 6 APOSITO TEGADERM CHG | Medicamento Nro.: 7 CABECERA A 35° | Medicamento Nro.: 8 TRACCION ESQUELETICA | Medicamento Nro.: 9 ENOXAPARINA 0.4 CC SC C/24 HRS | Medicamento Nro.: 10 CPV Y DIURESIS | Medicamento Nro.: 11 HGT POR TURNO Y CORRECCION | Medicamento Nro.: 12 BACTRIM 2 AMPOLLAS EN 100 CC DE SF CADA 8 HS EV (FI 24/06) INICIAR POSTERIOR A TOMA DE CULTIVOS | Medicamento Nro.: 13 CLINDAMICINA 600 MG EN 100 CC DE SF CADA 6 HS EV (FI 24/06) INICIAR POSTERIOR A TOMA DE CULTIVOS | Medicamento Nro.: 14 SNG: SUPPORTAN 63 ML/HORA | Medicamento Nro.: 15 ARM + TUBULADURA PARA ARM CON TRAMP DE AGUA | Medicamento Nro.: 16 CARGA DE 500 CC RINGER EV SOS | Medicamento Nro.: 17 CURACION DE HERIDAS CON IDOPOVIDONA CADA 24 HS Y SOS | Medicamento Nro.: 18 QUETIAPINA 25 MG SNG CADA 12 HS | Medicamento Nro.: 19 PREGABALINA 75 MG SNG CADA 12 HS | Medicamento Nro.: 20 MIDAZOLAM 1 AMP EV | Medicamento Nro.: 21 HIGIENE BUCAL |

Origen: INTERNACION/SIGNOS V

Fecha: 27/06/2025 Horario: 02:00

PROFESIONAL ENFERMERO : REYES, LIDIA BEATRIZ(MP:5188)

Detalle:	TA Sistolica: 136.00	Peso: -	Perim. Cefalico: -	I.M.C.: -
	TA Diastolica: 83.00	Talla: -	Temp. Axilar: 37.50	Sat. Oxigeno: 99
	Frecuencia Cardiaca: 94	Frecuencia Resp.: 20	Temp. Rectal: -	NIHS: -
	Diuresis: -	Drenaje: -	Sonda: -	Sonda Vesical: -
	Ing. Via Oral: -	Ing. Via Endov.: -		
	Fio2: -	Agua Endogena: -	Otros Ing: -	Otros Egr: -
	Basales: -	Temp. Respiratoria: -		Catarsis: -
	Hemoglucotest: -	Hora: -		
	Corrección [U]: -	Hora Corrección: -		
	Dieta: -	Adm. LECHE: -	Cantidad: -	Fecha: -
	Oxigeno: -		Flujo: -	



HISTORIA CLINICA

Apellido: LOLLI DNI 47500788
 Nombre: LUCAS DAVID Fecha Nac.: 05/07/2006
 Domicilio: MONTEAGUDO N°:402 B°:AERO CLUB ESTE Teléfono:
 Edad: 18A H. C.: 20475007884
 Localidad: MONTEROS
 Obra Social: 126700 126700 - OBRA SOCIAL DEL PERSONAL DE LA ACTIVIDAD AZUCARERA TUCUMANA



Origen: INTERNACION Servicio: UNIDAD DE CUIDADOS CRITICOS I

Fecha: 27/06/2025 Horario: 00:40

PROFESIONAL ENFERMERO : REYES, LIDIA BEATRIZ(MP:5188)

Diagnóstico: POLITRAUMATISMO CON TRAUMATISMO ENCEFALOCRANEANO
 (T07-Traumatismos múltiples, no especificados)

Otras Afecciones:

Tratamiento: Administración Med.:

MIDAZOLAM 1 AMP EV : 0Hs. |

Origen: INTERNACION Servicio: UNIDAD DE CUIDADOS CRITICOS I

Fecha: 27/06/2025 Horario: 00:38

PROFESIONAL MEDICO : SOTELO, MARIA DE LOS ANGELES(MP:8517)

Diagnóstico: POLITRAUMATISMO CON TRAUMATISMO ENCEFALOCRANEANO
 (T07-Traumatismos múltiples, no especificados)

Otras Afecciones:

Evolución: Paciente de 18 años cursando internación en UTI con Dx de PLT grave con TEC con pérdida de conocimiento por accidente vial. Presenta contusión pulmonar bilateral, fractura de fémur y tibia izquierdos, herida contusa extensa en muslo derecho, fractura de muñeca derecha y excoriaciones múltiples. Al examen se encuentra paciente en grave estado, en ARM, adaptado a respirador bajo sedoanalgesia, RASS-3, hemodinamicamente estable, sin soporte vasoactivo. Febril durante la guardia, 38°C. Pupilas mióticas, isocóricas e hiporreactivas. Excoriaciones en rostro y herida contuso-cortante en mentón, suturada. R1 y R2 normofonéticos, silencios libres. Pulsos periféricos presentes, débiles. Murmullo vesicular presente en ambos campos pulmonares, roncus aislados. Hipoventilación bibasal. Ventilado en modo PCV a FiO2 35% alcanza SO2 98%. Abdomen distendido, poco depresible, RHA+. SNG para alimentación enteral. Miembro superior derecho con valva de yeso. Mano izquierda con múltiples excoriaciones. Miembro inferior derecho con marcado edema, pulsos distales débiles, frialdad distal, relleno capilar enlentecido. Presenta herida contuso-cortante desde cara anterior hasta interna, suturada, secreción serohemática. Miembro inferior izquierdo con tracción esquelética, pulsos distales débiles, frialdad distal, relleno capilar enlentecido. Diuresis conservada, hematórica, 1200ml/12hs. El 24/06 se tomaron muestras para cultivos, resultados en proceso. Cursa esquema ATB empirico: clindamicina + bactrim, hoy 2º día. Paciente evaluado por Neurología, Cirugía general, Cirugía vascular y Traumatología. El 23/06 se realizó arteriografía de miembro inferior izquierdo que informa sin lesiones angiográficas significativas, vasoespasmo. Serologías virales negativas. Paciente en grave estado y con pronóstico reservado. Familiares informados.

Origen: INTERNACION/SIGNOS V

Fecha: 27/06/2025 Horario: 00:01

PROFESIONAL ENFERMERO : REYES, LIDIA BEATRIZ(MP:5188)

Detalle:	TA Sistólica:	153.00	Peso:	-	Perim. Cefalico:	-	I.M.C.:	-
	TA Diastólica:	71.00	Talla:	-	Temp. Axilar:	38.00	Sat. Oxígeno:	96
	Frecuencia Cardíaca:	94	Frecuencia Resp.:	17	Temp. Rectal:	-	NIHS:	-
	Diuresis:	-	Drenaje:	-	Sonda:	-	Sonda Vesical:	-
	Ing. Via Oral:	-	Ing. Via Endov.:	-	Otros Ing:	-	Otros Egr:	-
	Fio2:	35	Agua Endogena:	-	Temp. Respiratoria:	-	Catarsis:	-
	Basales:	-	Temp. Respiratoria:	-	Postprandial	-		-
	Hemoglucotest:	139	Hora:	00:01	Cantidad:	-	Fecha:	-
	Corrección [UI]:	-	Hora Corrección:	-	Flujo:	-		-
	Dieta:	-	Adm. LECHE:	-		-		-
	Oxígeno:	-		-		-		-



HISTORIA CLINICA

Apellido: LOLLI DNI 47500788
 Nombre: LUCAS DAVID Fecha Nac.: 05/07/2006
 Domicilio: MONTEAGUDO N°:402 B°:AERO CLUB ESTE Teléfono:
 Edad: 18A H. C.: 20475007884
 Localidad: MONTEROS
 Obra Social: 126700 126700 - OBRA SOCIAL DEL PERSONAL DE LA ACTIVIDAD AZUCARERA TUCUMANA



26/06/2025 HOSPITAL ZENON SANTILLAN

Origen: INTERNACION Servicio: UNIDAD DE CUIDADOS CRITICOS I
 Fecha: 26/06/2025 Horario: 20:33
 PROFESIONAL ENFERMERO : LOUYF, ADA GRISEL(MP:3738)
 Diagnóstico: POLITRAUMATISMO CON TRAUMATISMO ENCEFALOCRANEANO
 (T07-Traumatismos múltiples, no especificados)

Otras Afecciones:

Tratamiento: Administración Med.:
 MIDAZOLAM 1 AMP EV :20Hs. |

Origen: INTERNACION Servicio: UNIDAD DE CUIDADOS CRITICOS I
 Fecha: 26/06/2025 Horario: 20:33
 PROFESIONAL ENFERMERO : LOUYF, ADA GRISEL(MP:3738)
 Diagnóstico: POLITRAUMATISMO CON TRAUMATISMO ENCEFALOCRANEANO
 (T07-Traumatismos múltiples, no especificados)

Otras Afecciones:

Tratamiento: Administración Med.:
 XSNG: SUPPORTAN 63 ML/HORA :20Hs. |

Origen: INTERNACION Servicio: UNIDAD DE CUIDADOS CRITICOS I
 Fecha: 26/06/2025 Horario: 20:33
 PROFESIONAL ENFERMERO : LOUYF, ADA GRISEL(MP:3738)
 Diagnóstico: POLITRAUMATISMO CON TRAUMATISMO ENCEFALOCRANEANO
 (T07-Traumatismos múltiples, no especificados)

Otras Afecciones:

Tratamiento: Administración Med.:
 REMIFENTANILO 2 AMP/100 CC SFL A 11 ML EV :18Hs. | PHP SFL A 21 GTS EV : 8Hs. | 16Hs. | OMEPRAZOL 1
 MP C/24 HRS EV : 8Hs. | METOCLOPRAMIDIA 10 MG C/8 HRS EV : 8Hs. | 16Hs. | BACTRIM 2 AMPOLLAS EN 100
 CC DE SF CADA 8 HS EV (FI 24/06) INICIAR POSTERIOR A TOMA DE CULTIVOS : 8Hs. | 16Hs. | CLINDAMICINA
 600 MG EN 100 CC DE SF CADA 6 HS EV (FI 24/06) INICIAR POSTERIOR A TOMA DE CULTIVOS : 0Hs. | 6Hs. |
 12Hs. | 18Hs. | DEXMEDETOMIDINA 3 AMPOLLAS EN 150CC DE D5% A 11ML/H EV :18Hs. | CURACION DE HERIDAS
 CON IDOPOVIDONA CADA 24 HS Y SOS :16Hs. |

Origen: INTERNACION/SIGNOS V
 Fecha: 26/06/2025 Horario: 20:00
 PROFESIONAL ENFERMERO : LOUYF, ADA GRISEL(MP:3738)

Detalle:	TA Sistolica: 133.00	Peso: -	Perim. Cefalico: -	I.M.C.: -
	TA Diastolica: 67.00	Talla: -	Temp. Axilar: 36.00	Sat. Oxigeno: 98
	Frecuencia Cardiaca: 76	Frecuencia Resp.: 19	Temp. Rectal: -	NIHS: -
	Diuresis: -	Drenaje: -	Sonda: -	Sonda Vesical: -
	Ing. Via Oral: -	Ing. Via Endov.: -	Otros Ing: -	Otros Egr: -
	Fio2: 50	Agua Endogena: -		Catarsis: -
	Basales: -	Temp. Respiratoria: -		
	Hemoglucolest: -	Hora: -		
	Corrección [U]: -	Hora Corrección: -		
	Dieta: -	Adm. LECHE: -	Cantidad: -	Fecha: -
	Oxigeno: -		Flujo: -	
Observaciones:	PACIENTE EN AVM, PARAMETROS ESTABLES, SIN INOTROPICOS, SE REALIZA HIGIENE PARCIAL Y CURACION DE HERIDAS MULTIPLES, SECRECIONES ABUNDANTES PURULENTAS. SONDA VESICAL PERMEABLE HEMATURICA.			



HISTORIA CLINICA

Apellido: LOLLI DNI 47500788
 Nombre: LUCAS DAVID Fecha Nac.: 05/07/2006
 Domicilio: MONTEAGUDO N°:402 B°:AERO CLUB ESTE Teléfono:
 Edad: 18A H. C.: 20475007884
 Localidad: MONTEROS
 Obra Social: 126700 126700 - OBRA SOCIAL DEL PERSONAL DE LA ACTIVIDAD AZUCARERA TUCUMANA



Origen: INTERCONSULTA Servicio: KINESIOLOGIA
 Fecha: 26/06/2025 Horario: 19:56
 Profesional: RUIZ DANEGGER, MARIA MERCEDES
 Motivo de Consulta: KTR + KTM
 Diagnóstico: J96 - INSUFICIENCIA RESPIRATORIA, NO CLASIFICADA EN OTRA PARTE
 Evolución: PACIENTE EN ARM QUE CONTINUA CON KINESIOTERAPIA RESPIRATORIA. ABUNDANTE CANTIDAD DE SECRECIONES MUCOHEMATICAS DE TET.

Practica:

Origen: INTERNACION Servicio: UNIDAD DE CUIDADOS CRITICOS I
 Fecha: 26/06/2025 Horario: 19:29
 PROFESIONAL MEDICO : CACERES, KAREN NOELIA(MP:9560)
 Diagnóstico: POLITRAUMATISMO CON TRAUMATISMO ENCEFALOCRANEANO
 (T07-Traumatismos múltiples, no especificados)

Otras Afecciones:

Evolución: Medicamento Nro.: 1 MIDAZOLAM 1 AMP EV |

Origen: INTERNACION Servicio: UNIDAD DE CUIDADOS CRITICOS I
 Fecha: 26/06/2025 Horario: 19:27
 PROFESIONAL MEDICO : CACERES, KAREN NOELIA(MP:9560)
 Diagnóstico: POLITRAUMATISMO CON TRAUMATISMO ENCEFALOCRANEANO
 (T07-Traumatismos múltiples, no especificados)

Otras Afecciones:

Evolución: Medicamento Nro.: 1 QUETIAPINA 25 MG SNG CADA 12 HS | Medicamento Nro.: 2 PREGABALINA 75 MG SNG CADA 12 HS |

Origen: INTERNACION Servicio: UNIDAD DE CUIDADOS CRITICOS I
 Fecha: 26/06/2025 Horario: 18:08
 PROFESIONAL MEDICO : CACERES, KAREN NOELIA(MP:9560)
 Diagnóstico: POLITRAUMATISMO CON TRAUMATISMO ENCEFALOCRANEANO
 (T07-Traumatismos múltiples, no especificados)

Otras Afecciones:

Evolución: Se realiza GSA de control: 0.50/7.43/107/33/-2.0/21.9/98%/215.

Origen: INTERNACION/SIGNOS V
 Fecha: 26/06/2025 Horario: 18:00
 PROFESIONAL ENFERMERO : LOUYF, ADA GRISEL(MP:3738)

Detalle:	TA Sistolica: 142.00	Peso: -	Perim. Cefalico: -	I.M.C.: -
	TA Diastolica: 85.00	Talla: -	Temp. Axilar: 36.00	Sat. Oxigeno: 100
	Frecuencia Cardiaca: 64	Frecuencia Resp.: 18	Temp. Rectal: -	NIHS: -
	Diuresis: -	Drenaje: -	Sonda: -	Sonda Vesical: -
	Ing. Via Oral: -	Ing. Via Endov.: -	Otros Ing: -	Otros Egr: -
	Fio2: 50	Agua Endogena: -	-	Catarsis: -
	Basales: -	Temp. Respiratoria: -		
	Hemoglucotest: -	Hora: -		
	Corrección [U]: -	Hora Corrección: -		
	Dieta: -	Adm. LECHE: -	Cantidad: -	Fecha: -
	Oxigeno: -		Flujo: -	

Origen: INTERNACION/SIGNOS V
 Fecha: 26/06/2025 Horario: 16:00
 PROFESIONAL ENFERMERO : LOUYF, ADA GRISEL(MP:3738)



HISTORIA CLINICA

Apellido: LOLLI DNI 47500788
 Nombre: LUCAS DAVID Fecha Nac.: 05/07/2006
 Domicilio: MONTEAGUDO N°:402 B°:AERO CLUB ESTE Teléfono:
 Edad: 18A H. C.: 20475007884
 Localidad: MONTEROS
 Obra Social: 126700 126700 - OBRA SOCIAL DEL PERSONAL DE LA ACTIVIDAD AZUCARERA TUCUMANA



Detalle:	TA Sistolica:	131.00	Peso:	-	Perim. Cefalico:	-	I.M.C.:	-
	TA Diastolica:	60.00	Talla:	-	Temp. Axilar:	36.00	Sat. Oxigeno:	99
	Frecuencia Cardiaca:	59	Frecuencia Resp.:	16	Temp. Rectal:	-	NIHS:	-
	Diuresis:	-	Drenaje:	-	Sonda:	-	Sonda Vesical:	-
	Ing. Via Oral:	-	Ing. Via Endov.:	-	Otros Ing:	-	Otros Egr:	-
	Fio2:	50	Agua Endogena:	-	Temp. Respiratoria:	-	Catarsis:	-
	Basales:	-	Temp. Respiratoria:	-	Postprandial			
	Hemoglucotest:	155	Hora:	16:00	Cantidad:	-	Fecha:	-
	Corrección [UI]:	-	Hora Corrección:	-	Flujo:	-		
	Dieta:	-	Adm. LECHE:	-				
	Oxigeno:	-						

Origen: INTERNACION Servicio: UNIDAD DE CUIDADOS CRITICOS I

Fecha: 26/06/2025 Horario: 12:29

PROFESIONAL MEDICO : MAZZIOTTI, JULIETA VILMA(MP:5527)

Diagnóstico: POLITRAUMATISMO CON TRAUMATISMO ENCEFALOCRANEANO
(T07-Traumatismos múltiples, no especificados)

Otras Afecciones:

Evolución: NEUROLOGIA

Paciente de 18 años. Sin antecedentes patologicos descriptos en HC.

Ingresa el 23/6/25 por cuadro de PLT/TEC. Accidente moto. Ingresada derivada de Monteros con previa evaluacion por neurocirugia en Padilla. ARM, sedacion e inotropicos. Fractura expuesta femur izquierdo y tibia izquierda. Herida muslo derecho, fractura muñeca derecha, multiples escoriaciones faciales, frontal izquierdo y vertex y hematoma bpalpebral derecho. Cefalo hematoma frontal derecho. Hipoperfusión MII por lo cual se realizo arteriografia con evidencia de vasoespasmio distal. Cirugia traumatologica con traccion esquelética de MMI. Contusion pulmonar. Anemia severa. Plaquetopenia. Aumento de transaminasas. CPK 8100 con funcion renal normal.

TAC de cerebro del 23/6/25: sin informe: veo estudio: falta de surcos generalizados. Sin lesiones focales ni sangrado. No evidencio trazos fracturarios en calota. Si bien paciente es joven podria corresponder a edema cerebral. TAC cervical 23/6/25: sin informe: sin lesiones oseas visibles, vertebras alineadas. Canal libre.

TAC cerebral del 25/6/25: sin informe: veo estudio: se evidencian algunos surcos corticales por lo cual se asume estudio previo con edema cerebral. Pequeñas puntiformes hiperdensidades a nivel frontal derecho paramedial anterior y bitemporales a considerar en primera instancia contusiones cerebrales pequeñas. Cefalohematoma frontal posterior derecho. Ocupacion seno maxilar izquierdo. Al examen: sedado, sin respuesta a estímulos dolorosos en 4 miembros. Pupilas iguales e hiporreactivas. Desconjugacion de mirada basal con desviacion ojo izquierdo hacia afuera. ROC negativos. Escoriaciones frontales varias.

Sugiero TAC cerebro control en 48-42 horas.

Medidas antiedema cerebral. Compensacion clinica general manteniendo PA y oxigenacion.

Se realizara control evolutivo neurologico a medida que pueda descenderse sedacion.

Origen: INTERCONSULTA Servicio: KINESIOLOGIA

Fecha: 26/06/2025 Horario: 12:26

Profesional: BORGNINO, NOELIA BELEN

Motivo de Consulta: IC

Diagnóstico: R06.0 - DISNEA

Evolución: TERAPIA DE RE EXPANSION POR ATELECTASIA, ASPIRACION DE ABUNDANTES SECRECIONES HEMATICAS

Practica: KTR KTM



HISTORIA CLINICA

Apellido: LOLLI DNI 47500788
 Nombre: LUCAS DAVID Fecha Nac.: 05/07/2006
 Domicilio: MONTEAGUDO N°:402 B°:AERO CLUB ESTE Teléfono:
 Edad: 18A H. C.: 20475007884
 Localidad: MONTEROS
 Obra Social: 126700 126700 - OBRA SOCIAL DEL PERSONAL DE LA ACTIVIDAD AZUCARERA TUCUMANA



Origen: INTERNACION Servicio: UNIDAD DE CUIDADOS CRITICOS I

Fecha: 26/06/2025 Horario: 12:13

PROFESIONAL MEDICO : CACERES, KAREN NOELIA(MP:9560)

Diagnóstico: POLITRAUMATISMO CON TRAUMATISMO ENCEFALOCRANEANO
 (T07-Traumatismos múltiples, no especificados)

Otras Afecciones:

Evolución: Paciente de 18 años, que ingreso a UTI el 23/6 con diagnóstico de Politraumatismo con TEC con pérdida de conciencia + contusión pulmonar + fractura expuesta de fémur y fractura de tibia izquierda, lesión tipo scalp de muslo interno derecho, fractura de muñeca derecha, lesión en mentón, hematoma frontal con equimosis orbitaria, múltiples lesiones escoriativas. Paciente ingresa por guardia del hospital de monteros el 22/6, traído por servicio de emergencias 107, por TEC y PLT, por accidente de tránsito (moto-camioneta de alto impacto, sin casco) con traumatismo facial y pérdida de conocimiento, Glasgow 8/15, que requirió de IOT/ARM, derivado al hospital Padilla donde se realiza TAC de cerebro evaluada por neurocirugía el 23/6 que informa: TAC de cerebro sin lesión ósea ni parenquimatosa de resolución neuroquirúrgica, TAC de columna cervical no evidencia lesión ósea aguda. Rx muestra fractura diafisaria de fémur, tibia y peroné izquierdo, fractura de muñeca, lesión scalp en miembro inferior derecho, es derivado al HCS para intervención quirúrgica, es evaluado por cirugía que indica sin resolución quirúrgica de urgencia, servicio de traumatología realiza toilette quirúrgica + sutura + reducción + tracción esquelética transcalseana, quedando en Shock Room, donde se observa relleno capilar muy lento, ausencia de pulsos pedio, tibial posterior y poplíteo, evaluado por cirugía vascular que solicita arteriografía, la cual se realiza evidenciando indemnidad de arteria femoral superficial, poplíteo supra e infra patelar y de arterias tibiales anterior, posterior y Peronea, por debajo de la zona de fractura de fémur y tibia, con gran vaso espasmo en tercio distal y pie, continuando con requerimiento de soporte vasoactivo, ARM, ingresa a UTI. Actualmente en mal estado general, crítico, hemodinamicamente estable, sin requerimiento de soporte vasoactivo, ARM modo A/C por presión, bajo sedoanalgesia con Remifentanilo + Dexmedetomidina, con RASS -1, se realizó ventana de sedación con muy mal despertar, desaturación, por lo que se realizó RX de tórax, que evidencia atelectasia en campo pulmonar derecho. Al examen físico presenta palidez generalizada, R1-R2 normofonéticos, silencios impresión libres, con hipoventilación bilateral a predominio de bases, se aspira por tubo oro-traqueal escasa secreción mucosa, satura 94-95% con fio 0.70, abdomen blando depresible, no resistente, RHA + hipoactivos, con NET por SNG, presenta tracción esquelética en MMII izquierdo, se evidencia lesión de muslo derecha donde se encontraba fractura expuesta de fémur con vendaje limpio, fractura de tibia izquierda sin lesión de piel, herida tipo scalp de muslo interno derecho con suturas con salida de secreción serohemática escasa, con aumento de volumen por inflamación, con pulsos presentes, débiles, temperatura conservada, fractura de muñeca derecha con valva de yeso, lesión en mentón con sutura, hematoma frontal con equimosis orbitaria, múltiples lesiones escoriativas en rodillas, manos, codos, parpado superior derecho. Ritmo diurético conservado, con hematuria leve. Paciente crítico con pronóstico reservado. Se informa a los familiares.

- ATB: 24/6: Trimetoprima/sulfametoxazol + Clindamicina día 2.

- Cultivos: 24/6: salió hx2, uro, retro.

- 25/6: HTO 18, HB 6.2, GB 4520, PLT 88.000, Urea 28, Creatinina 0.58, K 3.7, CPK 8100, Actividad 78%, GOT: 337, GPT 199, FAL 59, GGT 8, BT 0.15.

- 26/6: se realizó interconsulta con neurología, que informa que en TAC cerebral previa se evidencia edema cerebral, y en la última disminución del edema cerebral, con pequeñas imágenes hipodensas. Indica conducta expectante, y control clínico evolutivo.

- 25/6: se realizó TAC de cerebro, columna cervical, torax, abdomen y pelvis, con informe de especialista PDTE.

- 25/6: se transfundió 2 UGRS.



HISTORIA CLINICA

Apellido: LOLLI DNI 47500788
 Nombre: LUCAS DAVID Fecha Nac.: 05/07/2006
 Domicilio: MONTEAGUDO N°:402 B°:AERO CLUB ESTE Teléfono:
 Edad: 18A H. C.: 20475007884
 Localidad: MONTEROS
 Obra Social: 126700 126700 - OBRA SOCIAL DEL PERSONAL DE LA ACTIVIDAD AZUCARERA TUCUMANA



- 24/6: Se realizó ecodoppler arterial de MMII: flujo conservado en ambos MMII.
- 24/6: Valorado por servicio de Traumatología, que indican conducta expectante.
- 23/6 Arteriografía de MII: ARTERIA ILIACA PRIMITIVA E INTERNA: Permeables y sin lesiones angiográficas significativas. ARTERIA ILIACA EXTERNA: Permeable, sin lesiones angiográficas significativas, con vasoespasmo. ARTERIA FEMORAL COMUN: Permeable, con vasoespasmo. ARTERIA FEMORAL SUPERFICIAL, PROFUNDA, POPLITEA, TIBIAL ANTERIOR, TRONCO TIBIOPERONEO, PERONEA Y TIBIAL POSTERIOR: Permeables. Sin lesiones angiográficas significativas. Con vasoespasmo. CONCLUSION: Arterias sin lesiones angiográficas significativas, con vasoespasmo en contexto de politraumatismo grave con requerimiento de drogas vasoactivas y fractura expuesta de fémur, tibia y peroné.
- 23/6: TAC de cerebro, impresiona edema cerebral, Tórax con contusión pulmonar bilateral, abdomen s/p. Pendiente informe.
- 23/6: Rx: fractura diáfisis de fémur, tibia y peroné izquierdo, fractura de radio distal derecho.

Origen: INTERNACION Servicio: UNIDAD DE CUIDADOS CRITICOS I
 Fecha: 26/06/2025 Horario: 11:06
 PROFESIONAL LIC. EN NUTRICION : NAVARRO, PAOLA GISELLE(MP:1111)
 Diagnóstico: POLITRAUMATISMO CON TRAUMATISMO ENCEFALOCRANEANO
 (T07-Traumatismos múltiples, no especificados)

Otras Afecciones:

Evolución: Parenteral Nro.: 1 XSNG: SUPPORTAN 63 ML/HORA |

Origen: INTERNACION Servicio: UNIDAD DE CUIDADOS CRITICOS I
 Fecha: 26/06/2025 Horario: 10:10
 PROFESIONAL LIC. EN NUTRICION : NAVARRO, PAOLA GISELLE(MP:1111)
 Diagnóstico: POLITRAUMATISMO CON TRAUMATISMO ENCEFALOCRANEANO
 (T07-Traumatismos múltiples, no especificados)

Otras Afecciones:

Evolución: MOTIVO DE CONSULTA: adecuacion tto nutricional |
 DIAGNOSTICO: Traumatismos múltiples, no especificados |
 DETALLE: xsng: supportan 63 ml/hora |

Origen: INTERNACION/SIGNOS V
 Fecha: 26/06/2025 Horario: 09:00
 PROFESIONAL ENFERMERO : MORALES, ROXANA NOEMÍ(MP:3714)

Detalle:	TA Sistolica: 116.00	Peso: -	Perim. Cefalico: -	I.M.C.: -
	TA Diastolica: 60.00	Talla: -	Temp. Axilar: 36.00	Sat. Oxigeno: 96
	Frecuencia Cardiaca: 70	Frecuencia Resp.: 16	Temp. Rectal: -	NIHS: -
	Diuresis: -	Drenaje: -	Sonda: -	Sonda Vesical: -
	Ing. Via Oral: -	Ing. Via Endov.: -	Otros Ing: -	Otros Egr: -
	Fio2: -	Agua Endogena: -		Catarsis: -
	Basales: -	Temp. Respiratoria: -		
	Hemoglucolest: -	Hora: -		
	Corrección [UJ]: -	Hora Corrección: -		
	Dieta: -	Adm. LECHE: -	Cantidad: -	Fecha: -
	Oxigeno: -		Flujo: -	

Observaciones: PACIENTE DELICADO DESATURANDO SE ASPIRA ABUNDANTE SIALORREA SE LE REALIZA HIGIENE BUCAL BAÑADO CAMBIO DE FIJACION SE LE REALIZO PLACA DE CONTROL DIURESIS POSITIVA

Origen: INTERNACION/SIGNOS V
 Fecha: 26/06/2025 Horario: 07:00
 PROFESIONAL ENFERMERO : MORALES, ROXANA NOEMÍ(MP:3714)



HISTORIA CLINICA

Apellido: LOLLI DNI 47500788
 Nombre: LUCAS DAVID Fecha Nac.: 05/07/2006
 Domicilio: MONTEAGUDO N°:402 B°:AERO CLUB ESTE Teléfono:
 Edad: 18A H. C.: 20475007884
 Localidad: MONTEROS
 Obra Social: 126700 126700 - OBRA SOCIAL DEL PERSONAL DE LA ACTIVIDAD AZUCARERA TUCUMANA



Detalle:	TA Sistolica:	112.00	Peso:	-	Perim. Cefalico:	-	I.M.C.:	-
	TA Diastolica:	95.00	Talla:	-	Temp. Axilar:	36.00	Sat. Oxigeno:	100
	Frecuencia Cardiaca:	72	Frecuencia Resp.:	16	Temp. Rectal:	-	NIHS:	-
	Diuresis:	-	Drenaje:	-	Sonda:	-	Sonda Vesical:	-
	Ing. Via Oral:	-	Ing. Via Endov.:	-	Otros Ing:	-	Otros Egr:	-
	Fio2:	-	Agua Endogena:	-	Temp. Respiratoria:	-	Catarsis:	-
	Basales:	-	Temp. Respiratoria:	-	Hora:	-	Fecha:	-
	Hemoglucolest:	-	Hora:	-	Hora Corrección:	-		
	Corrección [UI]:	-	Adm. LECHE:	-	Cantidad:	-		
	Dieta:	-			Flujo:	-		
	Oxigeno:	-						

Origen: INTERNACION Servicio: UNIDAD DE CUIDADOS CRITICOS I

Fecha: 26/06/2025 Horario: 04:57

PROFESIONAL ENFERMERO : REYES, LIDIA BEATRIZ(MP:5188)

Diagnóstico: POLITRAUMATISMO CON TRAUMATISMO ENCEFALOCRANEANO
(T07-Traumatismos múltiples, no especificados)

Otras Afecciones:

Tratamiento: Administración Med.:

REMIFENTANILO 2 AMP/100 CC SFL A 11 ML EV : 0Hs. | PHP SFL A 21 GTS EV : 0Hs. | METOCLOPRAMIDIA 10 MG
 C/8 HRS EV : 0Hs. | SISTEMA CERRADO DE ASPIRACION : 0Hs. | HGT POR TURNO Y CORRECCION : 0Hs. |
 BACTRIM 2 AMPOLLAS EN 100 CC DE SF CADA 8 HS EV (FI 24/06) INICIAR POSTERIOR A TOMA DE CULTIVOS :
 0Hs. | DEXMEDETOMIDINA 3 AMPOLLAS EN 150CC DE D5% A 11ML/H EV : 2Hs. |

Origen: INTERNACION/SIGNOS V

Fecha: 26/06/2025 Horario: 04:00

PROFESIONAL ENFERMERO : REYES, LIDIA BEATRIZ(MP:5188)

Detalle:	TA Sistolica:	123.00	Peso:	-	Perim. Cefalico:	-	I.M.C.:	-
	TA Diastolica:	65.00	Talla:	-	Temp. Axilar:	36.00	Sat. Oxigeno:	100
	Frecuencia Cardiaca:	62	Frecuencia Resp.:	19	Temp. Rectal:	-	NIHS:	-
	Diuresis:	-	Drenaje:	-	Sonda:	-	Sonda Vesical:	-
	Ing. Via Oral:	-	Ing. Via Endov.:	-	Otros Ing:	-	Otros Egr:	-
	Fio2:	30	Agua Endogena:	-	Temp. Respiratoria:	-	Catarsis:	-
	Basales:	-	Temp. Respiratoria:	-	Hora:	-	Fecha:	-
	Hemoglucolest:	-	Hora:	-	Hora Corrección:	-		
	Corrección [UI]:	-	Adm. LECHE:	-	Cantidad:	-		
	Dieta:	-			Flujo:	-		
	Oxigeno:	-						

Observaciones: PCTE CON VIA CENTRAL PERMEABLE, EN ARM EN MODO PCV CON FIO2 30%, AFEBRIL,
 NORMO-TENSO, NORMO-GLUCEMICO, DIURESIS +, CON TRACCION ESQUELETICA, SE ASPIRA
 ESCASAS SECRECIONES, TTO REALIZADO

Origen: INTERNACION/SIGNOS V

Fecha: 26/06/2025 Horario: 02:00

PROFESIONAL ENFERMERO : REYES, LIDIA BEATRIZ(MP:5188)



HISTORIA CLINICA

Apellido: LOLLI DNI 47500788
 Nombre: LUCAS DAVID Fecha Nac.: 05/07/2006
 Domicilio: MONTEAGUDO N°:402 B°:AERO CLUB ESTE Teléfono:
 Edad: 18A H. C.: 20475007884
 Localidad: MONTEROS
 Obra Social: 126700 126700 - OBRA SOCIAL DEL PERSONAL DE LA ACTIVIDAD AZUCARERA TUCUMANA



Detalle:	TA Sistolica: 124.00	Peso: -	Perim. Cefalico: -	I.M.C.: -
	TA Diastolica: 75.00	Talla: -	Temp. Axilar: 36.00	Sat. Oxigeno: 100
	Frecuencia Cardiaca: 61	Frecuencia Resp.: 19	Temp. Rectal: -	NIHS: -
	Diuresis: -	Drenaje: -	Sonda: -	Sonda Vesical: -
	Ing. Via Oral: -	Ing. Via Endov.: -	Otros Ing: -	Otros Egr: -
	Fio2: 30	Agua Endogena: -	Temp. Respiratoria: -	Catarsis: -
	Basales: -	Temp. Respiratoria: -	Hora: -	Fecha: -
	Hemoglucotest: -	Corrección [U]: -	Adm. LECHE: -	Flujo: -
	Dieta: -	Adm. LECHE: -	Cantidad: -	Flujo: -
	Oxigeno: -			

Origen: INTERNACION Servicio: UNIDAD DE CUIDADOS CRITICOS I
 Fecha: 26/06/2025 Horario: 00:17

PROFESIONAL MEDICO : CACERES, KAREN NOELIA(MP:9560)

Diagnóstico: POLITRAUMATISMO CON TRAUMATISMO ENCEFALOCRANEANO
 (T07-Traumatismos múltiples, no especificados)

Otras Afecciones:

Evolución: Parenteral Nro.: 1 REMIFENTANILO 2 AMP/100 CC SFL A 11 ML EV | Parenteral Nro.: 2 NORADRENALINA 2 AMP/250 CC DSA 5% A 11 ML EV (MODIFICAR SEGUN TAM) | Parenteral Nro.: 3 PHP SFL A 21 GTS EV | Parenteral Nro.: 4 X SNG: SUPPORTAN 42 ML/HORA | Medicamento Nro.: 1 DIPIRONA 1 AMP EV SOS | Medicamento Nro.: 2 OMEPRAZOL 1 MP C/24 HRS EV | Medicamento Nro.: 3 METOCLOPRAMIDIA 10 MG C/8 HRS EV | Medicamento Nro.: 4 SISTEMA CERRADO DE ASPIRACION | Medicamento Nro.: 5 PERFUS VOLUMAT | Medicamento Nro.: 6 SET APLIX | Medicamento Nro.: 7 APOSITO TEGADERM CHG | Medicamento Nro.: 8 CABECERA A 35° | Medicamento Nro.: 9 TRACCION ESQUELETICA | Medicamento Nro.: 10 ENOXAPARINA 0.4 CC SC C/24 HRS | Medicamento Nro.: 11 CPV Y DIURESIS | Medicamento Nro.: 12 HGT POR TURNO Y CORRECCION | Medicamento Nro.: 13 BACTRIM 2 AMPOLLAS EN 100 CC DE SF CADA 8 HS EV (FI 24/06) INICIAR POSTERIOR A TOMA DE CULTIVOS | Medicamento Nro.: 14 CLINDAMICINA 600 MG EN 100 CC DE SF CADA 6 HS EV (FI 24/06) INICIAR POSTERIOR A TOMA DE CULTIVOS | Medicamento Nro.: 15 DEXMEDETOMIDINA 3 AMPOLLAS EN 150CC DE D5% A 11ML/H EV | Medicamento Nro.: 16 ARM + TUBULADURA PARA ARM CON TRAMP DE AGUA | Medicamento Nro.: 17 CARGA DE 500 CC RINGER EV SOS | Medicamento Nro.: 18 CURACION DE HERIDAS CON IDOPOVIDONA CADA 24 HS Y SOS |

Origen: INTERNACION Servicio: UNIDAD DE CUIDADOS CRITICOS I
 Fecha: 26/06/2025 Horario: 00:13

PROFESIONAL ENFERMERO : VARGAS MARGAGLIOTTI, MARIA LAURA(MP:5254)

Diagnóstico: POLITRAUMATISMO CON TRAUMATISMO ENCEFALOCRANEANO
 (T07-Traumatismos múltiples, no especificados)

Otras Afecciones:

Tratamiento: Administración Med.:
 CARGA DE 2000 ML DE RINGER EN LA MAÑANA, 2000 ML DE RINGER EN LA TARDE Y 1000 ML DE RINGER EN LA NOCHE : 0Hs. |

Origen: INTERNACION/SIGNOS V

Fecha: 26/06/2025 Horario: 00:01

PROFESIONAL ENFERMERO : VARGAS MARGAGLIOTTI, MARIA LAURA(MP:5254)



HISTORIA CLINICA

Apellido: LOLLI DNI 47500788
 Nombre: LUCAS DAVID Fecha Nac.: 05/07/2006
 Domicilio: MONTEAGUDO N°:402 B°:AERO CLUB ESTE Teléfono:
 Edad: 18A H. C.: 20475007884
 Localidad: MONTEROS
 Obra Social: 126700 126700 - OBRA SOCIAL DEL PERSONAL DE LA ACTIVIDAD AZUCARERA TUCUMANA



Detalle:	TA Sistolica: 127.00	Peso: -	Perim. Cefalico: -	I.M.C.: -
	TA Diastolica: 84.00	Talla: -	Temp. Axilar: 35.50	Sat. Oxigeno: 100
	Frecuencia Cardiaca: 61	Frecuencia Resp.: 19	Temp. Rectal: -	NIHS: -
	Diuresis: -	Drenaje: -	Sonda: -	Sonda Vesical: -
	Ing. Via Oral: -	Ing. Via Endov.: -	Otros Ing: -	Otros Egr: -
	Fio2: 30	Agua Endogena: -	Temp. Respiratoria: -	Catarsis: -
	Basales: -	Temp. Respiratoria: -	Postprandial	
	Hemoglucotest: 170	Hora: 00:01	Cantidad: -	Fecha: -
	Corrección [UI]: -	Hora Corrección: -	Flujo: -	
	Dieta: -	Adm. LECHE: -		
	Oxigeno: -			

25/06/2025 HOSPITAL ZENON SANTILLAN

Origen: INTERNACION Servicio: UNIDAD DE CUIDADOS CRITICOS I

Fecha: 25/06/2025 Horario: 23:22

PROFESIONAL MEDICO : CACERES, KAREN NOELIA(MP:9560)

Diagnóstico: POLITRAUMATISMO CON TRAUMATISMO ENCEFALOCRANEANO
(T07-Traumatismos múltiples, no especificados)

Otras Afecciones:

Evolución: Paciente de 18 años, que ingreso a UTI el 23/6 con diagnóstico de Politraumatismo con TEC con pérdida de conciencia + contusión pulmonar + fractura expuesta de fémur y fractura de tibia izquierda, lesión tipo scalp de muslo interno derecho, fractura de muñeca derecha, lesión en mentón, hematoma frontal con equimosis orbitaria, múltiples lesiones escoriativas. Paciente ingresa por guardia del hospital de monteros el 22/6, traído por servicio de emergencias 107, por TEC y PLT, por accidente de tránsito (moto-camioneta de alto impacto, sin casco) con traumatismo facial y pérdida de conocimiento, Glasgow 8/15, que requirió de IOT/ARM, derivado al hospital Padilla donde se realiza TAC de cerebro evaluada por neurocirugía el 23/6 que informa: TAC de cerebro sin lesión ósea ni parenquimatosa de resolución neuroquirúrgica, TAC de columna cervical no evidencia lesión ósea aguda. Rx muestra fractura diafisaria de fémur, tibia y peroné izquierdo, fractura de muñeca, lesión scalp en miembro inferior derecho, es derivado al HCS para intervención quirúrgica, es evaluado por cirugía que indica sin resolución quirúrgica de urgencia, servicio de traumatología realiza toilette quirúrgica + sutura + reducción + tracción esquelética transcalcanea, quedando en Shock Room, donde se observa relleno capilar muy lento, ausencia de pulsos pedio, tibial posterior y poplíteo, evaluado por cirugía vascular que solicita arteriografía, la cual se realiza evidenciando indemnidad de arteria femoral superficial, poplíteo supra e infra patelar y de arterias tibiales anterior, posterior y Peronea, por debajo de la zona de fractura de fémur y tibia, con gran vaso espasmo en tercio distal y pie, continuando con requerimiento de soporte vasoactivo, ARM, ingresa a UTI. Actualmente en mal estado general, critico, hemodinamicamente inestable con requerimiento de soporte vasoactivo con Noradrenalina 0.1 mcg/kg/min, ARM modo A/C por presión, bajo sedoanalgesia con Remifentanilo + Dexmedetomidina, con RASS -1. Al examen físico presenta palidez generalizada, R1-R2 normofonéticos, silencios impresión libres, con hipoventilación bilateral a predominio de bases, se aspira por tubo orotraqueal escasa secreción mucosa, satura 97-98% con fio 0.30, abdomen blando depresible, no resistente, RHA + hipoactivos, con NET por SNG, presenta tracción esquelética en MMII izquierdo, se evidencia lesión de muslo derecha donde se encontraba fractura expuesta de fémur con vendaje limpio, fractura de tibia izquierda sin lesión de piel, herida tipo scalp de muslo interno derecho con suturas con salida de secreción serohematosa escasa, con aumento de volumen por inflamación, con pulsos presentes, débiles, temperatura conservada, fractura de muñeca derecha con valva de yeso, lesión en mentón con sutura, hematoma frontal con equimosis orbitaria, múltiples lesiones escoriativas en rodillas manos, codos, parpado superior derecho. Ritmo diurético



HISTORIA CLINICA

Apellido: LOLLI DNI 47500788
 Nombre: LUCAS DAVID Fecha Nac.: 05/07/2006
 Domicilio: MONTEAGUDO N°:402 B°:AERO CLUB ESTE Teléfono:
 Edad: 18A H. C.: 20475007884
 Localidad: MONTEROS
 Obra Social: 126700 126700 - OBRA SOCIAL DEL PERSONAL DE LA ACTIVIDAD AZUCARERA TUCUMANA



enlentecido, con hematuria leve, se realiza reanimación hídrica con cristaloides, con respuesta diurética positiva. Paciente crítico con pronóstico reservado. Se informa a los familiares.

- Pendiente: Dejo pedido de laboratorio, serología, GSA y rx de torax para el 26/6. Se solicita IC con Neurología.
- GSA: 0.30/7.44/80/36/0.7/24.8/96%/266.
- ATB: 24/6: Trimetoprima/sulfametoxazol + Clindamicina día 1.
- Cultivos: 24/6: salió hx2, uro, retro.
- 25/6: HTO 18, HB 6.2, GB 4520, PLT 88.000, Urea 28, Creatinina 0.58, K 3.7, CPK 8100, Actividad 78%, GOT: 337, GPT 199, FAL 59, GGT 8, BT 0.15.
- 25/6: se realizó TAC de cerebro, columna cervical, torax, abdomen y pelvis, con informe de especialista PDTE.
- 25/6: se transfundió 2 UGRS.
- 24/6: Se realizó ecodoppler arterial de MMII: flujo conservado en ambos MMII.
- 24/6: Valorado por servicio de Traumatología, que indican conducta expectante.
- 23/6 Arteriografía de MII: ARTERIA ILIACA PRIMITIVA E INTERNA: Permeables y sin lesiones angiográficas significativas. ARTERIA ILIACA EXTERNA: Permeable, sin lesiones angiográficas significativas, con vasoespasmo. ARTERIA FEMORAL COMUN: Permeable, con vasoespasmo. ARTERIA FEMORAL SUPERFICIAL, PROFUNDA, POPLITEA, TIBIAL ANTERIOR, TRONCO TIBIOPERONEO, PERONEA Y TIBIAL POSTERIOR: Permeables. Sin lesiones angiográficas significativas. Con vasoespasmo. CONCLUSION: Arterias sin lesiones angiográficas significativas, con vasoespasmo en contexto de politraumatismo grave con requerimiento de drogas vasoactivas y fractura expuesta de fémur, tibia y peroné.
- 23/6: TAC de cerebro, impresiona edema cerebral, Tórax con contusión pulmonar bilateral, abdomen s/p. Pendiente informe.
- 23/6: Rx: fractura diáfisis de fémur, tibia y peroné izquierdo, fractura de radio distal derecho.

Origen: INTERNACION Servicio: UNIDAD DE CUIDADOS CRITICOS I
 Fecha: 25/06/2025 Horario: 21:03
 PROFESIONAL ENFERMERO : LOUYF, ADA GRISEL(MP:3738)
 Diagnóstico: POLITRAUMATISMO CON TRAUMATISMO ENCEFALOCRANEANO
 (T07-Traumatismos múltiples, no especificados)

Otras Afecciones:

Tratamiento: Administración Med.:
 PHP SFL /// SRL A 42 GTS EV :16Hs. | 20Hs. | OMEPRAZOL 1 MP C/24 HRS EV : 8Hs. | METOCLOPRAMIDIA 10 MG C/8 HRS EV :16Hs. | 8Hs. | ENOXAPARINA 0.4 CC SC C/24 HRS :20Hs. | BACTRIM 2 AMPOLLAS EN 200CC DE SF CADA 8HS EV (FI 24/06) INICIAR POSTERIOR A TOMA DE CULTIVOS :16Hs. | 8Hs. | CLINDAMICINA 600MG EN 200CC DE SF CADA 6HS EV (FI 24/06) INICIAR POSTERIOR A TOMA DE CULTIVOS :18Hs. | DEXMEDETOMIDINA 3AMPOLLAS EN 150CC DE D5% A 11ML/H EV :16Hs. |

Origen: INTERNACION Servicio: UNIDAD DE CUIDADOS CRITICOS I
 Fecha: 25/06/2025 Horario: 21:03
 PROFESIONAL ENFERMERO : LOUYF, ADA GRISEL(MP:3738)
 Diagnóstico: POLITRAUMATISMO CON TRAUMATISMO ENCEFALOCRANEANO
 (T07-Traumatismos múltiples, no especificados)

Otras Afecciones:

Tratamiento: Administración Med.:
 CARGA DE 2000 ML DE RINGER EN LA MAÑANA, 2000 ML DE RINGER EN LA TARDE Y 1000 ML DE RINGER EN LA NOCHE :16Hs. |



HISTORIA CLINICA

Apellido: LOLLI DNI 47500788
 Nombre: LUCAS DAVID Fecha Nac.: 05/07/2006
 Domicilio: MONTEAGUDO N°:402 B°:AERO CLUB ESTE Teléfono:
 Edad: 18A H. C.: 20475007884
 Localidad: MONTEROS
 Obra Social: 126700 126700 - OBRA SOCIAL DEL PERSONAL DE LA ACTIVIDAD AZUCARERA TUCUMANA



Origen: INTERNACION Servicio: UNIDAD DE CUIDADOS CRITICOS I
 Fecha: 25/06/2025 Horario: 21:03
 PROFESIONAL ENFERMERO : LOUYF, ADA GRISEL(MP:3738)
 Diagnóstico: POLITRAUMATISMO CON TRAUMATISMO ENCEFALOCRANEANO
 (T07-Traumatismos múltiples, no especificados)

Otras Afecciones:

Tratamiento: Administración Med.:
 X SNG: SUPPORTAN 42 ML/HORA :16Hs. |

Origen: INTERNACION/SIGNOS V
 Fecha: 25/06/2025 Horario: 20:00
 PROFESIONAL ENFERMERO : LOUYF, ADA GRISEL(MP:3738)

Detalle:	TA Sistolica: 127.00	Peso: -	Perim. Cefalico: -	I.M.C.: -
	TA Diastolica: 70.00	Talla: -	Temp. Axilar: 36.00	Sat. Oxigeno: 100
	Frecuencia Cardiaca: 63	Frecuencia Resp.: 19	Temp. Rectal: -	NIHS: -
	Diuresis: -	Drenaje: -	Sonda: -	Sonda Vesical: -
	Ing. Via Oral: -	Ing. Via Endov.: -	Otros Ing: -	Otros Egr: -
	Fio2: 30	Agua Endogena: -		Catarsis: -
	Basales: -	Temp. Respiratoria: -		
	Hemoglucotest: -	Hora: -		
	Corrección [U]: -	Hora Corrección: -		
	Dieta: -	Adm. LECHE: -	Cantidad: -	Fecha: -
	Oxigeno: -		Flujo: -	
Observaciones:	PACIENTE EN ARM, TET, CVC PERMEABLE, SE TRANSFUNDEN 2UGRS, ATB, SEDOANALGESIA, SECRECIONES ESCASAS, SNG PARA NET, SE PROGRESA A 42 ML/H, SE SUSPENDE INFUSIÓN DE INOTRÓPICOS, BUEN RITMO DIURÉTICO. SE REALIZA CURACIÓN DE HERIDAS E HIGIENE PARCIAL.			

Origen: INTERNACION/SIGNOS V
 Fecha: 25/06/2025 Horario: 20:00
 PROFESIONAL ENFERMERO : LOUYF, ADA GRISEL(MP:3738)


Detalle:	TA Sistolica: 127.00	Peso: -	Perim. Cefalico: -	I.M.C.: -
	TA Diastolica: 70.00	Talla: -	Temp. Axilar: 36.00	Sat. Oxigeno: 100
	Frecuencia Cardiaca: 63	Frecuencia Resp.: 19	Temp. Rectal: -	NIHS: -
	Diuresis: -	Drenaje: -	Sonda: -	Sonda Vesical: -
	Ing. Via Oral: -	Ing. Via Endov.: -	Otros Ing: -	Otros Egr: -
	Fio2: 30	Agua Endogena: -		Catarsis: -
	Basales: -	Temp. Respiratoria: -		
	Hemoglucotest: -	Hora: -		
	Corrección [U]: -	Hora Corrección: -		
	Dieta: -	Adm. LECHE: -	Cantidad: -	Fecha: -
	Oxigeno: -		Flujo: -	
Observaciones:	PACIENTE EN ARM, TET, CVC PERMEABLE, SE TRANSFUNDEN 2UGRS, ATB, SEDOANALGESIA, SECRECIONES ESCASAS, SNG PARA NET, SE PROGRESA A 42 ML/H, SE SUSPENDE INFUSIÓN DE INOTRÓPICOS, BUEN RITMO DIURÉTICO. SE REALIZA CURACIÓN DE HERIDAS E HIGIENE PARCIAL.			

Origen: INTERCONSULTA Servicio: KINESIOLOGIA
 Fecha: 25/06/2025 Horario: 19:38
 Profesional: RUIZ DANEGGER, MARIA MERCEDES
 Motivo de Consulta: KTR + KTM



HISTORIA CLINICA

Apellido: LOLLI DNI 47500788
 Nombre: LUCAS DAVID Fecha Nac.: 05/07/2006
 Domicilio: MONTEAGUDO N°:402 B°:AERO CLUB ESTE Teléfono:
 Edad: 18A H. C.: 20475007884
 Localidad: MONTEROS
 Obra Social: 126700 126700 - OBRA SOCIAL DEL PERSONAL DE LA ACTIVIDAD AZUCARERA TUCUMANA



Diagnóstico: J96 - INSUFICIENCIA RESPIRATORIA, NO CLASIFICADA EN OTRA PARTE
 Evolución: PACIENTE A QUIEN SE LE REALIZA KINESIOTERAPIA MOTORA Y RESPIRATORIA. ESCASAS SECRECIONES DE TET, ABUNDANTE LOF SEROHEMATICO. CUIDADOS POSTURALES.

Practica:

Origen: INTERNACION/SIGNOS V
 Fecha: 25/06/2025 Horario: 18:00
 PROFESIONAL ENFERMERO : LOUYF, ADA GRISEL(MP:3738)

Detalle:	TA Sistolica:	130.00	Peso:	-	Perim. Cefalico:	-	I.M.C.:	-
	TA Diastolica:	70.00	Talla:	-	Temp. Axilar:	36.10	Sat. Oxigeno:	99
	Frecuencia Cardiaca:	70	Frecuencia Resp.:	18	Temp. Rectal:	-	NIHS:	-
	Diuresis:	-	Drenaje:	-	Sonda:	-	Sonda Vesical:	-
	Ing. Via Oral:	-	Ing. Via Endov.:	-	Otros Ing:	-	Otros Egr:	-
	Fio2:	30	Agua Endogena:	-			Catarsis:	-
	Basales:	-	Temp. Respiratoria:	-				
	Hemoglucotest:	-	Hora:	-				
	Corrección [UI]:	-	Hora Corrección:	-				
	Dieta:	-	Adm. LECHE:	-	Cantidad:	-	Fecha:	-
	Oxígeno:	-			Flujo:	-		

Origen: INTERNACION/SIGNOS V
 Fecha: 25/06/2025 Horario: 16:00
 PROFESIONAL ENFERMERO : LOUYF, ADA GRISEL(MP:3738)

Detalle:	TA Sistolica:	138.00	Peso:	-	Perim. Cefalico:	-	I.M.C.:	-
	TA Diastolica:	80.00	Talla:	-	Temp. Axilar:	36.00	Sat. Oxigeno:	100
	Frecuencia Cardiaca:	74	Frecuencia Resp.:	20	Temp. Rectal:	-	NIHS:	-
	Diuresis:	-	Drenaje:	-	Sonda:	-	Sonda Vesical:	-
	Ing. Via Oral:	-	Ing. Via Endov.:	-	Otros Ing:	-	Otros Egr:	-
	Fio2:	30	Agua Endogena:	-			Catarsis:	-
	Basales:	-	Temp. Respiratoria:	-				
	Hemoglucotest:	124	Hora:	16:00	Postprandial			
	Corrección [UI]:	-	Hora Corrección:	-				
	Dieta:	-	Adm. LECHE:	-	Cantidad:	-	Fecha:	-
	Oxígeno:	-			Flujo:	-		

Origen: INTERNACION Servicio: UNIDAD DE CUIDADOS CRITICOS I
 Fecha: 25/06/2025 Horario: 14:48
 PROFESIONAL MEDICO : CACERES, KAREN NOELIA(MP:9560)
 Diagnóstico: POLITRAUMATISMO CON TRAUMATISMO ENCEFALOCRANEANO
 (T07-Traumatismos múltiples, no especificados)

Otras Afecciones:

Evolución: Paciente de 18 años, que ingreso a UTI el 23/6 con diagnóstico de Politraumatismo con TEC con pérdida de conciencia + contusión pulmonar + fractura expuesta de fémur y fractura de tibia izquierda, lesión tipo scalp de muslo interno derecho, fractura de muñeca derecha, lesión en mentón, hematoma frontal con equimosis orbitaria, múltiples lesiones escoriativas. Paciente ingresa por guardia del hospital de monteros el 22/6, traído por servicio de emergencias 107, por TEC y PLT, por accidente de tránsito (moto-camioneta de alto impacto, sin casco) con traumatismo facial y pérdida de conocimiento, Glasgow 8/15, que requirió de IOT/ARM, derivado al hospital Padilla donde se realiza TAC de cerebro evaluada por neurocirugía el 23/6 que informa: TAC de cerebro sin lesión ósea ni parenquimatosa de resolución neuroquirúrgica, TAC de columna cervical no evidencia lesión ósea aguda. Rx muestra fractura diafisaria de fémur, tibia y peroné izquierdo, fractura de muñeca,



HISTORIA CLINICA

Apellido: LOLLI DNI 47500788
 Nombre: LUCAS DAVID Fecha Nac.: 05/07/2006
 Domicilio: MONTEAGUDO N°:402 B°:AERO CLUB ESTE Teléfono:
 Edad: 18A H. C.: 20475007884
 Localidad: MONTEROS
 Obra Social: 126700 126700 - OBRA SOCIAL DEL PERSONAL DE LA ACTIVIDAD AZUCARERA TUCUMANA



lesión scalp en miembro inferior derecho, es derivado al HCS para intervención quirúrgica, es evaluado por cirugía que indica sin resolución quirúrgica de urgencia, servicio de traumatología realiza toilette quirúrgica + sutura + reducción + tracción esquelética transcalcanea, quedando en Shock Room, donde se observa relleno capilar muy lento, ausencia de pulsos pedio, tibial posterior y poplíteo, evaluado por cirugía vascular que solicita arteriografía, la cual se realiza evidenciando indemnidad de arteria femoral superficial, poplíteo supra e infra patelar y de arterias tibiales anterior, posterior y Peronea, por debajo de la zona de fractura de fémur y tibia, con gran vaso espasmo en tercio distal y pie, continuando con requerimiento de soporte vasoactivo, ARM, ingresa a UTI. Actualmente en mal estado general, critico, hemodinamicamente inestable con requerimiento de soporte vasoactivo con Noradrenalina 0.1 mcg/kg/min, ARM modo A/C por presión, bajo sedoanalgesia con Remifentanilo + Dexmedetomidina, con RASS -1. Al examen físico presenta palidez generalizada, R1-R2 normofonéticos, silencios impresión libres, con hipoventilación bilateral a predominio de bases, se aspira por tubo orotraqueal escasa secreción mucosa, satura 97-98% con fio 0.30, abdomen blando depresible, no resistente, RHA + hipoactivos, con NET por SNG, presenta tracción esquelética en MMII izquierdo, se evidencia lesión de muslo derecha donde se encontraba fractura expuesta de fémur con vendaje limpio, fractura de tibia izquierda sin lesión de piel, herida tipo scalp de muslo interno derecho con suturas con salida de secreción serohematosa escasa, con aumento de volumen por inflamación, con pulsos presentes, débiles, temperatura conservada, fractura de muñeca derecha con valva de yeso, lesión en mentón con sutura, hematoma frontal con equimosis orbitaria, múltiples lesiones escoriativas en rodillas manos, codos, parpado superior derecho. Ritmo diurético enlentecido, con hematuria leve, se realiza reanimación hídrica con cristaloides, con respuesta diurética positiva. Paciente crítico con pronóstico reservado. Se informa a los familiares.

- Pendiente: Se solicita IC con Neurología.
- GSA: 0.27/7.38/136/43/0.3/25/99%/504.
- ATB: 24/6: Trimetoprima/sulfametoxazol + Clindamicina día 1.
- Cultivos: 24/6: salió hx2, uro, retro.
- 25/6: se realizó TAC de cerebro, columna cervical, torax, abdomen y pelvis, con informe de especialista PDTE.
- 25/6: se transfundió 1 UGRS.
- 24/6: Se realizó ecodoppler arterial de MMII: flujo conservado en ambos MMII.
- 24/6: Valorado por servicio de Traumatología, que indican conducta expectante.
- 23/6 Arteriografía de MII: ARTERIA ILIACA PRIMITIVA E INTERNA: Permeables y sin lesiones angiográficas significativas. ARTERIA ILIACA EXTERNA: Permeable, sin lesiones angiográficas significativas, con vasoespasmo. ARTERIA FEMORAL COMUN: Permeable, con vasoespasmo. ARTERIA FEMORAL SUPERFICIAL, PROFUNDA, POPLITEA, TIBIAL ANTERIOR, TRONCO TIBIOPERONEO, PERONEA Y TIBIAL POSTERIOR: Permeables. Sin lesiones angiográficas significativas. Con vasoespasmo. CONCLUSION: Arterias sin lesiones angiográficas significativas, con vasoespasmo en contexto de politraumatismo grave con requerimiento de drogas vasoactivas y fractura expuesta de fémur, tibia y peroné.
- 23/6: TAC de cerebro, impresiona edema cerebral, Tórax con contusión pulmonar bilateral, abdomen s/p. Pendiente informe.
- 23/6: Rx: fractura diáfisis de fémur, tibia y peroné izquierdo, fractura de radio distal derecho.

Origen: INTERCONSULTA Servicio: KINESIOLOGIA
 Fecha: 25/06/2025 Horario: 11:53
 Profesional: BORGNINO, NOELIA BELEN
 Motivo de Consulta: ic
 Diagnóstico: R06.0 - DISNEA
 Evolución: cva, escasas secreciones por tet.
 Practica: ktr ktm



HISTORIA CLINICA

Apellido: LOLLI DNI 47500788
 Nombre: LUCAS DAVID Fecha Nac.: 05/07/2006
 Domicilio: MONTEAGUDO N°:402 B°:AERO CLUB ESTE Teléfono:
 Edad: 18A H. C.: 20475007884
 Localidad: MONTEROS
 Obra Social: 126700 126700 - OBRA SOCIAL DEL PERSONAL DE LA ACTIVIDAD AZUCARERA TUCUMANA



Origen: INTERNACION Servicio: UNIDAD DE CUIDADOS CRITICOS I

Fecha: 25/06/2025 Horario: 10:44

PROFESIONAL MEDICO : CACERES, KAREN NOELIA(MP:9560)

Diagnóstico: POLITRAUMATISMO CON TRAUMATISMO ENCEFALOCRANEANO
 (T07-Traumatismos múltiples, no especificados)

Otras Afecciones:

Evolución: Medicamento Nro.: 1 CARGA DE 2000 ML DE RINGER EN LA MAÑANA, 2000 ML DE RINGER EN LA TARDE Y 1000 ML DE RINGER EN LA NOCHE |

Origen: INTERNACION Servicio: UNIDAD DE CUIDADOS CRITICOS I

Fecha: 25/06/2025 Horario: 10:09

PROFESIONAL LIC. EN NUTRICION : NAVARRO, PAOLA GISELLE(MP:1111)

Diagnóstico: POLITRAUMATISMO CON TRAUMATISMO ENCEFALOCRANEANO
 (T07-Traumatismos múltiples, no especificados)

Otras Afecciones:

Evolución: MOTIVO DE CONSULTA: adecuacion tto nutricional |
 DIAGNOSTICO: Traumatismos múltiples, no especificados |
 DETALLE: xsng: supportan 42 ml/hora |

Origen: INTERNACION Servicio: UNIDAD DE CUIDADOS CRITICOS I

Fecha: 25/06/2025 Horario: 10:08

PROFESIONAL LIC. EN NUTRICION : NAVARRO, PAOLA GISELLE(MP:1111)

Diagnóstico: POLITRAUMATISMO CON TRAUMATISMO ENCEFALOCRANEANO
 (T07-Traumatismos múltiples, no especificados)

Otras Afecciones:

Evolución: Parenteral Nro.: 1 X SNG: SUPPORTAN 42 ML/HORA |

Origen: INTERNACION/SIGNOS V

Fecha: 25/06/2025 Horario: 09:00

PROFESIONAL ENFERMERO : LIZARRAGA, JOSE MARIA(MP:6324)

Detalle:	TA Sistolica:	159.00	Peso:	-	Perim. Cefalico:	-	I.M.C.:	-
	TA Diastolica:	84.00	Talla:	-	Temp. Axilar:	36.00	Sat. Oxigeno:	98
	Frecuencia Cardiaca:	69	Frecuencia Resp.:	16	Temp. Rectal:	-	NIHS:	-
	Diuresis:	-	Drenaje:	-	Sonda:	-	Sonda Vesical:	-
	Ing. Via Oral:	-	Ing. Via Endov.:	-	Otros Ing:	-	Otros Egr:	-
	Fio2:	-	Agua Endogena:	-			Catarsis:	-
	Basales:	-	Temp. Respiratoria:	-				
	Hemoglucofest:	-	Hora:	-				
	Corrección [UI]:	-	Hora Corrección:	-				
	Dieta:	-	Adm. LECHE:	-	Cantidad:	-	Fecha:	-
	Oxigeno:	-			Flujo:	-		

Origen: INTERNACION/SIGNOS V

Fecha: 25/06/2025 Horario: 07:00

PROFESIONAL ENFERMERO : LIZARRAGA, JOSE MARIA(MP:6324)



HISTORIA CLINICA

Apellido: LOLLI DNI 47500788
 Nombre: LUCAS DAVID Fecha Nac.: 05/07/2006
 Domicilio: MONTEAGUDO N°:402 B°:AERO CLUB ESTE Teléfono:
 Edad: 18A H. C.: 20475007884
 Localidad: MONTEROS
 Obra Social: 126700 126700 - OBRA SOCIAL DEL PERSONAL DE LA ACTIVIDAD AZUCARERA TUCUMANA



Detalle:	TA Sistolica:	141.00	Peso:	-	Perim. Cefalico:	-	I.M.C.:	-
	TA Diastolica:	67.00	Talla:	-	Temp. Axilar:	36.30	Sat. Oxigeno:	99
	Frecuencia Cardiaca:	79	Frecuencia Resp.:	18	Temp. Rectal:	-	NIHS:	-
	Diuresis:	-	Drenaje:	-	Sonda:	-	Sonda Vesical:	-
	Ing. Via Oral:	-	Ing. Via Endov.:	-	Otros Ing:	-	Otros Egr:	-
	Fio2:	-	Agua Endogena:	-	Temp. Respiratoria:	-	Catarsis:	-
	Basales:	-	Hora:	-	Cantidad:	-	Fecha:	-
	Hemoglucotest:	-	Hora Corrección:	-	Flujo:	-		
	Corrección [U]:	-	Adm. LECHE:	-				
	Dieta:	-						
	Oxigeno:	-						
	Observaciones:	PACIENTE EN ARM SE LE REALIZO TODOS LOS CUIDADOS CAMBIO DE FIJACION HIGUINE BUCAL CON PARAMETROS CONSERVADOS CURACION DE HERIDA EN PIERNA IZQUIERDA						

Origen: INTERNACION Servicio: UNIDAD DE CUIDADOS CRITICOS I

Fecha: 25/06/2025 Horario: 05:25

PROFESIONAL ENFERMERO : MORALES, ROXANA NOEMÍ(MP:3714)

Diagnóstico: POLITRAUMATISMO CON TRAUMATISMO ENCEFALOCRANEANO
(T07-Traumatismos múltiples, no especificados)

Otras Afecciones:

Tratamiento: Administración Med.:

PHP SFL /// SRL A 42 GTS EV : 1Hs. | 5Hs. | METOCLOPRAMIDIA 10 MG C/8 HRS EV : 0Hs. | CPV Y DIURESIS : 0Hs. | 5Hs. | BACTRIM 2 AMPOLLAS EN 200CC DE SF CADA 8HS EV (FI 24/06) INICIAR POSTERIOR A TOMA DE CULTIVOS : 0Hs. | CLINDAMICINA 600MG EN 200CC DE SF CADA 6HS EV (FI 24/06) INICIAR POSTERIOR A TOMA DE CULTIVOS : 0Hs. | 5Hs. |

Origen: INTERNACION/SIGNOS V

Fecha: 25/06/2025 Horario: 05:00

PROFESIONAL ENFERMERO : MORALES, ROXANA NOEMÍ(MP:3714)

Detalle:	TA Sistolica:	138.00	Peso:	-	Perim. Cefalico:	-	I.M.C.:	-
	TA Diastolica:	66.00	Talla:	-	Temp. Axilar:	36.10	Sat. Oxigeno:	99
	Frecuencia Cardiaca:	76	Frecuencia Resp.:	18	Temp. Rectal:	-	NIHS:	-
	Diuresis:	-	Drenaje:	-	Sonda:	-	Sonda Vesical:	-
	Ing. Via Oral:	-	Ing. Via Endov.:	-	Otros Ing:	-	Otros Egr:	-
	Fio2:	27	Agua Endogena:	-	Temp. Respiratoria:	-	Catarsis:	-
	Basales:	-	Hora:	-	Cantidad:	-	Fecha:	-
	Hemoglucotest:	-	Hora Corrección:	-	Flujo:	-		
	Corrección [U]:	-	Adm. LECHE:	-				
	Dieta:	-						
	Oxigeno:	-						

Origen: INTERNACION Servicio: UNIDAD DE CUIDADOS CRITICOS I

Fecha: 25/06/2025 Horario: 00:08

PROFESIONAL MEDICO : ESPINOSA, MYRIAN SUSANA(MP:7690)

Diagnóstico: POLITRAUMATISMO CON TRAUMATISMO ENCEFALOCRANEANO
(T07-Traumatismos múltiples, no especificados)

Otras Afecciones:

Evolución: Parenteral Nro.: 1 REMIFENTANILO 2 AMP/100 CC SFL A 11 ML EV | Parenteral Nro.: 2 NORADRENALINA 2 AMP/250 CC DSA 5% A 11 ML EV (MODIFICAR SEGUN TAM) | Parenteral Nro.: 3 CARGA 1000 CC SFL///SRL SIM EV | Parenteral Nro.: 4 PHP SFL /// SRL A 42 GTS EV | Medicamento Nro.: 1 DIPIRONA 1 AMP EV SOS | Medicamento Nro.: 2 OMEPRAZOL 1 MP C/24 HRS EV | Medicamento Nro.: 3 METOCLOPRAMIDIA 10 MG C/8 HRS EV



HISTORIA CLINICA

Apellido: LOLLI DNI 47500788
 Nombre: LUCAS DAVID Fecha Nac.: 05/07/2006
 Domicilio: MONTEAGUDO N°:402 B°:AERO CLUB ESTE Teléfono:
 Edad: 18A H. C.: 20475007884
 Localidad: MONTEROS
 Obra Social: 126700 126700 - OBRA SOCIAL DEL PERSONAL DE LA ACTIVIDAD AZUCARERA TUCUMANA



| Medicamento Nro.: 4 CIRCUITO DE ARM CON TRAMPA DE AGUA | Medicamento Nro.: 5 SISTEMA CERRADO DE ASPIRACION | Medicamento Nro.: 6 PERFUS VOLUMAT | Medicamento Nro.: 7 SET APLIX | Medicamento Nro.: 8 APOSITO TEGADERM | Medicamento Nro.: 9 CABECERA AA 40º | Medicamento Nro.: 10 TRACCION ESQUELETICA | Medicamento Nro.: 11 ENOXAPARINA 0.4 CC SC C/24 HRS | Medicamento Nro.: 12 CPV Y DIURESIS | Medicamento Nro.: 13 HGT POR TURNO Y CORRECCION | Medicamento Nro.: 14 BACTRIM 2 AMPOLLAS EN 200CC DE SF CADA 8HS EV (FI 24/06) INICIAR POSTERIOR A TOMA DE CULTIVOS | Medicamento Nro.: 15 CLINDAMICINA 600MG EN 200CC DE SF CADA 6HS EV (FI 24/06) INICIAR POSTERIOR A TOMA DE CULTIVOS | Medicamento Nro.: 16 DEXMEDETOMIDINA 3AMPOLLAS EN 150CC DE D5% A 11ML/H EV |

Origen: INTERNACION/SIGNOS V

Fecha: 25/06/2025 Horario: 00:01

PROFESIONAL ENFERMERO : MORALES, ROXANA NOEMÍ(MP:3714)

Detalle:	TA Sistolica: 100.00	Peso: -	Perim. Cefalico: -	I.M.C.: -
	TA Diastolica: 70.00	Talla: -	Temp. Axilar: 36.00	Sat. Oxigeno: 99
	Frecuencia Cardiaca: 74	Frecuencia Resp.: 19	Temp. Rectal: -	NIHS: -
	Diuresis: -	Drenaje: -	Sonda: -	Sonda Vesical: -
	Ing. Via Oral: -	Ing. Via Endov.: -	Otros Ing: -	Otros Egr: -
	Fio2: 27	Agua Endogena: -		Catarsis: -
	Basales: -	Temp. Respiratoria: -		
	Hemoglucolest: -	Hora: -		
	Corrección [U]: -	Hora Corrección: -		
	Dieta: -	Adm. LECHE: -	Cantidad: -	Fecha: -
	Oxigeno: -		Flujo: -	

24/06/2025 HOSPITAL ZENON SANTILLAN

Origen: INTERNACION Servicio: UNIDAD DE CUIDADOS CRITICOS I

Fecha: 24/06/2025 Horario: 21:27

PROFESIONAL ENFERMERO : FLORES, CARMEN ANALIA(MP:4047)

Diagnóstico: POLITRAUMATISMO CON TRAUMATISMO ENCEFALOCRANEANO
(T07-Traumatismos múltiples, no especificados)

Otras Afecciones:

Tratamiento: Administración Med.:

PHP SFL /// SRL A 42 GTS EV :18Hs. | 21Hs. | BACTRIM 2 AMPOLLAS EN 200CC DE SF CADA 8HS EV (FI 24/06) INICIAR POSTERIOR A TOMA DE CULTIVOS :16Hs. | CLINDAMICINA 600MG EN 200CC DE SF CADA 6HS EV (FI 24/06) INICIAR POSTERIOR A TOMA DE CULTIVOS :18Hs. | DEXMEDETOMIDINA 3AMPOLLAS EN 150CC DE D5% A 11ML/H EV :15Hs. | 21Hs. |

Origen: INTERNACION Servicio: UNIDAD DE CUIDADOS CRITICOS I

Fecha: 24/06/2025 Horario: 21:27

PROFESIONAL ENFERMERO : FLORES, CARMEN ANALIA(MP:4047)

Diagnóstico: POLITRAUMATISMO CON TRAUMATISMO ENCEFALOCRANEANO
(T07-Traumatismos múltiples, no especificados)

Otras Afecciones:

Tratamiento: Administración Med.:

METOCLOPRAMIDIA 10 MG C/8 HRS EV :16Hs. | ENOXAPARINA 0.4 CC SC C/24 HRS :20Hs. |



HISTORIA CLINICA

Apellido: LOLLI DNI 47500788
 Nombre: LUCAS DAVID Fecha Nac.: 05/07/2006
 Domicilio: MONTEAGUDO N°:402 B°:AERO CLUB ESTE Teléfono:
 Edad: 18A H. C.: 20475007884
 Localidad: MONTEROS
 Obra Social: 126700 126700 - OBRA SOCIAL DEL PERSONAL DE LA ACTIVIDAD AZUCARERA TUCUMANA



Origen: INTERNACION Servicio: UNIDAD DE CUIDADOS CRITICOS I

Fecha: 24/06/2025 Horario: 21:06

PROFESIONAL MEDICO : ESPINOSA, MYRIAN SUSANA(MP:7690)

Diagnóstico: POLITRAUMATISMO CON TRAUMATISMO ENCEFALOCRANEANO
 (T07-Traumatismos múltiples, no especificados)

Otras Afecciones:

Evolución:

Paciente de 18 años de edad, con Dx de PLT con TEC con perdida de conciencia, contusión pulmonar, fractura expuesta de fémur y fractura de tibia izquierda, lesión tipo scalp de muslo interno derecho, fractura de muñeca derecha, lesión en mentón, hematoma frontal con equimosis orbitaria, múltiples lesiones escoriativas. Paciente ingresa por guardia del hospital de monteros el 22/06, traído por el 107, por TEC y PLT, por accidente de tránsito, sin casco, (moto- camioneta de alto impacto) con traumatismo facial y pérdida de conocimiento, Glasgow 8/15, que requirió de IOT, derivado al hospital Padilla donde se realiza TAC de cerebro evaluada por neuroradiología 23/06 que informa: TAC de cerebro sin lesión ósea ni parenquimatosa de resolución neuroquirúrgica, TAC de columna cervical no evidencia lesión ósea aguda. Rx muestra fractura diafisaria de fémur, tibia y peroné izquierdo, fractura de muñeca, lesión scalp en miembro inferior derecho, es derivado al HCS para intervención quirúrgica, es evaluado por cirugía que indica sin resolución quirúrgica de urgencia, traumatología realiza: toilette quirúrgica + sutura + reducción + tracción esquelética transcalcanea, quedando en Shock Room, donde se observa relleno capilar muy lento, ausencia de pulsos pedio, tibial posterior y popliteo, evaluado por cirugía vascular que solicita arteriografía: donde se ve indemnidad de arteria femoral superficial, poplítea supra e infra patelar y de arterias tibiales anterior, posterior y peronea, por debajo de la zona de fractura de fémur y tibia, con gran vaso espasmo en tercio distal y pie, continuando con requerimiento de noradrenalina pasa a UTI. Paciente ingresa en mal estado general en ARM bajo sedoanalgesia con RMF + Midazolam con RASS -4 adaptado y sincrónico, hemodinámicamente inestable con tendencia a la hipotensión que no responde a volumen por lo que se reinicia noradrenalina a 0.11 mcg/kg/min, febril. Al examen físico con mucosas ligeramente pálidas hidratadas con R1R2 rítmicos regulares silencios impresión libres, con hipoventilación bilateral a predominio de bases y escasas secreción muco-hemáticas, abdomen blando depresible, no resistente, RHA + hipoactivos, se coloca tracción esquelética y se evidencia lesión de muslo derecha donde se encontraba fractura expuesta de fémur con vendaje limpio, fractura de tibia izquierda sin lesión de piel, herida tipo scalp de muslo interno derecho con suturas con salida de secreción serohemática, con aumento de volumen por inflamación, con pulsos débiles, temperatura conservada, se observa sitio de punción inguinal derecho de hemodinámica sin signo de sangrado, fractura de muñeca derecha con valva de yeso, lesión en mentón con sutura, hematoma frontal con equimosis orbitaria, múltiples lesiones escoriativas en rodillas manos, codos, parpado superior derecho, SNG a descarga con débito alimenticio, diuresis + oligoanuria, concentrada se indica volumen. Paciente crítico con pronóstico reservado, se informa a familiares.

- Pendiente: Evaluación por Neurología.

-24/6 EVALUADO POR TRAUMATOLOGIA.

-24/6 se realiza ventana de sedación. (cierro Midazolam, indico desmedetomidina)

24/6 Pancultivar salió HC, URO, RETRO.

- ATB: 23/06 Gentamicina + Cefalotina se suspende. Luego de cultivos inicia bactrin + clinda (24/6).

- 23/06 Arteriografía de MII: ARTERIA ILIACA PRIMITIVA E INTERNA: Permeables y sin lesiones angiográficas significativas. ARTERIA ILIACA EXTERNA: Permeable, sin lesiones angiográficas significativas, con vasoespasmo. ARTERIA FEMORAL COMUN: Permeable, con vasoespasmo. ARTERIA FEMORAL SUPERFICIAL, PROFUNDA, POPLITEA, TIBIAL ANTERIOR, TRONCO TIBIOPERONEO, PERONEA Y TIBIAL POSTERIOR: Permeables. Sin lesiones angiográficas significativas. Con vasoespasmo. CONCLUSION: Arterias sin



HISTORIA CLINICA

Apellido: LOLLI DNI 47500788
 Nombre: LUCAS DAVID Fecha Nac.: 05/07/2006
 Domicilio: MONTEAGUDO N°:402 B°:AERO CLUB ESTE Teléfono:
 Edad: 18A H. C.: 20475007884
 Localidad: MONTEROS
 Obra Social: 126700 126700 - OBRA SOCIAL DEL PERSONAL DE LA ACTIVIDAD AZUCARERA TUCUMANA



lesiones angiográficas significativas, con vasoespasmo en contexto de politraumatismo grave con requerimiento de drogas vasoactivas y fractura expuesta de fémur, tibia y peroné.

- 23/06 TAC de cerebro, impresiona edema cerebral?, Tórax con contusión pulmonar bilateral, abdomen s/p. Pendiente informe.

- 23/06 Rx: fractura diáfisis de fémur, tibia y peroné izquierdo, fractura de radio distal derecho.

Origen: INTERNACION/SIGNOS V

Fecha: 24/06/2025 Horario: 20:00

PROFESIONAL ENFERMERO : FLORES, CARMEN ANALIA(MP:4047)

Detalle:	TA Sistolica:	124.00	Peso:	-	Perim. Cefalico:	-	I.M.C.:	-
	TA Diastolica:	67.00	Talla:	-	Temp. Axilar:	36.40	Sat. Oxigeno:	100
	Frecuencia Cardiaca:	71	Frecuencia Resp.:	19	Temp. Rectal:	-	NIHS:	-
	Diuresis:	-	Drenaje:	-	Sonda:	-	Sonda Vesical:	-
	Ing. Via Oral:	-	Ing. Via Endov.:	-	Otros Ing:	-	Otros Egr:	-
	Fio2:	27	Agua Endogena:	250.00			Catarsis:	-
	Basales:	320.00	Temp. Respiratoria:	-				
	Hemoglucotest:	-	Hora:	-				
	Corrección [U]:	-	Hora Corrección:	-				
	Dieta:	-	Adm. LECHE:	-	Cantidad:	-	Fecha:	-
	Oxigeno:	-			Flujo:	-		

Origen: INTERCONSULTA

Servicio: KINESIOLOGIA

Fecha: 24/06/2025

Horario: 18:17

Profesional: RUIZ DANEGGER, MARIA MERCEDES

Motivo de Consulta: KTR + KTM

Diagnóstico: J96 - INSUFICIENCIA RESPIRATORIA, NO CLASIFICADA EN OTRA PARTE

Evolución: PACIENTE EN ARM A QUIEN SE LE REALIZA KINESIOERAPIA MOTORA Y RESPIRATORIA. CUIDADOS DE CNFORT.

Practica:

Origen: INTERNACION/SIGNOS V

Fecha: 24/06/2025 Horario: 18:00

PROFESIONAL ENFERMERO : FLORES, CARMEN ANALIA(MP:4047)

Detalle:	TA Sistolica:	117.00	Peso:	-	Perim. Cefalico:	-	I.M.C.:	-
	TA Diastolica:	69.00	Talla:	-	Temp. Axilar:	36.20	Sat. Oxigeno:	100
	Frecuencia Cardiaca:	62	Frecuencia Resp.:	21	Temp. Rectal:	-	NIHS:	-
	Diuresis:	-	Drenaje:	-	Sonda:	-	Sonda Vesical:	-
	Ing. Via Oral:	-	Ing. Via Endov.:	-	Otros Ing:	-	Otros Egr:	-
	Fio2:	27	Agua Endogena:	-			Catarsis:	-
	Basales:	-	Temp. Respiratoria:	-				
	Hemoglucotest:	-	Hora:	-				
	Corrección [U]:	-	Hora Corrección:	-				
	Dieta:	-	Adm. LECHE:	-	Cantidad:	-	Fecha:	-
	Oxigeno:	-			Flujo:	-		

Origen: INTERNACION/SIGNOS V

Fecha: 24/06/2025 Horario: 16:00

PROFESIONAL ENFERMERO : FLORES, CARMEN ANALIA(MP:4047)



HISTORIA CLINICA

Apellido: LOLLI DNI 47500788
 Nombre: LUCAS DAVID Fecha Nac.: 05/07/2006
 Domicilio: MONTEAGUDO N°:402 B°:AERO CLUB ESTE Teléfono:
 Edad: 18A H. C.: 20475007884
 Localidad: MONTEROS
 Obra Social: 126700 126700 - OBRA SOCIAL DEL PERSONAL DE LA ACTIVIDAD AZUCARERA TUCUMANA



Detalle:	TA Sistolica:	140.00	Peso:	-	Perim. Cefalico:	-	I.M.C.:	-
	TA Diastolica:	88.00	Talla:	-	Temp. Axilar:	36.00	Sat. Oxigeno:	100
	Frecuencia Cardiaca:	67	Frecuencia Resp.:	18	Temp. Rectal:	-	NIHS:	-
	Diuresis:	-	Drenaje:	-	Sonda:	-	Sonda Vesical:	-
	Ing. Via Oral:	-	Ing. Via Endov.:	-	Otros Ing:	-	Otros Egr:	-
	Fio2:	27	Agua Endogena:	-	Temp. Respiratoria:	-	Catarsis:	-
	Basales:	-	Temp. Respiratoria:	-	Postprandial			
	Hemoglucotest:	151	Hora:	16:00	Cantidad:	-	Fecha:	-
	Corrección [UI]:	-	Hora Corrección:	-	Flujo:	-		
	Dieta:	-	Adm. LECHE:	-				
	Oxigeno:	-						

Origen: INTERNACION Servicio: UNIDAD DE CUIDADOS CRITICOS I

Fecha: 24/06/2025 Horario: 13:03

PROFESIONAL ENFERMERO : CHAVARRIA, ADRIANA GRACIELA(MP:3449)

Diagnóstico: POLITRAUMATISMO CON TRAUMATISMO ENCEFALOCRANEANO
(T07-Traumatismos múltiples, no especificados)

Otras Afecciones:

Tratamiento: Administración Med.:

PHP SFL /// SRL A 42 GTS EV :10Hs. | 13Hs. | DEXMEDETOMIDINA 3AMPOLLAS EN 150CC DE D5% A 11ML/H EV :10Hs. |

Origen: INTERNACION Servicio: UNIDAD DE CUIDADOS CRITICOS I

Fecha: 24/06/2025 Horario: 13:03

PROFESIONAL ENFERMERO : CHAVARRIA, ADRIANA GRACIELA(MP:3449)

Diagnóstico: POLITRAUMATISMO CON TRAUMATISMO ENCEFALOCRANEANO
(T07-Traumatismos múltiples, no especificados)

Otras Afecciones:

Tratamiento: Administración Med.:

CARGA 1000 CC SFL///SRL SIM EV :11Hs. |

Origen: INTERNACION/SIGNOS V

Fecha: 24/06/2025 Horario: 13:00

PROFESIONAL ENFERMERO : CHAVARRIA, ADRIANA GRACIELA(MP:3449)

Detalle:	TA Sistolica:	139.00	Peso:	-	Perim. Cefalico:	-	I.M.C.:	-
	TA Diastolica:	86.00	Talla:	-	Temp. Axilar:	36.00	Sat. Oxigeno:	100
	Frecuencia Cardiaca:	77	Frecuencia Resp.:	20	Temp. Rectal:	-	NIHS:	-
	Diuresis:	-	Drenaje:	-	Sonda:	-	Sonda Vesical:	-
	Ing. Via Oral:	-	Ing. Via Endov.:	-	Otros Ing:	-	Otros Egr:	-
	Fio2:	0,30	Agua Endogena:	-	Temp. Respiratoria:	-	Catarsis:	-
	Basales:	-	Temp. Respiratoria:	-	Postprandial			
	Hemoglucotest:	-	Hora:	-	Cantidad:	-	Fecha:	-
	Corrección [UI]:	-	Hora Corrección:	-	Flujo:	-		
	Dieta:	-	Adm. LECHE:	-				
	Oxigeno:	-						



HISTORIA CLINICA

Apellido: LOLLI DNI 47500788
 Nombre: LUCAS DAVID Fecha Nac.: 05/07/2006
 Domicilio: MONTEAGUDO N°:402 B°:AERO CLUB ESTE Teléfono:
 Edad: 18A H. C.: 20475007884
 Localidad: MONTEROS
 Obra Social: 126700 126700 - OBRA SOCIAL DEL PERSONAL DE LA ACTIVIDAD AZUCARERA TUCUMANA



Origen: INTERNACION Servicio: UNIDAD DE CUIDADOS CRITICOS I

Fecha: 24/06/2025 Horario: 12:31

PROFESIONAL MEDICO : PUJOL, ANTONIO SANTIAGO HUGO(MP:7841)

Diagnóstico: POLITRAUMATISMO CON TRAUMATISMO ENCEFALOCRANEANO
 (T07-Traumatismos múltiples, no especificados)

Otras Afecciones:

Evolución: PACIENTE CON RODILLA FLOTANTE IZQUIERDA. CON BUENA TOLERANCIA A TRACCION. SE SOLICITAN MATERIALES DE CIRUGIA.

Origen: INTERCONSULTA Servicio: KINESIOLOGIA

Fecha: 24/06/2025 Horario: 11:54

Profesional: BORGNINO, NOELIA BELEN

Motivo de Consulta: ic

Diagnóstico: R06.0 - DISNEA

Evolución: pcte en arm/pcv. fio2 30% sato2 100%. se realiza cva, aspiracion de escasas secreciones. muestra traqueal insuficiente, queda pendiente para la tarde.

Practica: ktr ktm

Origen: INTERNACION Servicio: UNIDAD DE CUIDADOS CRITICOS I

Fecha: 24/06/2025 Horario: 11:20

PROFESIONAL MEDICO : ESPINOSA, MYRIAN SUSANA(MP:7690)

Diagnóstico: POLITRAUMATISMO CON TRAUMATISMO ENCEFALOCRANEANO
 (T07-Traumatismos múltiples, no especificados)

Otras Afecciones:

Evolución: Paciente de 18 años de edad, con Dx de PLT con TEC con perdida de conciencia, contusión pulmonar, fractura expuesta de fémur y fractura de tibia izquierda, lesión tipo scalp de muslo interno derecho, fractura de muñeca derecha, lesión en mentón, hematoma frontal con equimosis orbitaria, múltiples lesiones escoriativas. Paciente ingresa por guardia del hospital de monteros el 22/06, traído por el 107, por TEC y PLT, por accidente de tránsito, sin casco, (moto- camioneta de alto impacto) con traumatismo facial y pérdida de conocimiento, Glasgow 8/15, que requirió de IOT, derivado al hospital Padilla donde se realiza TAC de cerebro evaluada por neurcirugia 23/06 que informa: TAC de cerebro sin lesión ósea ni parenquimatosa de resolución neuroquirurgica, TAC de columna cervical no evidencia lesión ósea aguda. Rx muestra fractura diafisaria de fémur, tibia y peroné izquierdo, fractura de muñeca, lesión scalp en miembro inferior derecho, es derivado al HCS para intervención quirúrgica, es evaluado por cirugía que indica sin resolución quirúrgica de urgencia, traumatología realiza: toilette quirúrgica + sutura + reducción + tracción esquelética transcalcanea, quedando en Shock Room, donde se observa relleno capilar muy lento, ausencia de pulsos pedio, tibial posterior y popliteo, evaluado por cirugía vascular que solicita arteriografía: donde se ve indemnidad de arteria femoral superficial, poplítea supra e infra patelar y de arterias tibiales anterior, posterior y peronea, por debajo de la zona de fractura de fémur y tibia, con gran vaso espasmo en tercio distal y pie, continuando con requerimiento de noradrenalina pasa a UTI. Paciente ingresa en mal estado general en ARM bajo sedoanalgesia con RMF + Midazolam con RASS -4 adaptado y sincrónico, hemodinamicamente inestable con tendencia a la hipotensión que no responde a volumen por lo que se reinicia noradrenalina a 0.11 mcg/kg/min, febril. Al examen físico con mucosas ligeramente pálidas hidratadas con R1R2 rítmicos regulares silencios impresión libres, con hipoventilación bilateral a predominio de bases y escasas secreción muco-hemáticas, abdomen blando depresible, no resistente, RHA + hipoactivos, se coloca tracción esquelética y se evidencia lesión de muslo derecha donde se encontraba fractura expuesta de fémur con vendaje limpio, fractura de tibia izquierda sin lesión de piel, herida tipo scalp de muslo interno derecho con suturas con salida de secreción serohemática, con aumento de volumen por inflamación, con pulsos débiles, temperatura conservada, se observa sitio de punción inguinal derecho de hemodinamia sin signo de



HISTORIA CLINICA

Apellido: LOLLI DNI 47500788
 Nombre: LUCAS DAVID Fecha Nac.: 05/07/2006
 Domicilio: MONTEAGUDO N°:402 B°:AERO CLUB ESTE Teléfono:
 Edad: 18A H. C.: 20475007884
 Localidad: MONTEROS
 Obra Social: 126700 126700 - OBRA SOCIAL DEL PERSONAL DE LA ACTIVIDAD AZUCARERA TUCUMANA



sangrado, fractura de muñeca derecha con valva de yeso, lesión en mentón con sutura, hematoma frontal con equimosis orbitaria, múltiples lesiones escoriativas en rodillas manos, codos, parpado superior derecho, SNG a descarga con debito alimenticio, diuresis + oligoanuria, concentrada se indica volumen. Paciente crítico con pronóstico reservado, se informa a familiares.

- Pendiente: Evaluación por Neurología y traumatología.

-24/6 se realiza ventana de sedación. (cierro Midazolam , indico desmedetomidina)

-Pancultivar el 24/06.

- ATB: 23/06 Gentamicina + Cefalotina se suspende . luego de cultivos inicia bactrin + clinda (24/6) día 0.

- 23/06 Arteriografía de MII: ARTERIA ILIACA PRIMITIVA E INTERNA: Permeables y sin lesiones angiográficas significativas. ARTERIA ILIACA EXTERNA: Permeable, sin lesiones angiográficas significativas, con vasoespasmo. ARTERIA FEMORAL COMUN: Permeable, con vasoespasmo. ARTERIA FEMORAL SUPERFICIAL, PROFUNDA, POPLITEA, TIBIAL ANTERIOR, TRONCO TIBIOPERONEO, PERONEA Y TIBIAL POSTERIOR: Permeables. Sin lesiones angiográficas significativas. Con vasoespasmo. CONCLUSION: Arterias sin lesiones angiográficas significativas, con vasoespasmo en contexto de politraumatismo grave con requerimiento de drogas vasoactivas y fractura expuesta de fémur, tibia y peroné.

- 23/06 TAC de cerebro, impresiona edema cerebral?, Tórax con contusión pulmonar bilateral, abdomen s/p. Pendiente informe.

- 23/06 Rx: fractura diáfisis de fémur, tibia y peroné izquierdo, fractura de radio distal derecho.

Origen: INTERNACION Servicio: UNIDAD DE CUIDADOS CRITICOS I

Fecha: 24/06/2025 Horario: 10:48

PROFESIONAL MEDICO : JUANE FERNANDEZ, MARISOL(MP:10676)

Diagnóstico: POLITRAUMATISMO CON TRAUMATISMO ENCEFALOCRANEANO
(T07-Traumatismos múltiples, no especificados)

Otras Afecciones:

Evolución: Parenteral Nro.: 1 PHP SFL /// SRL A 42 GTS EV | Medicamento Nro.: 1 BACTRIM 2 AMPOLLAS EN 200CC DE SF CADA 8HS EV (FI 24/06) INICIAR POSTERIOR A TOMA DE CULTIVOS | Medicamento Nro.: 2 CLINDAMICINA 600MG EN 200CC DE SF CADA 6HS EV (FI 24/06) INICIAR POSTERIOR A TOMA DE CULTIVOS | Medicamento Nro.: 3 DEXMEDETOMIDINA 3AMPOLLAS EN 150CC DE D5% A 11ML/H EV |

Origen: INTERNACION Servicio: UNIDAD DE CUIDADOS CRITICOS I

Fecha: 24/06/2025 Horario: 10:25

PROFESIONAL ENFERMERO : CHAVARRIA, ADRIANA GRACIELA(MP:3449)

Diagnóstico: POLITRAUMATISMO CON TRAUMATISMO ENCEFALOCRANEANO
(T07-Traumatismos múltiples, no especificados)

Otras Afecciones:

Tratamiento: Administración Med.:

PHP SFL /// SRL A 35 GTS EV :10Hs. | REMIFENTANILO 2 AMP/100 CC SFL A 11 ML EV : 7Hs. | MIDAZOLAM 8 AMP /100 CC SFL A 11 ML EV : 7Hs. | CARGA 1000 CC SFL///SRL SIM EV :10Hs. | OMEPRAZOL 1 MP C/24 HRS EV : 8Hs. | HGT POR TURNO Y CORRECCION : 7Hs. | PANCULTIVAR EL 24/6/25 : 8Hs. |

Origen: INTERNACION/SIGNOS V

Fecha: 24/06/2025 Horario: 10:00

PROFESIONAL ENFERMERO : CHAVARRIA, ADRIANA GRACIELA(MP:3449)



HISTORIA CLINICA

Apellido: LOLLI DNI 47500788
 Nombre: LUCAS DAVID Fecha Nac.: 05/07/2006
 Domicilio: MONTEAGUDO N°:402 B°:AERO CLUB ESTE Teléfono:
 Edad: 18A H. C.: 20475007884
 Localidad: MONTEROS
 Obra Social: 126700 126700 - OBRA SOCIAL DEL PERSONAL DE LA ACTIVIDAD AZUCARERA TUCUMANA



Detalle:	TA Sistolica:	120.00	Peso:	-	Perim. Cefalico:	-	I.M.C.:	-
	TA Diastolica:	64.00	Talla:	-	Temp. Axilar:	36.00	Sat. Oxigeno:	100
	Frecuencia Cardiaca:	75	Frecuencia Resp.:	19	Temp. Rectal:	-	NIHS:	-
	Diuresis:	-	Drenaje:	-	Sonda:	-	Sonda Vesical:	-
	Ing. Via Oral:	-	Ing. Via Endov.:	-				
	Fio2:	0,30	Agua Endogena:	-	Otros Ing:	-	Otros Egr:	-
	Basales:	-	Temp. Respiratoria:	-			Catarsis:	-
	Hemoglucotest:	-	Hora:	-				
	Corrección [UI]:	-	Hora Corrección:	-				
	Dieta:	-	Adm. LECHE:	-	Cantidad:	-	Fecha:	-
	Oxigeno:	-			Flujo:	-		

Origen: INTERNACION/SIGNOS V
 Fecha: 24/06/2025 Horario: 07:00
 PROFESIONAL ENFERMERO : CHAVARRIA, ADRIANA GRACIELA(MP:3449)

Detalle:	TA Sistolica:	111.00	Peso:	-	Perim. Cefalico:	-	I.M.C.:	-
	TA Diastolica:	48.00	Talla:	-	Temp. Axilar:	36.20	Sat. Oxigeno:	100
	Frecuencia Cardiaca:	80	Frecuencia Resp.:	20	Temp. Rectal:	-	NIHS:	-
	Diuresis:	-	Drenaje:	-	Sonda:	-	Sonda Vesical:	-
	Ing. Via Oral:	-	Ing. Via Endov.:	-				
	Fio2:	0,30	Agua Endogena:	-	Otros Ing:	-	Otros Egr:	-
	Basales:	-	Temp. Respiratoria:	-			Catarsis:	-
	Hemoglucotest:	135	Hora:	07:00	Preprandial			
	Corrección [UI]:	-	Hora Corrección:	-				
	Dieta:	-	Adm. LECHE:	-	Cantidad:	-	Fecha:	-
	Oxigeno:	-			Flujo:	-		

Origen: INTERNACION Servicio: UNIDAD DE CUIDADOS CRITICOS I
 Fecha: 24/06/2025 Horario: 05:33
 PROFESIONAL ENFERMERO : RODRIGUEZ, ROSA DE LOURDES(MP:3571)

Diagnóstico: POLITRAUMATISMO CON TRAUMATISMO ENCEFALOCRANEANO
 (T07-Traumatismos múltiples, no especificados)

Otras Afecciones:

Tratamiento: Administración Med.:
 CEFALOTINA 1 GRAMOS EV CDA 6 HORAS : 0Hs. |

Origen: INTERNACION Servicio: UNIDAD DE CUIDADOS CRITICOS I
 Fecha: 24/06/2025 Horario: 05:33
 PROFESIONAL ENFERMERO : RODRIGUEZ, ROSA DE LOURDES(MP:3571)

Diagnóstico: POLITRAUMATISMO CON TRAUMATISMO ENCEFALOCRANEANO
 (T07-Traumatismos múltiples, no especificados)

Otras Afecciones:

Tratamiento: Administración Med.:
 PHP SFL /// SRL A 35 GTS EV : 1Hs. | 5Hs. | MIDAZOLAM 8 AMP /100 CC SFL A 11 ML EV : 0Hs. | 4Hs. |
 CARGA 1000 CC SFL///SRL SIM EV : 0Hs. | METOCLOPRAMIDIA 10 MG C/8 HRS EV : 0Hs. |

Origen: INTERNACION/SIGNOS V
 Fecha: 24/06/2025 Horario: 05:00
 PROFESIONAL ENFERMERO : RODRIGUEZ, ROSA DE LOURDES(MP:3571)



HISTORIA CLINICA

Apellido: LOLLI DNI 47500788
 Nombre: LUCAS DAVID Fecha Nac.: 05/07/2006
 Domicilio: MONTEAGUDO N°:402 B°:AERO CLUB ESTE Teléfono:
 Edad: 18A H. C.: 20475007884
 Localidad: MONTEROS
 Obra Social: 126700 126700 - OBRA SOCIAL DEL PERSONAL DE LA ACTIVIDAD AZUCARERA TUCUMANA



Detalle:	TA Sistolica:	115.00	Peso:	-	Perim. Cefalico:	-	I.M.C.:	-
	TA Diastolica:	57.00	Talla:	-	Temp. Axilar:	36.40	Sat. Oxigeno:	99
	Frecuencia Cardiaca:	100	Frecuencia Resp.:	30	Temp. Rectal:	-	NIHS:	-
	Diuresis:	-	Drenaje:	-	Sonda:	-	Sonda Vesical:	-
	Ing. Via Oral:	-	Ing. Via Endov.:	-	Otros Ing:	-	Otros Egr:	-
	Fio2:	30	Agua Endogena:	-	Temp. Respiratoria:	-	Catarsis:	-
	Basales:	-	Temp. Respiratoria:	-	Hora:	-	Fecha:	-
	Hemoglucotest:	-	Hora:	-	Corrección [UI]:	-		
	Corrección [UI]:	-	Hora Corrección:	-	Dieta:	-		
	Dieta:	-	Adm. LECHE:	-	Oxigeno:	-		
	Oxigeno:	-			Cantidad:	-		
					Flujo:	-		

Origen: INTERNACION Servicio: UNIDAD DE CUIDADOS CRITICOS I

Fecha: 24/06/2025 Horario: 00:13

PROFESIONAL MEDICO : LAZO ARISPE, GUSTAVO FAVIO(MP:9784)

Diagnóstico: POLITRAUMATISMO CON TRAUMATISMO ENCEFALOCRANEANO
(T07-Traumatismos múltiples, no especificados)

Otras Afecciones:

Evolución: Parenteral Nro.: 1 PHP SFL /// SRL A 35 GTS EV | Parenteral Nro.: 2 REMIFENTANILO 2 AMP/100 CC SFL A 11 ML EV | Parenteral Nro.: 3 MIDAZOLAM 8 AMP /100 CC SFL A 11 ML EV | Parenteral Nro.: 4 NORADRENALINA 2 AMP/250 CC DSA 5% A 11 ML EV (MODIFICAR SEGUN TAM) | Parenteral Nro.: 5 CARGA 1000 CC SFL///SRL SIM EV | Medicamento Nro.: 1 DIPIRONA 1 AMP EV SOS | Medicamento Nro.: 2 OMEPRAZOL 1 MP C/24 HRS EV | Medicamento Nro.: 3 METOCLOPRAMIDIA 10 MG C/8 HRS EV | Medicamento Nro.: 4 CIRCUITO DE ARM CON TRAMPA DE AGUA | Medicamento Nro.: 5 SISTEMA CERRADO DE ASPIRACION | Medicamento Nro.: 6 PERFUS VOLUMAT | Medicamento Nro.: 7 SET APLIX | Medicamento Nro.: 8 APOSITO TEGADERM | Medicamento Nro.: 9 CABECERA AA 40° | Medicamento Nro.: 10 TRACCION ESQUELETICA | Medicamento Nro.: 11 ENOXAPARINA 0.4 CC SC C/24 HRS | Medicamento Nro.: 12 CPV Y DIURESIS | Medicamento Nro.: 13 HGT POR TURNO Y CORRECCION | Medicamento Nro.: 14 PANCULTIVAR EL 24/6/25 |

Origen: INTERNACION/SIGNOS V

Fecha: 24/06/2025 Horario: 00:01

PROFESIONAL ENFERMERO : RODRIGUEZ, ROSA DE LOURDES(MP:3571)

Detalle:	TA Sistolica:	121.00	Peso:	-	Perim. Cefalico:	-	I.M.C.:	-
	TA Diastolica:	59.00	Talla:	-	Temp. Axilar:	36.10	Sat. Oxigeno:	100
	Frecuencia Cardiaca:	100	Frecuencia Resp.:	19	Temp. Rectal:	-	NIHS:	-
	Diuresis:	-	Drenaje:	-	Sonda:	-	Sonda Vesical:	-
	Ing. Via Oral:	-	Ing. Via Endov.:	-	Otros Ing:	-	Otros Egr:	-
	Fio2:	-	Agua Endogena:	-	Temp. Respiratoria:	-	Catarsis:	-
	Basales:	-	Temp. Respiratoria:	-	Hora:	-	Fecha:	-
	Hemoglucotest:	-	Hora:	-	Corrección [UI]:	-		
	Corrección [UI]:	-	Hora Corrección:	-	Dieta:	-		
	Dieta:	-	Adm. LECHE:	-	Oxigeno:	-		
	Oxigeno:	-			Cantidad:	-		
					Flujo:	-		



HISTORIA CLINICA

Apellido: LOLLI DNI 47500788
 Nombre: LUCAS DAVID Fecha Nac.: 05/07/2006
 Domicilio: MONTEAGUDO N°:402 B°:AERO CLUB ESTE Teléfono:
 Edad: 18A H. C.: 20475007884
 Localidad: MONTEROS
 Obra Social: 126700 126700 - OBRA SOCIAL DEL PERSONAL DE LA ACTIVIDAD AZUCARERA TUCUMANA



Origen: INTERNACION Servicio: SHOCK ROOM

Fecha: 23/06/2025 Horario: 21:52

PROFESIONAL MEDICO : LAZO ARISPE, GUSTAVO FAVIO(MP:9784)

Diagnóstico: POLITRAUMATISMO CON TRAUMATISMO ENCEFALOCRANEANO
 (T07-Traumatismos múltiples, no especificados)

Otras Afecciones:

Evolución: Paciente de 18 años de edad, con Dx: PLT con TEC con pérdida de conciencia, contusión pulmonar, fractura expuesta de fémur y fractura de tibia izquierda, lesión tipo scalp de muslo interno derecho, fractura de muñeca derecha, lesión en mentón, hematoma frontal con equimosis orbitaria, múltiples lesiones escoriativas. Antecedentes: No refiere (según HCL previa y familiares hermanos). Paciente ingresa por guardia del hospital de monteros el 22/06, traído por el 107, por TEC y PLT, por accidente de tránsito, sin casco, (moto- camioneta de alto impacto) con traumatismo facial y pérdida de conocimiento, Glasgow 8/15, que requirió de IOT, derivado al hospital Padilla donde se realiza TAC de cerebro evaluada por neurocirugía 23/06 que informa: TAC de cerebro sin lesión ósea ni parenquimatosa de resolución neuroquirúrgica, TAC de columna cervical no evidencia lesión ósea aguda. Rx muestra fractura diafisaria de fémur, tibia y peroné izquierdo, fractura de muñeca, lesión scalp en miembro inferior derecho, es derivado al HCS para intervención quirúrgica, es evaluado por cirugía que indica sin resolución quirúrgica de urgencia, traumatología realiza: toilette quirúrgica + sutura + reducción + tracción esquelética transcalseana, quedando en Shock Room, donde se observa relleno capilar muy lento, ausencia de pulsos pedio, tibial posterior y popliteo, evaluado por cirugía vascular que solicita arteriografía: donde se ve indemnidad de arteria femoral superficial, poplítea supra e infra patelar y de arterias tibiales anterior, posterior y peronea, por debajo de la zona de fractura de fémur y tibia, con gran vaso espasmo en tercio distal y pie, continuando con requerimiento de noradrenalina pasa a UTI. Paciente ingresa en mal estado general en ARM bajo sedoanalgesia con RMF + Midazolam con RASS -4 adaptado y sincrónico, hemodinamicamente inestable con tendencia a la hipotensión que no responde a volumen por lo que se reinicia noradrenalina a 0.11 mcg/kg/min, febril. Al examen físico con mucosas ligeramente pálidas hidratadas con R1R2 rítmicos regulares silencios impresión libres, con hipoventilación bilateral a predominio de bases y escasas secreción muco-hemáticas, abdomen blando depresible, no resistente, RHA + hipoactivos, se coloca tracción esquelética y se evidencia lesión de muslo derecha donde se encontraba fractura expuesta de fémur con vendaje limpio, fractura de tibia izquierda sin lesión de piel, herida tipo scalp de muslo interno derecho con suturas con salida de secreción serohemática, con aumento de volumen por inflamación, con pulsos débiles, temperatura conservada, se observa sitio de punción inguinal derecho de hemodinámica sin signo de sangrado, fractura de muñeca derecha con valva de yeso, lesión en mentón con sutura, hematoma frontal con equimosis orbitaria, múltiples lesiones escoriativas en rodillas manos, codos, parpado superior derecho, SNG a descarga con débito alimenticio, diuresis + oligoanuria, concentrada se indica volumen. Paciente crítico con pronóstico reservado, se informa a familiares.

- Pendiente: Evaluación por Neurología y traumatología. Pancultivar el 24/06.
- ATB: 23/06 Gentamicina + cefalotina.
- S/Cultivos.
- 23/06 Arteriografía de MII: ARTERIA ILIACA PRIMITIVA E INTERNA: Permeables y sin lesiones angiográficas significativas. ARTERIA ILIACA EXTERNA: Permeable, sin lesiones angiográficas significativas, con vasoespasmo. ARTERIA FEMORAL COMUN: Permeable, con vasoespasmo. ARTERIA FEMORAL SUPERFICIAL, PROFUNDA, POPLITEA, TIBIAL ANTERIOR, TRONCO TIBIOPERONEO, PERONEA Y TIBIAL POSTERIOR: Permeables. Sin lesiones angiográficas significativas. Con vasoespasmo. CONCLUSION: Arterias sin lesiones angiográficas significativas, con vasoespasmo en contexto de politraumatismo grave con requerimiento de drogas vasoactivas y fractura expuesta de fémur, tibia y peroné.
- 23/06 TAC de cerebro, impresiona edema cerebral?, Tórax con contusión pulmonar bilateral, abdomen s/p. Pendiente informe.



HISTORIA CLINICA

Apellido: LOLLI DNI 47500788
 Nombre: LUCAS DAVID Fecha Nac.: 05/07/2006
 Domicilio: MONTEAGUDO N°:402 B°:AERO CLUB ESTE Teléfono:
 Edad: 18A H. C.: 20475007884
 Localidad: MONTEROS
 Obra Social: 126700 126700 - OBRA SOCIAL DEL PERSONAL DE LA ACTIVIDAD AZUCARERA TUCUMANA



- 23/06 Rx: fractura diáfisis de fémur, tibi y peroné izquierdo, fractura de radio distal derecho.

Origen: INTERNACION Servicio: SHOCK ROOM

Fecha: 23/06/2025 Horario: 18:46

PROFESIONAL MEDICO : LAZO ARISPE, GUSTAVO FAVIO(MP:9784)

Diagnóstico: POLITRAUMATISMO CON TRAUMATISMO ENCEFALOCRANEANO
 (T07-Traumatismos múltiples, no especificados)

Otras Afecciones:

Evolución: Ingreso a UTI:

Paciente de 18 años de edad, con Dx: PLT con TEC con pérdida de conciencia, contusión pulmonar, fractura expuesta de fémur y fractura de tibia izquierda, lesión tipo scalp de muslo interno derecho, fractura de muñeca derecha, lesión en mentón, hematoma frontal con equimosis orbitaria, múltiples lesiones escoriativas. Antecedentes: No refiere (según HCL previa y familiares hermanos). Paciente ingresa por guardia del hospital de monteros el 22/06, traído por el 107, por TEC y PLT, por accidente de tránsito, sin casco, (moto- camioneta de alto impacto) con traumatismo facial y pérdida de conocimiento, Glasgow 8/15, que requirió de IOT, derivado al hospital Padilla donde se realiza TAC de cerebro evaluada por neurcirugia 23/06 que informa: TAC de cerebro sin lesión ósea ni parenquimatosa de resolución neuroquirgica, TAC de columna cervical no evidencia lesión ósea aguda. Rx muestra fractura diafisaria de fémur, tibia y peroné izquierdo, fractura de muñeca, lesión scalp en miembro inferior derecho, es derivado al HCS para intervención quirúrgica, es evaluado por cirugía que indica sin resolución quirúrgica de urgencia, traumatología realiza: toilette quirúrgica + sutura + reducción + tracción esquelética transcalseana, quedando en Shock Room, donde se observa relleno capilar muy lento, ausencia de pulsos pedio, tibial posterior y popliteo, evaluado por cirugía vascular que solicita arteriografía: donde se ve indemnidad de arteria femoral superficial, poplítea supra e infra patelar y de arterias tibiales anterior, posterior y peronea, por debajo de la zona de fractura de fémur y tibia, con gran vaso espasmo en tercio distal y pie, continuando con requerimiento de noradrenalina pasa a UTI. Paciente ingresa en mal estado general en ARM bajo sedoanalgesia con RMF + Midazolam con RASS -4 adaptado y sincrónico, hemodinamicamente inestable con tendencia a la hipotensión que no responde a volumen por lo que se reinicia noradrenalina a 0.11 mcg/kg/min, febril. Al examen físico con mucosas ligeramente pálidas hidratadas con r1r2 rítmicos regulares silencios impresión libres, con hipoventilación bilateral a predominio de bases y escasas secreción muco-hemáticas, abdomen blando depresible, no resistente, RHA + hipoactivos, se coloca tracción esquelética y se evidencia lesión de muslo derecha donde se encontraba fractura expuesta de fémur con vendaje limpio, fractura de tibia izquierda sin lesión de piel, herida tipo scalp de muslo interno derecho con suturas con salida de secreción serohematosa, con aumento de volumen por inflamación, con pulsos débiles, temperatura conservada, se observa sitio de punción inguinal derecho de hemodinamia sin signo de sangrado, fractura de muñeca derecha con valva de yeso, lesión en mentón con sutura, hematoma frontal con equimosis orbitaria, múltiples lesiones escoriativas en rodillas manos, codos, parpado superior derecho, SNG a descarga con debito alimenticio, diuresis + concentrada se indica volumen. Paciente crítico con pronóstico reservado, se informa a familiares.

- Pendiente: Evaluación por Neurología y traumatología. Pancultivar el 24/06.

- ATB: 23/06 Gentamicina + cefalotina.

- S/Cultivos.

- 23/06 Arteriografía de MII: ARTERIA ILIACA PRIMITIVA E INTERNA: Permeables y sin lesiones angiográficas significativas. ARTERIA ILIACA EXTERNA: Permeable, sin lesiones angiográficas significativas, con vasoespasmo. ARTERIA FEMORAL COMUN: Permeable, con vasoespasmo. ARTERIA FEMORAL SUPERFICIAL, PROFUNDA, POPLITEA, TIBIAL ANTERIOR, TRONCO TIBIOPERONEO, PERONEA Y TIBIAL POSTERIOR: Permeables. Sin lesiones angiográficas significativas. Con vasoespasmo. CONCLUSION: Arterias sin lesiones angiográficas significativas, con vasoespasmo en contexto de politraumatismo grave con requerimiento de drogas vasoactivas y fractura expuesta de fémur, tibia y peroné.

- 23/06 TAC de cerebro, impresiona edema cerebral?, Tórax con contusión pulmonar bilateral, abdomen



HISTORIA CLINICA

Apellido: LOLLI DNI 47500788
 Nombre: LUCAS DAVID Fecha Nac.: 05/07/2006
 Domicilio: MONTEAGUDO N°:402 B°:AERO CLUB ESTE Teléfono:
 Edad: 18A H. C.: 20475007884
 Localidad: MONTEROS
 Obra Social: 126700 126700 - OBRA SOCIAL DEL PERSONAL DE LA ACTIVIDAD AZUCARERA TUCUMANA



s/p. Pendiente informe.

- 23/06 Rx: fractura diáfisis de fémur, tibi y peroné izquierdo, fractura de radio distal derecho.

Origen: INTERNACION Servicio: SHOCK ROOM

Fecha: 23/06/2025 Horario: 17:16

PROFESIONAL MEDICO : LAZO ARISPE, GUSTAVO FAVIO(MP:9784)

Diagnóstico: POLITRAUMATISMO CON TRAUMATISMO ENCEFALOCRANEANO

(T07-Traumatismos múltiples, no especificados)

Otras Afecciones:

Evolución: Parenteral Nro.: 1 PHP SFL /// SRL A 35 GTS EV | Parenteral Nro.: 2 REMIFENTANILO 2 AMP/100 CC SFL A 11 ML EV | Parenteral Nro.: 3 MIDAZOLAM 8 AMP /100 CC SFL A 11 ML EV | Parenteral Nro.: 4 NORADRENALINA 2 AMP/250 CC DSA 5% A 11 ML EV (MODIFICAR SEGUN TAM) | Parenteral Nro.: 5 CARGA 1000 CC SFL///SRL SIM EV | Medicamento Nro.: 1 DIPIRONA 1 AMP EV SOS | Medicamento Nro.: 2 OMEPRAZOL 1 MP C/24 HRS EV | Medicamento Nro.: 3 METOCLOPRAMIDIA 10 MG C/8 HRS EV | Medicamento Nro.: 4 GENTAMICINA 160 MG IM CADA 24 HORAS | Medicamento Nro.: 5 CEFALOTINA 1 GRAMOS EV CDA 6 HORAS | Medicamento Nro.: 6 CIRCUITO DE ARM CON TRAMPA DE AGUA | Medicamento Nro.: 7 SISTEMA CERRADO DE ASPIRACION | Medicamento Nro.: 8 PERFUS VOLUMAT | Medicamento Nro.: 9 SET APLIX | Medicamento Nro.: 10 APOSITO TEGADERM | Medicamento Nro.: 11 CABECERA AA 40º | Medicamento Nro.: 12 TRACCION ESQUELETICA | Medicamento Nro.: 13 ENOXAPARINA 0.4 CC SC C/24 HRS | Medicamento Nro.: 14 CPV Y DIURESIS | Medicamento Nro.: 15 HGT POR TURNO Y CORRECCION | Medicamento Nro.: 16 DSA 5% + 3 GLU CA A 35 GTS EV | Medicamento Nro.: 17 2CLNA 20%/500 DE SOL FIS A PASAR EV CARGA |

Origen: INTERNACION Servicio: SHOCK ROOM

Fecha: 23/06/2025 Horario: 13:18

PROFESIONAL MEDICO : MARTINEZ, JUAN RODOLFO(MP:9082)

Diagnóstico: POLITRAUMATISMO CON TRAUMATISMO ENCEFALOCRANEANO

(T07-Traumatismos múltiples, no especificados)

Otras Afecciones:

Evolución: Parenteral Nro.: 1 DEXTROSA 10%/10UI /1AMPOLLA DE GLUCONATO DE CALCIO A PASAR EV CARGA |

Origen: INTERNACION Servicio: SHOCK ROOM

Fecha: 23/06/2025 Horario: 10:02

PROFESIONAL MEDICO : MARTINEZ, JUAN RODOLFO(MP:9082)

Diagnóstico: POLITRAUMATISMO CON TRAUMATISMO ENCEFALOCRANEANO

(T07-Traumatismos múltiples, no especificados)

Otras Afecciones:

Evolución: paciente que cursa internacion con diagnostico de plt-tec con perdida de conocimiento , , derivado de hospital padilla (donde se descarta patologia neurologica de urgencia quirurgica) al examen paciente en iot - arm con tet 71/5 , ventilado modo pcv , 13 ti 1.00 fr 18 peep 7 fio 60 % bajo sedoanalgesia con rmf - mdz en rass -4-5 con pupilas mioticas con excoriaciones en region frontal y laceracion en parpado superior derecho , hemodinamicamente con requerimiento de inotropicos a bajas dosis , con r1 ,r2 presentes , nf /sl aparentes , con ta: 115 /65 mmhg fc 84 x min satura 97 % a la auscultacion con murmullo vesicular presente, hipoventilacion cp izq. sat o2: 97 % con fio 70 % , escasos ruidos agregados , abdomen blando con rha + , miembro inferior izquierdo con deformidad y tumefaccion mas herida en muslo, tumefaccion en pierna, pulso presente debil , muñeca derecha con deformidad. Laboratorio de rutina -gasometria ph 7.029/46.3/252.9/21.8/-4.5/99.8pafi 377.5 -lactico 2.75. se realiza reanimación con hipertónico al 3% -mas carga de volumen .
 paciente evaluado por especialidad cirugia cardiovascular que realizo arteriografia en miembro inferior izquierdo informa indemnidad de arteria femoral superficial y poplitea supra e infra patelar y de arterias tibiales anterior ,posterior y peronea , por debajo de la zona de fractura de fémur y tibia , con gran vaso espasmo en tercio distal y pie conducta expectante y evolutiva -



HISTORIA CLINICA

Apellido: LOLLI DNI 47500788
 Nombre: LUCAS DAVID Fecha Nac.: 05/07/2006
 Domicilio: MONTEAGUDO N°:402 B°:AERO CLUB ESTE Teléfono:
 Edad: 18A H. C.: 20475007884
 Localidad: MONTEROS
 Obra Social: 126700 126700 - OBRA SOCIAL DEL PERSONAL DE LA ACTIVIDAD AZUCARERA TUCUMANA



cirugia general evalua e informa tac de abdomen realizada en centro de derivacion, no se observa lesion osea ni parenquimatosa de urgencia quirurgica no se observa liquido libre en cavidad. traumatologia que informa lesion en miembro inferior izquierdo presenta fractura expuesta de femur y fractura medio diafisaria de tibia, miembro derecho presenta herida en cara anteromedial de muslo. se le ralizo toilette quirurgica mas traccion esqueletica transcalseana, relleno capilar disminuido en miembro izquierdo Paciente en condiciones de paso a terapia intensiva .

Origen: INTERNACION Servicio: SHOCK ROOM
 Fecha: 23/06/2025 Horario: 09:49
 PROFESIONAL MEDICO : MARTINEZ, JUAN RODOLFO(MP:9082)
 Diagnóstico: POLITRAUMATISMO CON TRAUMATISMO ENCEFALOCRANEANO
 (T07-Traumatismos múltiples, no especificados)

Otras Afecciones:
 Evolución: Parenteral Nro.: 1 2CLNA 20%/500 DE SOL FIS A PASAR EV CARGA |

Origen: INTERNACION Servicio: SHOCK ROOM
 Fecha: 23/06/2025 Horario: 09:09
 PROFESIONAL MEDICO : MARTINEZ, JUAN RODOLFO(MP:9082)
 Diagnóstico: POLITRAUMATISMO CON TRAUMATISMO ENCEFALOCRANEANO
 (T07-Traumatismos múltiples, no especificados)

Otras Afecciones:
 Evolución: Parenteral Nro.: 1 CARGA DE VOLUMEN 1000 DE RINGER LACTATO A PASAR EV |

Origen: INTERNACION Servicio: SHOCK ROOM
 Fecha: 23/06/2025 Horario: 09:09
 PROFESIONAL MEDICO : MARTINEZ, JUAN RODOLFO(MP:9082)
 Diagnóstico: POLITRAUMATISMO CON TRAUMATISMO ENCEFALOCRANEANO
 (T07-Traumatismos múltiples, no especificados)

Otras Afecciones:
 Evolución: Parenteral Nro.: 1 PHP SOLUCION FISIOLÓGICA A 21 GOTAS X MIN | Parenteral Nro.: 2 CARGA RINGER LACTATO 1000 ML SEGUN INDICACION MEDICA | Parenteral Nro.: 3 2NORADRENALINA /250 DE DEXTROSA 5% PARA TAM >65 MMHG | Medicamento Nro.: 1 GENTAMICINA 160 MG IM CADA 24 HORAS | Medicamento Nro.: 2 CEFALOTINA 1 GRAMOS EV CADA 6 HORAS | Medicamento Nro.: 3 RANITIDINA 1 AMPOLLA EV CADA 8 HORAS | Medicamento Nro.: 4 METOCLOPRAMIDA 1 AMPOLLA EV CADA 8 HORAS | Medicamento Nro.: 5 X COLATERAL 20 AMPOLLAS DE MIDAZOLAN EN 250 ML DEXTROSA 5% A 11ML/H | Medicamento Nro.: 6 X COLATERAL 3AMPOLLAS DE FENTANILO EN 250 ML DEXTROSA 5% A 11ML/H | Medicamento Nro.: 7 CPV Y DIURESIS | Medicamento Nro.: 8 ENOXAPRINA 0.4CC SC C 24HS |

Origen: INTERNACION Servicio: SHOCK ROOM
 Fecha: 23/06/2025 Horario: 08:49
 PROFESIONAL MEDICO : DIAZ CUEVAS, RONAL(MP:11159)
 Diagnóstico: POLITRAUMATISMO CON TRAUMATISMO ENCEFALOCRANEANO
 (T07-Traumatismos múltiples, no especificados)

Otras Afecciones:
 Evolución: Medicamento Nro.: 1 ENOXAPRINA 0.4CC SC C 24HS |

Origen: INTERNACION Servicio: SHOCK ROOM
 Fecha: 23/06/2025 Horario: 08:42
 PROFESIONAL MEDICO : DIAZ CUEVAS, RONAL(MP:11159)
 Diagnóstico: POLITRAUMATISMO CON TRAUMATISMO ENCEFALOCRANEANO
 (T07-Traumatismos múltiples, no especificados)

Otras Afecciones:
 Evolución: OYT



HISTORIA CLINICA

Apellido: LOLLI DNI 47500788
 Nombre: LUCAS DAVID Fecha Nac.: 05/07/2006
 Domicilio: MONTEAGUDO N°:402 B°:AERO CLUB ESTE Teléfono:
 Edad: 18A H. C.: 20475007884
 Localidad: MONTEROS
 Obra Social: 126700 126700 - OBRA SOCIAL DEL PERSONAL DE LA ACTIVIDAD AZUCARERA TUCUMANA



PACIENTE DE 18 AÑOS AÑOS DE EDAD CURSANDO INTERNACION EN GUARDIA, DERIVADO DE HOSPITAL PADILLA CON DIAGNOSTICO DE POLITRAUMA GRAVE POR ACCIDENTE DE TRANSITO, EN ARM LESION EN AMBOS MIEMBROS INFERIORES , MIEMBRO IZQUIERDO PRESENTA FRACTURA EXPUESTA DE FEMUR Y FRACTURA MEDIO DIAFISIARIA DE TIBIA, MIEMBRO DERECHO PRESENTA HERIDA EN CARA ANTEROMEDIAL DE MUSLO. SE LE REALIZO TOILETTE QUIRURGICA MAS TRACCION ESQUELETICA TRANSCALCANEA, RELLENO CAPILAR DISMINUIDO EN MIEMBRO IZQUIERDO.
 PACIENTE EN EVALUACION POR CIRUGIA VASCULAR CON PRONOSTICO RESERVADO

Origen: INTERNACION Servicio: SHOCK ROOM
 Fecha: 23/06/2025 Horario: 08:30
 PROFESIONAL MEDICO : CRUZ, MATIAS EDUARDO(MP:9367)
 Diagnóstico: POLITRAUMATISMO CON TRAUMATISMO ENCEFALOCRANEANO
 (T07-Traumatismos múltiples, no especificados)

Otras Afecciones:

Evolución: CIRUGIA GENERAL:
 PACIENTE DE 18 AÑOS AÑOS DE EDAD CURSANDO INTERNACION EN GUARDIA, DERIVADO DE HOSPITAL PADILLA (DONDE SE DESCARTA PATOLOGIA NEUROLOGICA DE URGENCIA QUIRURGICA) CON DIAGNOSTICO DE POLITRAUMA GRAVE POR ACCIDENTE DE TRANSITO, EN ARM LESION EN AMBOS MIEMBROS INFERIORES , MIEMBRO IZQUIERDO PRESENTA FRACTURA EXPUESTA.
 ABDOMEN BLANDO DEPRESIBLE NO SE PUEDE EVALUAR DOLOR BUENA ENTRADA DE AIRE EN AMBOS CAMPOS PULMONARES, PRESENTA PUPILAS FIJAS MIOTICAS NO RESPONDE A ESTIMULO LUMINOSO.
 SE OBSERVA TAC DE ABDOMEN REALIZADA EN CETRO DE DERIVACION, NO SE OBSERVA LESION OSEA NI PARENQUIMATOSA DE URGENCIA QUIRURGICA NO SE OBSERVA LIQUIDO LIBRE EN CAVIDAD. PACIENTE EN EVALUACION POR CIRUGIA VASCULAR Y TRAUMATOLOGIA. PRONOSTICO RESERVADO

Origen: INTERNACION Servicio: SHOCK ROOM
 Fecha: 23/06/2025 Horario: 07:27
 PROFESIONAL MEDICO : MASOERO, MARIA FLORENCIA(MP:9561)
 Diagnóstico: POLITRAUMATISMO CON TRAUMATISMO ENCEFALOCRANEANO
 (T07-Traumatismos múltiples, no especificados)

Otras Afecciones:

Evolución: CIRUGIA GENERAL: SE RECIBE PACIENTE DE 18 AÑOS AÑOS DE EDAD DERIVADO DE HOSPITAL PADILLA (DONDE SE DESCARTA PATOLOGIA NEUROLOGICA DE URGENCIA QUIRURGICA) CON DIAGNOSTICO DE POLITRAUMA GRAVE POR ACCIDENTE DE TRANSITO, EN ARM LESION EN AMBOS MIEMBROS INFERIORES MIEMBRO IZQUIERDO PRESENTA FRACTURA EXPUESTA ABDOMEN BLANDO DEPRESIBLE NO SE PUEDE EVALUAR DOLOR BUENA ENTRADA DE AIRE EN AMBOS CAMPOS PULMONARES, PRESENTA PUPILAS FIJAS MIOTICAS NO RESPOINDES A ESTIMULO LUMINOSO.
 SE OBSERVA TAC DE ABDOMEN REALIZADA EN CETRO DE DERIVACION, NO SE OBSERVA LESION OSEA NI PARENQUIMATOSA DE URGENCIA QUIRURGICA NO SE OBSERVA LIQUIDO LIBRE EN CAVIDAD. PACIENTE EN EVALUACION POR CIRUGIA VASCULAR Y TRAUMATOLOGIA.

Origen: INTERNACION Servicio: SHOCK ROOM
 Fecha: 23/06/2025 Horario: 06:37
 PROFESIONAL MEDICO : MONACO REIF, JOSE LUIS(MP:5163)
 Diagnóstico: POLITRAUMATISMO CON TRAUMATISMO ENCEFALOCRANEANO
 (T07-Traumatismos múltiples, no especificados)

Otras Afecciones:

Evolución: cirugía cardiovascular
 se realizo arteriografía a miembro inferior izquierdo , donde se ve indemnidad de arteria femoral superficial , poplítea supra e infra patelar y de arterias tibiales anterior ,posterior y peronea , por debajo de la zona de fractura de fémur y tibia , con gran vaso espasmo en tercio distal y pie.
 Paciente con infusión de noradrenalina.
 Se habla con la familia de la gravedad del cuadro , de la indemnidad de las arterias y el vaso



HISTORIA CLINICA

Apellido: LOLLI DNI 47500788
 Nombre: LUCAS DAVID Fecha Nac.: 05/07/2006
 Domicilio: MONTEAGUDO N°:402 B°:AERO CLUB ESTE Teléfono:
 Edad: 18A H. C.: 20475007884
 Localidad: MONTEROS
 Obra Social: 126700 126700 - OBRA SOCIAL DEL PERSONAL DE LA ACTIVIDAD AZUCARERA TUCUMANA



espasmo por el trauma y los inotrópicos por lo que se decide conducta expectante y evolutiva.

Origen: INTERNACION Servicio: SHOCK ROOM
 Fecha: 23/06/2025 Horario: 04:35
 PROFESIONAL MEDICO : MONACO REIF, JOSE LUIS(MP:5163)
 Diagnóstico: POLITRAUMATISMO CON TRAUMATISMO ENCEFALOCRANEANO
 (T07-Traumatismos múltiples, no especificados)

Otras Afecciones:

Evolución: cirugía cardiovascular
 se acude al llamado para evaluación de paciente politraumatizado.
 paciente en quirófano para toilette y estabilización de miembro inferior izquierdo por
 traumatología. Al momento del examen paciente en arm , con presión de 120/80 inotropicos
 (noradrenalina), miembro con tracción transcalcanea, , pie con relleno capilar muy lento, no se
 palpan pulsos pedio, tibial posterior ni popliteo, solo femoral izquierdo.
 ante la imposibilidad de saber sitio de la lesión se solicita arteriografía.

Origen: PROCEDIMIEN Especialidad: TRAUMATOLOGÍA
 Fecha: 23/06/2025 Horario: 04:18
 PROFESIONAL MEDICO : DILASCIO, LUCAS(MP:7385)
 Diagnóstico: FRACTURA DE FEMUR IZQUIERDO
 (S72.9-Fractura del fémur, parte no especificada)
 Evolución: Protocolo Quirurgico - Fecha: 23/06/25 |
 Servicio: TRAUMATOLOGÍA |
 Procedimiento: TRATAMIENTO: toilette quirurgica + sutura + reduccion + traccion esqueletica
 transcalcanea

Decúbito dorsal, bajo anestesia.
 Lavados prequirúrgicos, asepsia y antisepsia.
 Colocación de campos quirúrgicos estériles.
 Se lava nuevamente.
 Se observa herida muslo derecho con bordes contusos, se regularizan bordes.
 Se lava nuevamente de forma reiterada y profusa, se aspira.
 Hemostasia prolija.
 Se realizan puntos de aproximación con mononylon 3-0.
 Se lava; se cura y cubre.
 A continuación toilette quirúrgica muslo izquierdo, se lava y aspira de forma reiterada.
 Se realiza un punto en U de aproximación con mononylon 2-0.
 Se procede a realizar tracción esquelética transcalcanea según técnica.
 Se cura y cubre.
 Vendaje.-

(paciente fue evaluado por Cirujano Vascular).-

Origen: GUARDIA Especialidad:
 Fecha: 23/06/2025 Horario: 03:49
 PROFESIONAL MEDICO : DIAZ CUEZZO, IRIS JANET(MP:8523)
 Glasgow: NO VALORABLE
 Diagnóstico: POLITRAUMATISMO CON TRAUMATISMO ENCEFALOCRANEANO
 (T07-Traumatismos múltiples, no especificados)
 Evolución: PACIENTE QUE INGRESA CAMILLA, TRAI DO POR AMBULANCIA DE 107, DERIVADO DESDE HOSPITAL PADILLA PARA



HISTORIA CLINICA

Apellido: LOLLI DNI 47500788
 Nombre: LUCAS DAVID Fecha Nac.: 05/07/2006
 Domicilio: MONTEAGUDO N°:402 B°:AERO CLUB ESTE Teléfono:
 Edad: 18A H. C.: 20475007884
 Localidad: MONTEROS
 Obra Social: 126700 126700 - OBRA SOCIAL DEL PERSONAL DE LA ACTIVIDAD AZUCARERA TUCUMANA



CIRUGIA TRAUMATOLOGICA, POR POLITRAUMATISMO CON PERDIDA DE CONOCIMIENTO INGRESA EN MAL ESTADO GENERAL, EM ARM BAJO SEDOANALGESIA

ANT: SE DESCONOCE

CABEZA Y CUELLO:EXCORIACIONES EN REGION FRONTAL Y LACERACION EN PARPADO SUPERIOR DERECHO

ACV: RUIDOS CARDIACOS RITMICOS R1 ,R2 LIBRES .TA: 100/60 MMHG FC 89 X MIN

A.RESPIRATORIO : MURMULLO VESICULAR PRESENTE, HIPOVENTILACION CP IZQ. SAT O2: 100% CON FIO100%

ABDOMEN : BLANDO

OSTEOMIOARTICULAR: MIEMBRO INFERIOR IZQUIERDO CON DEFORMIDAD Y TUMEFACCION MAS HERIDA EN MUSLO, TUMEFACCION EN PIERNA, NO PALPO PULSO TIBIAL, MUÑECA DERECHA CON DEFORMIDAD.

SNC: PUPILAS REACTIVAS, ISOCORICAS.

DIAGNOSTICO PRESUNTIVO: POLITRAUMATISMO GRAVE

IMAGENES EN

181.13.142.141/consultestudios

usuario: 759876

contraseña: 55636488

181.13.142.141/consultestudios

usuario: 759876

contraseña: 55636469

TAC TORAX IMPRESIONA CONTUSION PULMONAR BILATERAL(PENDIENTE INFORME DE ESPECIALISTA)

SOLICITO EVALUACION POR CIRUGIA Y TRAUMATOLOGIA

PASA A QUIROFANO POR TRAUMATOLOGO DE GUARDIA

Origen: GUARDIA Especialidad:
 Fecha: 23/06/2025 Horario: 03:34
 PROFESIONAL MEDICO : DILASCIO, LUCAS(MP:7385)

Glasgow: NO VALORABLE

Diagnóstico: POLITRAUMATISMO CON TRAUMATISMO ENCEFALOCRANEANO
 (T07-Traumatismos múltiples, no especificados)

Evolución: OyT paciente que ingresa por Shock Room con politraumatismo, en ARM, con fractura de muñeca derecha, con heridas muslo derecho, con fractura expuesta fémur izquierdo, fractura de pierna izquierda; se solicita evaluación por Cirugía, Cirugía Vasculuar y por Anestesiología; para ingresar a quirófano para realiza toilette quirúrgica; se confecciona valva de yeso en muñeca derecha.-

Origen: GUARDIA Especialidad:
 Fecha: 23/06/2025 Horario: 03:26
 PROFESIONAL MEDICO : DIAZ CUEZZO, IRIS JANET(MP:8523)

Glasgow: NO VALORABLE

Diagnóstico: POLITRAUMATISMO CON TRAUMATISMO ENCEFALOCRANEANO
 (T07-Traumatismos múltiples, no especificados)

Evolución: Parenteral Nro.: 1 PHP SOLUCION FISIOLOGICA A 21 GOTAS X MIN | Parenteral Nro.: 2 CARGA RINGER LACTATO 1000 ML SEGUN INDICACION MEDICA | Medicamento Nro.: 1 ARM CIRCUITO CERRADO DE ASPIRACION | Medicamento Nro.: 2 ARM FILTRO HME | Medicamento Nro.: 3 GENTAMICINA 160 MG IM CADA 24 HORAS | Medicamento Nro.: 4 CEFALOTINA 1 GRAMOS EV CDA 6 HORAS | Medicamento Nro.: 5 SET DE ARM | Medicamento Nro.: 6 MONITOREO CARDIACO PERMANENTE | Medicamento Nro.: 7 VACUNA ANTITETANICA 1 DOSIS IM | Medicamento Nro.: 8 RANITIDINA 1 AMPOLLA EV CADA 8 HORAS | Medicamento Nro.: 9 METOCLOPRAMIDA 1 AMPOLLA EV CADA 8 HORAS | Medicamento Nro.: 10 X COLATERAL 20 AMPOLLAS DE MIDAZOLAN EN 250 ML DEXTROSA 5% A 11ML/H | Medicamento Nro.: 11 X COLATERAL 3AMPOLLAS DE FENTANILO EN 250 ML DEXTROSA 5% A 11ML/H | Medicamento Nro.: 12 CPV Y DIURESIS |



HISTORIA CLINICA

Apellido: LOLLI DNI 47500788
 Nombre: LUCAS DAVID Fecha Nac.: 05/07/2006
 Domicilio: MONTEAGUDO N°:402 B°:AERO CLUB ESTE Teléfono:
 Edad: 18A H. C.: 20475007884
 Localidad: MONTEROS
 Obra Social: 126700 126700 - OBRA SOCIAL DEL PERSONAL DE LA ACTIVIDAD AZUCARERA TUCUMANA



Origen: GUARDIA Especialidad:
 Fecha: 23/06/2025 Horario: 03:23
 PROFESIONAL MEDICO : DIAZ CUEZZO, IRIS JANET(MP:8523)
 Glasgow: 15
 Diagnóstico: POLITRAUMATISMO CON TRAUMATISMO ENCEFALOCRANEANO
 (T07-Traumatismos múltiples, no especificados)

Evolución: .

23/06/2025 HOSPITAL ANGEL C. PADILLA

Origen: GUARDIA Especialidad:
 Fecha: 23/06/2025 Horario: 02:44
 PROFESIONAL MEDICO : RENGEL GARCIA, ELISEO(MP:10394)
 Glasgow: NO VALORABLE
 Diagnóstico: POLITRAUMATISMO CON TRAUMATISMO ENCEFALOCRANEANO
 (T07-Traumatismos múltiples, no especificados)

Evolución: PACIENTE QUE INGRESA POR PLT POR ACCIDENTE DE TRANSITO DE ALTO IMPACTO, CHOQUE MOTO-CAMIONETA, CON OBITO EN ACCIDENTE.
 PACIENTE INGRESA EN ARM CON FERULAS DE CARTON EN AMBOS MIEMBROS INFERIORES. SE LE REALIZA TAC DE CUERPO COMPLETO Y SE DESCARTA PATOLOGIAS QUIRURGICAS, NEUROQUIRURGICAS Y TRAUMATOLOGICAS DE COLUMNA DE URGENCIA. PACIENTE SI PRESENTA FRACTURA DE MUÑECA, FRACTURA IZQUIERDA DE FEMUR Y TIBIA Y PERONE, LESION SCALP EN MIEMBRO INFERIOR DERECHO.
 SE COMUNICA CON SERVICIO DE EMERGENCIA DE HOSPITAL CENTRO DE SALUD PARA PODER INTERVENIR A PACIENTE POR TRAUAMTISMO DE MIEMBROS INFERIORES. SERVICIO DE EMERGENCIA ACEPTA AL PACIENTE.
 SE DERIVA AL MISMO A HOSPITAL CENTRO DE SALUD.
 SE HABLA CON FAMILIARES DEL ESTADO CRITICO DEL PACIENTE.

Origen: GUARDIA Especialidad:
 Fecha: 23/06/2025 Horario: 02:01
 PROFESIONAL MEDICO : CARRASCO DREER, MIGUEL ALEJANDRO(MP:9702)
 Glasgow: NO VALORABLE
 Diagnóstico: POLITRAUMATISMO CON TRAUMATISMO ENCEFALOCRANEANO
 (T07-Traumatismos múltiples, no especificados)

Evolución: OyT
 Paciente con diagnostico de PLT, presenta herida tipo scalp en muslo derecho, sin deficit vascular distal, en miembro inferior izquierdo presenta herida posterior en muslo y herida en pierna, con deformidad evidente, con relleno capilar enlentecido y pulsos debiles con respecto a contra lateral. TAC de columna cervical no evidencia lesion osea aguda. Rx muestra fractura diafisaria de femur izquierdo y pierna izquierda.


Origen: GUARDIA Especialidad:
 Fecha: 23/06/2025 Horario: 01:31
 PROFESIONAL MEDICO : CAMUS, HUGO ORLANDO(MP:8315)
 Glasgow: NO VALORABLE
 Diagnóstico: POLITRAUMATISMO CON TRAUMATISMO ENCEFALOCRANEANO
 (T07-Traumatismos múltiples, no especificados)

Evolución: CIRUGIA GENERAL
 PACIENTE DE 18A QUE INGRESA POR GUARDIA POR PLT-TEC SE EVALUA PACIENTE Y TAC NO IMPRESIONA PATOLOGIA AGUDA DE RESOLUCION QX EN GUARDIA



HISTORIA CLINICA

Apellido: LOLLI DNI 47500788
 Nombre: LUCAS DAVID Fecha Nac.: 05/07/2006
 Domicilio: MONTEAGUDO N°:402 B°:AERO CLUB ESTE Teléfono:
 Edad: 18A H. C.: 20475007884
 Localidad: MONTEROS
 Obra Social: 126700 126700 - OBRA SOCIAL DEL PERSONAL DE LA ACTIVIDAD AZUCARERA TUCUMANA



Origen: GUARDIA Especialidad:
 Fecha: 23/06/2025 Horario: 01:17
 PROFESIONAL MEDICO : RIOS NEWTON, ROBERT CRISTOPHER(MP:10558)
 Glasgow: NO VALORABLE
 Diagnóstico: POLITRAUMATISMO CON TRAUMATISMO ENCEFALOCRANEANO
 (T07-Traumatismos múltiples, no especificados)
 Evolución: Medicamento Nro.: 1 20 AMP DE MIDAZOLAM EN 250 ML DE SF A 11 ML HRS
 5 AMP DE FENTANILO EN 200 CC SF A 11ML HR
 1 TUBO 7,5
 1 CONECTOR
 1 TUBO CORRUGADO
 1 FILTRO |

Origen: GUARDIA Especialidad:
 Fecha: 23/06/2025 Horario: 01:17
 PROFESIONAL MEDICO : RIOS NEWTON, ROBERT CRISTOPHER(MP:10558)
 Glasgow: NO VALORABLE
 Diagnóstico: POLITRAUMATISMO CON TRAUMATISMO ENCEFALOCRANEANO
 (T07-Traumatismos múltiples, no especificados)
 Evolución: Parenteral Nro.: 1 PHP SF/D5% A 21 G/MIN | Medicamento Nro.: 1 RANITIDINA 1 AMP C/8 HS EV |
 Medicamento Nro.: 2 METOCLOPRAMIDA 1 AMP SOS | Medicamento Nro.: 3 CARGA DE 1000 ML DE SF EV A GOTEIO
 LIBRE | Medicamento Nro.: 4 CPV | Medicamento Nro.: 5 COLOCACION DE SONDA VESICAL |

Origen: GUARDIA Especialidad:
 Fecha: 23/06/2025 Horario: 01:16
 PROFESIONAL MEDICO : RIOS NEWTON, ROBERT CRISTOPHER(MP:10558)
 Glasgow: NO VALORABLE
 Diagnóstico: POLITRAUMATISMO CON TRAUMATISMO ENCEFALOCRANEANO
 (T07-Traumatismos múltiples, no especificados)
 Evolución: GUARDIA SHOCK ROOM

PACIENTE DE 18A QUE INGRESA POR GUARDIA POR PLT-TEC POR SINIESTRO VIAL CON PERDIDA DE CONOCIMIENTO. DERIVADO DESDE EL HOSPITAL DE MONTEROS , DONDE SE REALIZARON LOS PRIMEROS AUXILIOS. INGRESA TRAIIDO POR EL SERVICIO DEL 107.
 AL MOMENTO DEL INGRESO SE ENCUENTRA EN MAL ESTADO GENERAL , PALIDEZ CUTANEA MUCOSA , INTUBACION OROTRAQUEAL , IMPRESIONA MUY INTRODUCIDO , CON SONDA NASOGASTRICA A DESCARGA , PV: TA: 143/80 MMHG , SAT: 97% , FC: 110 LPM , PUPILAS MIOTICAS , ISOCORICAS , HIPERREACTIVO , MAL ADAPTADO , IMPRESIONA HIPOVENTILACION EN AMBOS CAMPOS PULMONARES , IMPRESIONA R1 Y R2 NORMOFONETICOS , ABDOMEN DOLOROSO LEVE , MIEMBROS CON TUMEFACCION BILATERAL EN MUSLO , TUMEFACCION EN PIERNA IZQ.
 LESION TIPO SCALP EN REGION POSTERIOR DE MUSLO.
 HERIDA EN PARPADO IZQ , HERIDA MANO DERECHA , ADEMAS TUMEFACCION EN MUÑECA DERECHA.
 SE SOLICITA TAC DE CEREBRO , CERVICAL , TORAX , ABDOMEN Y PELVIS
 SE SOLICITA RX MUÑECA DERECHA , RX DE MUSLO IZQ Y DERECHO , RX DE PIERNA IZQ.
 SE SOLICITA IC CON NEUROCIRUGIA , CIRUGIA Y TRAUMATOLOGIA
 SE SOLICITA LABORATORIO
 SE INDICA TTO

SE BUSCA A FAMILIAR PARA INFORMAR EL ESTADO DEL PACIENTE POSIBLE RIESGOS Y COMPLICACIONES.



HISTORIA CLINICA

Apellido: LOLLI DNI 47500788
 Nombre: LUCAS DAVID Fecha Nac.: 05/07/2006
 Domicilio: MONTEAGUDO N°:402 B°:AERO CLUB ESTE Teléfono:
 Edad: 18A H. C.: 20475007884
 Localidad: MONTEROS
 Obra Social: 126700 126700 - OBRA SOCIAL DEL PERSONAL DE LA ACTIVIDAD AZUCARERA TUCUMANA



Origen: GUARDIA Especialidad:
 Fecha: 23/06/2025 Horario: 01:08
 PROFESIONAL MEDICO : RUA BOLIVAR, RICARDO JULIO(MP:10278)
 Glasgow: NO VALORABLE
 Diagnóstico: POLITRAUMATISMO CON TRAUMATISMO ENCEFALOCRANEANO
 (T07-Traumatismos múltiples, no especificados)
 Evolución: neurocirugía.
 paciente que ingresa por plt tec.
 tac de cerebro sin lesion osea ni parenquimatosa de resolucion neuroquirurgica.
 alta por especialidad. control evolutivo.

23/06/2025 HOSPITAL DE MONTEROS "GENERAL LAMADRID"

Origen: GUARDIA Especialidad:
 Fecha: 23/06/2025 Horario: 00:37
 PROFESIONAL ENFERMERO : GONZALEZ, MARIA JIMENA(MP:6041)
 Glasgow: NO VALORABLE
 Diagnóstico: POLITRAUMATISMO CON TRAUMATISMO ENCEFALOCRANEANO
 (T07-Traumatismos múltiples, no especificados)
 Tratamiento: sol ringer lac 500 ml
 sol fca 1000 ml
 col : sol dext al 5% + 20 amp midazolam.
 2 amp fentanilo.
 2 amp vecuronio.
 3 amp Propofol
 1 amp succinilcolina
 sonda nasogástrica k11 x 1
 bolsa colectora x 1
 tubo e.t n° 7,5 x 1
 filtro x 1
 set de arm x 1

Origen: GUARDIA/SIGNOS VITALE
 Fecha: 23/06/2025 Horario: 00:01
 PROFESIONAL ENFERMERO : GONZALEZ, MARIA JIMENA(MP:6041)

Detalle:	TA Sistolica:	-	Peso:	-	Perim. Cefalico:	-	I.M.C.:	-
	TA Diastolica:	-	Talla:	-	Temp. Axilar:	-	Sat. Oxigeno:	-
	Frecuencia Cardiaca:	-	Frecuencia Resp.:	-	Temp. Rectal:	-	NIHS:	-
	Diuresis:	-	Drenaje:	-	Sonda:	-	Sonda Vesical:	-
	Ing. Via Oral:	-	Ing. Via Endov.:	-	Otros Ing:	-	Otros Egr:	-
	Fio2:	-	Agua Endogena:	-			Catarsis:	-
	Basales:	-	Temp. Respiratoria:	-				
	Hemoglucotest:	-	Hora:	-				
	Corrección [UI]:	-	Hora Corrección:	-				
	Dieta:	-	Adm. LECHE:	-	Cantidad:	-	Fecha:	-
	Oxigeno:	-			Flujo:	-		

Observaciones: PACIENTE QUE INGRESA POR SHOCKROOM EN AMBULANCIA DEL SERVICIO DE EMERGENCIAS 107 CON TEC POLI TRAUMA, INCONSCIENTE, EN MAL ESTADO GRAL, TRAUMATISMO FACIAL Y MIEMBROS INFERIORES (LESIÓN CARA INTERNA DE MUSLO DERECHO) ESCORIAIONES MÚLTIPLES, PROCEDE A REALIZAR INTUBACIÓN OROTRAQUEAL ,RX DE TÓRAX, SNG .



HISTORIA CLINICA

Apellido: LOLLI DNI 47500788
 Nombre: LUCAS DAVID Fecha Nac.: 05/07/2006
 Domicilio: MONTEAGUDO N°:402 B°:AERO CLUB ESTE Teléfono:
 Edad: 18A H. C.: 20475007884
 Localidad: MONTEROS
 Obra Social: 126700 126700 - OBRA SOCIAL DEL PERSONAL DE LA ACTIVIDAD AZUCARERA TUCUMANA



DERIVADO A CENTRO DE MAYOR COMPLEJIDAD.

22/06/2025 HOSPITAL DE MONTEROS "GENERAL LAMADRID"

Origen: GUARDIA Especialidad:
 Fecha: 22/06/2025 Horario: 23:06
 PROFESIONAL MEDICO : OLEA, MARIA RAQUEL(MP:9237)
 Glasgow: 15
 Diagnóstico: POLITRAUMATISMO CON TRAUMATISMO ENCEFALOCRANEANO
 (T07-Traumatismos múltiples, no especificados)

Evolución:

PACIENTE QUE INGRESA POR GUARDIA, TRAE 107, TEC Y POLITRUMATISMO POR ACCIDENTE DE TRANSITO, SIN CASCO,(MOTO- CAMIONETA)AL INGRESO PACIENTE EN MAL ESTADO GRAL, TRAUMATISMO FACIAL , PERDIDA DE CONOCIMIENTO , LESIONES EN AMBAS PIERNAS, (LESION EXTENSA EN CARA INTERNA DE MUSLO DERECHO) APARENTE FRACTURA, TRAUMATISMO CERRADO DE TORAX Y ABDOMEN , ESCORIACIONES MULTIPLES, EN ROSTRO, MANOS, HIPOVENTILACION BILATERAL, SE REALIZA INTUBACION OT, GLASGOW 8/15, SOLICITO DERIVACION A CENTRO DE MAYOR COMPLEJIDAD, PA 90/40 , FC 100, SAT 98 %
 PACIENTE GRAVE ESTADO SE INFORMA A LA FLIA

03/06/2023 HOSPITAL DE MONTEROS "GENERAL LAMADRID"

Origen: GUARDIA/SIGNOS VITALE
 Fecha: 03/06/2023 Horario: 19:30
 PROFESIONAL ENFERMERO : JEREZ, LUIS GONZALO(MP:5965)

Detalle:	TA Sistolica: -	Peso: -	Perim. Cefalico: -	I.M.C.: -
	TA Diastolica: -	Talla: -	Temp. Axilar: -	Sat. Oxigeno: -
	Frecuencia Cardiaca: -	Frecuencia Resp.: -	Temp. Rectal: -	NIHS: -
	Diuresis: -	Drenaje: -	Sonda: -	Sonda Vesical: -
	Ing. Via Oral: -	Ing. Via Endov.: -	Otros Ing: -	Otros Egr: -
	Fio2: -	Agua Endogena: -	-	Catarsis: -
	Basales: -	Temp. Respiratoria: -		
	Hemoglucolest: -	Hora: -		
	Corrección [U]: -	Hora Corrección: -		
	Dieta: -	Adm. LECHE: -	Cantidad: -	Fecha: -
	Oxigeno: -		Flujo: -	
Observaciones:	PACIENTE INGRESA A GUARDIA POR CORTE EN LABIO SUPERIOR, SE REALIZA CURACION.			

Origen: GUARDIA/SIGNOS VITALE
 Fecha: 03/06/2023 Horario: 19:15
 PROFESIONAL ENFERMERO : JEREZ, LUIS GONZALO(MP:5965)



HISTORIA CLINICA

Apellido: LOLLI DNI 47500788
 Nombre: LUCAS DAVID Fecha Nac.: 05/07/2006
 Domicilio: MONTEAGUDO N°:402 B°:AERO CLUB ESTE Teléfono:
 Edad: 18A H. C.: 20475007884
 Localidad: MONTEROS
 Obra Social: 126700 126700 - OBRA SOCIAL DEL PERSONAL DE LA ACTIVIDAD AZUCARERA TUCUMANA



Detalle:	TA Sistolica: -	Peso: -	Perim. Cefalico: -	I.M.C.: -
	TA Diastolica: -	Talla: -	Temp. Axilar: -	Sat. Oxigeno: -
	Frecuencia Cardiaca: -	Frecuencia Resp.: -	Temp. Rectal: -	NIHS: -
	Diuresis: -	Drenaje: -	Sonda: -	Sonda Vesical: -
	Ing. Via Oral: -	Ing. Via Endov.: -	Otros Ing: -	Otros Egr: -
	Fio2: -	Agua Endogena: -	Temp. Respiratoria: -	Catarsis: -
	Basales: -	Temp. Respiratoria: -	Hora: -	
	Hemoglucotest: -	Hora: -	Hora Corrección: -	
	Corrección [U]: -	Hora Corrección: -	Adm. LECHE: -	
	Dieta: -	Adm. LECHE: -	Cantidad: -	Fecha: -
	Oxigeno: -		Flujo: -	
	Observaciones: PACIENTE QUE INGRESA A GUARDIA MAYOR P/ CURACION DIARIA.			

Origen: GUARDIA/SIGNOS VITALE

Fecha: 03/06/2023 Horario: 18:40

PROFESIONAL ENFERMERO : ROLDAN, FLORENCIA ROCIO(MP:6936)

Detalle:	TA Sistolica: 131.00	Peso: -	Perim. Cefalico: -	I.M.C.: -
	TA Diastolica: 82.00	Talla: -	Temp. Axilar: -	Sat. Oxigeno: 99
	Frecuencia Cardiaca: 89	Frecuencia Resp.: -	Temp. Rectal: -	NIHS: -
	Diuresis: -	Drenaje: -	Sonda: -	Sonda Vesical: -
	Ing. Via Oral: -	Ing. Via Endov.: -	Otros Ing: -	Otros Egr: -
	Fio2: -	Agua Endogena: -	Temp. Respiratoria: -	Catarsis: -
	Basales: -	Temp. Respiratoria: -	Hora: -	
	Hemoglucotest: -	Hora: -	Hora Corrección: -	
	Corrección [U]: -	Hora Corrección: -	Adm. LECHE: -	
	Dieta: -	Adm. LECHE: -	Cantidad: -	Fecha: -
	Oxigeno: -		Flujo: -	

27/07/2022 HOSPITAL DE MONTEROS "GENERAL LAMADRID"

Origen: TURNO AMB. Especialidad: ODONTOLOGIA

Fecha: 27/07/2022 Horario: 08:26

PROFESIONAL ODONTOLOGO : LOGARZO, ELENA ROSA(MP:1318)

Diagnóstico: PERDIDA DE DIENTES POR EXTRACCION
 (K08.1-Pérdida de dientes debida a accidente, extracción o enfermedad periodont)

Evolución: extraccion 37

Origen: TURNO AMB. Especialidad: ODONTOLOGIA

Fecha: 27/07/2022 Horario: 08:26

PROFESIONAL ODONTOLOGO : LOGARZO, ELENA ROSA(MP:1318)

Diagnóstico: CONTROL ODONTOLOGICO
 (Z71.9-Consulta, no especificada)

Evolución: extraccion 37

01/07/2022 HOSPITAL DE MONTEROS "GENERAL LAMADRID"



HISTORIA CLINICA

Apellido: LOLLI DNI 47500788
 Nombre: LUCAS DAVID Fecha Nac.: 05/07/2006
 Domicilio: MONTEAGUDO N°:402 B°:AERO CLUB ESTE Teléfono:
 Edad: 18A H. C.: 20475007884
 Localidad: MONTEROS
 Obra Social: 126700 126700 - OBRA SOCIAL DEL PERSONAL DE LA ACTIVIDAD AZUCARERA TUCUMANA



Origen: TURNO AMB. Especialidad: ODONTOLOGIA
 Fecha: 01/07/2022 Horario: 08:30
 PROFESIONAL ODONTOLOGO : LAZARTE DE ALDONATE, ROSELA MIRTA(MP:539)
 Diagnóstico: PERDIDA DE DIENTES POR EXTRACCION
 (K08.1-Pérdida de dientes debida a accidente, extracción o enfermedad periodont
 Evolución: extraccion dentaria de 16

Origen: TURNO AMB. Especialidad: ODONTOLOGIA
 Fecha: 01/07/2022 Horario: 08:30
 PROFESIONAL ODONTOLOGO : LAZARTE DE ALDONATE, ROSELA MIRTA(MP:539)
 Diagnóstico: CONTROL ODONTOLOGICO
 (Z71.9-Consulta, no especificada
 Evolución: extraccion dentaria de 16

13/05/2022 HOSPITAL DE MONTEROS "GENERAL LAMADRID"

Origen: TURNO AMB. Especialidad: ODONTOLOGIA
 Fecha: 13/05/2022 Horario: 08:58
 PROFESIONAL ODONTOLOGO : LAZARTE DE ALDONATE, ROSELA MIRTA(MP:539)
 Diagnóstico: ABSCESO DENTAL
 (K04.7-Absceso periapical sin fistula)
 Evolución: absceso dental de 16

Origen: TURNO AMB. Especialidad: ODONTOLOGIA
 Fecha: 13/05/2022 Horario: 08:58
 PROFESIONAL ODONTOLOGO : LAZARTE DE ALDONATE, ROSELA MIRTA(MP:539)
 Diagnóstico: CONTROL ODONTOLOGICO
 (Z71.9-Consulta, no especificada
 Evolución: absceso dental de 16

16/04/2021 CIC MONTEROS

Origen: CAPS/SIGNOS VITALES
 Fecha: 16/04/2021 Horario: 00:00
 BAUMAN, ANA MARIA

Detalle:	TA Sistolica: 100.00	Peso: 50.00	Perim. Cefalico: -	I.M.C.: -
	TA Diastolica: 60.00	Talla: 117.00	Temp. Axilar: -	Sat. Oxigeno: -
	Frecuencia Cardiaca: -	Frecuencia Resp.: -	Temp. Rectal: -	NIHS: -
	Diuresis: -	Drenaje: -	Sonda: -	Sonda Vesical: -
	Ing. Via Oral: -	Ing. Via Endov.: -	Otros Ing: -	Otros Egr: -
	Fio2: -	Agua Endogena: -		Catarsis: -
	Basales: -	Temp. Respiratoria: -		
	Hemoglucolest: -	Hora: 00:00		
	Corrección [UI]: -	Hora Corrección: 00:00		
	Dieta: -	Adm. LECHE: -	Cantidad: -	Fecha: -
	Oxigeno: -		Flujo: -	

05/05/2020 HOSPITAL DE MONTEROS "GENERAL LAMADRID"



HISTORIA CLINICA

Apellido: LOLLI DNI 47500788
 Nombre: LUCAS DAVID Fecha Nac.: 05/07/2006
 Domicilio: MONTEAGUDO N°:402 B°:AERO CLUB ESTE Teléfono:
 Edad: 18A H. C.: 20475007884
 Localidad: MONTEROS
 Obra Social: 126700 126700 - OBRA SOCIAL DEL PERSONAL DE LA ACTIVIDAD AZUCARERA TUCUMANA



Origen: TURNO AMB. Especialidad: ODONTOLOGIA
 Fecha: 05/05/2020 Horario: 09:42
 PROFESIONAL ODONTOLOGO : LAZARTE DE ALDONATE, ROSELA MIRTA(MP:539)
 Diagnóstico: CONTROL ODONTOLOGICO
 (Z71.9-Consulta, no especificada)

Evolución: absceso dental de 16

Origen: TURNO AMB. Especialidad: ODONTOLOGIA
 Fecha: 05/05/2020 Horario: 09:40
 PROFESIONAL ODONTOLOGO : LAZARTE DE ALDONATE, ROSELA MIRTA(MP:539)
 Diagnóstico: ABSCESO DENTAL
 (K04.7-Absceso periapical sin fistula)

Evolución: absceso dental de 16

19/02/2020 CIC MONTEROS

Origen: CAPS/SIGNOS VITALES
 Fecha: 19/02/2020 Horario: 00:00

BAUMAN, ANA MARIA

Detalle: TA Sistolica:	80.00	Peso:	47.90	Perim. Cefalico:	-	I.M.C.:	-
TA Diastolica:	50.00	Talla:	167.00	Temp. Axilar:	-	Sat. Oxigeno:	-
Frecuencia Cardiaca:	-	Frecuencia Resp.:	-	Temp. Rectal:	-	NIHS:	-
Diuresis:	-	Drenaje:	-	Sonda:	-	Sonda Vesical:	-
Ing. Via Oral:	-	Ing. Via Endov.:	-	Otros Ing:	-	Otros Egr:	-
Fio2:	-	Agua Endogena:	-	Temp. Respiratoria:	-	Catarsis:	-
Basales:	-	Temp. Respiratoria:	-	Hora:	00:00	-	-
Hemoglucotest:	-	Hora:	00:00	Hora Corrección:	00:00	-	-
Corrección [UI]:	-	Adm. LECHE:	-	Cantidad:	-	Fecha:	-
Dieta:	-	-	-	Flujo:	-	-	-
Oxigeno:	-	-	-	-	-	-	-

11/02/2020 HOSPITAL DE MONTEROS "GENERAL LAMADRID"

Origen: TURNO AMB. Especialidad: ODONTOLOGIA
 Fecha: 11/02/2020 Horario: 10:51
 PROFESIONAL ODONTOLOGO : LOGARZO, ELENA ROSA(MP:1318)
 Diagnóstico: CONTROL ODONTOLOGICO
 (Z71.9-Consulta, no especificada)

Evolución: flemon 46

25/09/2019 HOSPITAL DE MONTEROS "GENERAL LAMADRID"

Origen: TURNO AMB. Especialidad: ODONTOLOGIA
 Fecha: 25/09/2019 Horario: 10:49
 PROFESIONAL ODONTOLOGO : LAZARTE DE ALDONATE, ROSELA MIRTA(MP:539)
 Diagnóstico: CONTROL ODONTOLOGICO
 (Z71.9-Consulta, no especificada)

Evolución: amalgama op en 16



HISTORIA CLINICA

Apellido: LOLLI DNI 47500788
 Nombre: LUCAS DAVID Fecha Nac.: 05/07/2006
 Domicilio: MONTEAGUDO N°:402 B°:AERO CLUB ESTE Teléfono:
 Edad: 18A H. C.: 20475007884
 Localidad: MONTEROS
 Obra Social: 126700 126700 - OBRA SOCIAL DEL PERSONAL DE LA ACTIVIDAD AZUCARERA TUCUMANA



Origen: TURNO AMB. Especialidad: ODONTOLOGIA
 Fecha: 25/09/2019 Horario: 10:47
 PROFESIONAL ODONTOLOGO : LAZARTE DE ALDONATE, ROSELA MIRTA(MP:539)
 Diagnóstico: CARIES DENTAL COMPUESTA
 (K02.1-Caries de la dentina)
 Evolución: amalgama op en 16

01/08/2019 HOSPITAL DE MONTEROS "GENERAL LAMADRID"

Origen: TURNO AMB./SIGNOS VIT
 Fecha: 01/08/2019 Horario: 08:30
 PROFESIONAL ENFERMERO : GOMEZ, YOLANDA ROSA(MP:1765)

Detalle:	TA Sistolica: -	Peso: 46.60	Perim. Cefalico: 56.00	I.M.C.: 17.98
	TA Diastolica: -	Talla: 161.00	Temp. Axilar: -	Sat. Oxigeno: -
	Frecuencia Cardiaca: -	Frecuencia Resp.: -	Temp. Rectal: -	NIHS: -
	Diuresis: -	Drenaje: -	Sonda: -	Sonda Vesical: -
	Ing. Via Oral: -	Ing. Via Endov.: -	Otros Ing: -	Otros Egr: -
	Fio2: -	Agua Endogena: -	-	Catarsis: -
	Basales: -	Temp. Respiratoria: -	-	-
	Hemoglucolest: -	Hora: -	-	-
	Corrección [U]: -	Hora Corrección: -	-	-
	Dieta: -	Adm. LECHE: -	Cantidad: -	Fecha: -
	Oxigeno: -	-	Flujo: -	-

03/05/2019 HOSPITAL DE MONTEROS "GENERAL LAMADRID"

Origen: TURNO AMB. Especialidad: ODONTOLOGIA
 Fecha: 03/05/2019 Horario: 11:08
 PROFESIONAL ODONTOLOGO : LAZARTE DE ALDONATE, ROSELA MIRTA(MP:539)
 Diagnóstico: CONTROL ODONTOLOGICO
 (Z71.9-Consulta, no especificada)
 Evolución: extraccion dentaria de 24

25/04/2019 HOSPITAL DE MONTEROS "GENERAL LAMADRID"

Origen: TURNO AMB. Especialidad: ODONTOLOGIA
 Fecha: 25/04/2019 Horario: 09:16
 PROFESIONAL ODONTOLOGO : LAZARTE DE ALDONATE, ROSELA MIRTA(MP:539)
 Diagnóstico: CONTROL ODONTOLOGICO
 (Z71.9-Consulta, no especificada)
 Evolución: extraccion dentaria de 53 y absceso de 24 trat amoxicilina +paracetamol cada 8 hs

19/04/2018 HOSPITAL DE MONTEROS "GENERAL LAMADRID"

Origen: TURNO AMB. Especialidad: ODONTOLOGIA
 Fecha: 19/04/2018 Horario: 09:08
 PROFESIONAL ODONTOLOGO : LAZARTE DE ALDONATE, ROSELA MIRTA(MP:539)
 Diagnóstico: CONTROL ODONTOLOGICO
 (Z00-Examen general e investigación de personas sin quejas o sin diagnóstico inf)
 Evolución: absceso dental de 24 trat amoxicilina 500 + ibuprofeno cada 8 hs



HISTORIA CLINICA

Apellido: LOLLI
Nombre: LUCAS DAVID
Domicilio: MONTEAGUDO N°:402 B°:AERO CLUB ESTE
Edad: 18A
Localidad: MONTEROS
Obra Social: 126700 126700 - OBRA SOCIAL DEL PERSONAL DE LA ACTIVIDAD AZUCARERA TUCUMANA

DNI 47500788
Fecha Nac.: 05/07/2006
Teléfono:
H. C.: 20475007884



27/10/2017 HOSPITAL DE MONTEROS "GENERAL LAMADRID"

Origen: TURNO AMB. Especialidad: ODONTOLOGIA
Fecha: 27/10/2017 Horario: 10:12
PROFESIONAL ODONTOLOGO : LAZARTE DE ALDONATE, ROSELA MIRTA(MP:539)
Diagnóstico: CONTROL ODONTOLOGICO
(Z00-Examen general e investigación de personas sin quejas o sin diagnóstico inf
Evolución: cbd n/t

PODER JUDICIAL DE TUCUMÁN

CENTRO JUDICIAL MONTEROS
COLEGIO DE JUECES PENALES CJM

M-004323/2025 HEREDIA FANNY ELISA, RIVADENEIRA SOFIA BELEN S/ HOMICIDIO CULPOSO - ART. 84 PÁR. 1 VICT: SOREGAROLI JULIANA DEL PILAR.-

Monteros, 26 de junio de 2025.-

Y VISTO: El pedido de medidas - INSPECCIÓN, EXTRACCIÓN Y ANÁLISIS DE DATOS - efectuado por el Sr. Aux. Fiscal, Dr. Hugo Campos, de la Unidad Fiscal de Delitos Contra la Integridad Física y la Propiedad de este Centro Judicial en fecha 26/06/2025 a horas 12:24, el que se acompaña al presente como archivo adjunto en formato PDF, y,

RESULTA:

Que el Ministerio Público Fiscal sustenta su petición del siguiente modo: "
(...) Acta de procedimiento, labrada en la comisaria de Monteros, en la que se documenta en la Ruta 325 intersección con calle Santiago del Estero, Monteros, a horas 22:10 aproximadamente se constató que se había producido un accidente de tránsito, el mismo fue protagonizado por una Camioneta marca Hilux de color gris patente IOC-368 en donde iba la ciudadana Heredia Fanny Elisa, Argentina, instruida de 46 años de edad, DNI n° 27.298.630 domicilio calle Rivadavia 273, Monteros, con sus hijos llamados Sofía Belén Rivadeneira, Argentina, instruida de 19 años de edad, DNI n° 46.554.513 domicilio calle Rivadavia 273, Monteros y Rivadeneira Mariano de 12 años de edad, DNI n° 52.358.807 igual domicilio y por razones que se tratan de establecer colisiono con una motocicleta marca Honda biz de color blanco patente A018VXQ en donde iban los ciudadanos Soregaroli Juliana del Pilar DNI n° 48.958.153 de 16 años de edad, DNI n° 48.958.153 domicilio Ruta 325 kilómetro 5, Cercado con el ciudadano Loli Lucas David, DNI n° 47.500.788 de 18 años de edad, domicilio calle Monteagudo 402, Monteros. Producto del accidente la ciudadana Soregaroli perdió la vida en el lugar, y en cuanto al ciudadano Lucas fue trasladado al Hospital de Monteros en una ambulancia del 107, para resguardar a las personas que iban en la camioneta hilux fueron trasladadas a la dependencia policial. Seguidamente el suscripto mediante conducto telefónico le informa

a la autoridad Judicial lo antes narrado siendo atendido en la personal del Dr. Medina Rosales, ordenando que se de intervención al Médico de policial, personal de criminalística y que se hará presente en el lugar para supervisar la medida, a horas 23:30 aproximadamente se hace presente en el lugar el Dr. Medina Rosales, a horas 23:50 aproximadamente se hizo presente una persona de sexo femenino que no se identificó informando que a su cuñado Lucas lo habían trasladado al hospital padilla. En fecha 23/06/2025 a horas 00:05 aproximadamente se hace presente personal de criminalística Oeste, junto al personal de Sanidad Oeste, a horas 00:10 aproximadamente el Dr. Medina Rosales le ordena al suscripto que se invite a las ciudadanas Heredia y Rivadeneira que hagan entrega de los teléfonos en presencia de dos testigos y queden en calidad de secuestro por lo que en presencia de los ciudadanos Barrionuevo Ramon David, DNI n° 23.252.564 dce 51 años de edad, domicilio calle General Paz 530 Belen Catamarca, teléfono 3835411620 y Barrionuevo Hugo Alberto DNI n° 17.136.957 domicilio calle 9 de Julio 896, Monteros teléfono 3863508425 y sin objeción alguna le hacen entrega la ciudadana Heredia de un teléfono celular marca iPhone de color azul con su respectiva funda de color azul y la ciudadana Rivadeneira un teléfono celular marca iPhone de color rosa claro con su respectiva funda de color rosa en regular estado ambos teléfonos quedando mediante identificación y cadena de custodia n° 027962, estando el personal policial en el lugar del hecho a horas 00:20 autoriza el Dr. Medina Rosales que comience la medida solicitando la presencia de dos testigos siendo los ciudadano Delgado Francisco DNI N° 44.374.521 de 23 años de edad, domicilio calle Regino Racedo y las Piedras teléfono 3863510059 y el ciudadano Carabajal Tiago Yutiel DNI n° 48.122.133 de 18 años de edad, domicilio Calle Regino Racedo y las Piedras, Monteros teléfono 3863448545, una vez finalizada la medida a horas 00:50 aproximadamente, estando en el lugar el secretario actuante observa en la parte delantera de la camioneta en el piso cerca de la motocicleta los siguientes elementos perteneciente a la ciudadana Soregaroli siendo (una mochila de color negra, que en su interior tenía elementos femeninos una crema corporal, desodorante, una pintura de uñas de color rosa, delineador de ojos de color rosa, un paquete de toallitas femenina. un peine de color negro, un colero de color rojo con negro, una mate de color marrón con negro con una bombilla un recipiente de plástico con yerba y azucar, un termo de color verde marca Stanley con tapa, un par de zapatillas de color beige, marca Adidas con cordones del mismo color, un cuaderno de color azul marca América y la suma de \$ 8500). A continuación el Dr. Llanos aconseja inhumación tomando conocimiento el Dr. Medina Rosales ordenando que se haga

entrega del cuerpo, encontrándose el secretario actuante en el lugar junto al personal interviniente el Dr. Medina Rosales ordena que se traslade el vehículo a la dependencia policía haciendo constar que la camioneta se encontraba con los dos vidrios delanteros bajados hasta la mitad y sin corriente, vehículo que fue trasladado a la comisaria de Monteros siendo tirado con el móvil policial y conducido por el secretario actuante una vez en la dependencia policial el secretario actuante saca de adentro del vehículo los siguientes elementos (una billetera de color azul con verde que su interior en la parte del asiento del acompañante una billetera de color azul con verde que en su interior en la parte del asiento del acompañante el cual contiene dentro de la misma los siguientes elementos: (1 Licencia Nacional de Conducir de nombre Heredia Fanny Elisa, TRES DNI con los siguientes nombres Heredia Fanny Elisa n° 27.298.630, Rivadeneira Sofía Belén N°46.554.513, Rivadeneira Mariano Tomas n° 52.358.807, (1) Tarjeta Independencia , (1) tarjeta Ciudadana , (2) tarjeta de la Identidad Bancaria Banco de la Nación de Heredia Fanny Elisa, (3) Tarjetas de la Identidad Comercial Naranja de nombre Heredia Fanny Elisa, (1) Tarjeta de Mercado Pago, (1) Tarjeta de la Identidad Bancaria Macro de nombre Heredia Fanny Elisa, (3) Boletos de pasajero de la empresa Tesa, (1) Tarjeta de la Identidad Bancaria Macro de nombre Flores Ines del Valle, (2) Tarjeta de la Identidad Bancaria Banco de la Nación de nombre Flores Inés del Valle, (1) Tarjeta de PAMI de nombre Flores Inés, (1) DNI de nombre Flores Inés del Valle, (1) Carnet de PAMI de Afiliación de nombre Flores Inés del Valle, cuenta con 37 REAIS(billete de 20, 10, 5, 2 REAIS), un billete de \$20 (veinte pesos), varias boletas de trámites y recetas médicas , en la palanca de cambio un porta objeto de negro con blanco con una leyenda que dice (boca la mitad más uno) que en su interior tenía cuatro anteojos dos de color negro, uno negro con marco dorado con la leyenda CNX en la parte derecha del vidrio y uno de color negro con vidrio espejado, un cargador triple USB de color negro con gris con estuche de color negro marca CNX que en su interior tiene un anteojos de color negro, una cable USB de color verde con negro, un cable USB de color blanco con tres salida, un cargador de auto para teléfono de color gris con negro, un par de medias blancas, dos cree let, un porta tarjeta de memoria de color negro, en la guantera documentación del seguro COPAN a nombre de Rivadeneira Ariel Emilio, seguro ORBIS a nombre Nasir Roberto Antonio, un libre de señales de tránsito, en la parte del asiento de atrás un cargador de color blanco con su respectivo cable, en la parte del torpedo dos recipientes de plástico aromatizantes, una palo de color blanco que se encontraba al costado del haciendo del conductor y un teléfono marca Iphone de color azul noche con su respectiva funda el cual

se encontraba atrás del haciendo del conductor. Continuando con la medidas el medico de policial realizo los exámenes (Médico Legal, Dopaje Alcoholico, Examen Toxicológico, Test clínico) a horas 03:00 aproximadamente se le informa mediante conducto telefónico al Dr. Medina Rosales que el Test clínico salió negativo a las ciudadana Heredia y Rivadeneira, ordenando que se le haga conocer los derecho y no se adopten medidas privativas de libertad, poniéndole en conocimiento también que el empleado policial Sargento 1° Ardiles del destacamento del hospital padilla informa que el ciudadano Lucas fue trasladado al hospital Centro de salud y que ya le dio intervención a sanidad capital y en cuanto los vehículos con sus respectivas llaves queden en calidad de SECUESTRO identificado mediante cadena de custodia n° 027963 y las pertenencias que se encontraban en la camioneta y las pertenencias de la ciudadana Soregaroli queden en calidad de DEPÓSITO. El suscripto realizo en el lugar una inspección ocular donde se observa que la ruta 325 tiene sentido de circulación de Este a Oeste y viceversa, la camioneta está del lado sur con su frente suroeste para la calle Santiago del Estero y delante de la camioneta una motocicleta, se observa que del lado norte de la ruta postes de iluminación artificial, y a unos cuatro metros aproximadamente la ciudadana Soregaroli en el piso boca abajo con su frente hacia el cardinal este, no se observa cámaras de seguridad ni publicas ni privadas, no se observa lomas de burro y la ruta se encuentra en estado regular realizando un trabajo más específico personal de criminalística. Consta en el legajo examen médico legal, de fecha 23/06/2025, realizado a las ciudadanas Rivadeneira y Heredia, de los cuales surge que no presenta lesiones visibles ni palpables. Se agrega al legajo, dosajes de alcohol en sangre, de fecha 25/06/2025, de los cuales surge que los ciudadanos Lolli Lucas David, Rivadeneira Sofia Belen y Heredia Fanny Elisa no contenían alcohol en sangre y en cuanto a la víctima Soregaroli Juliana del Pilar contenía 0.55gr de alcohol en sangre. Es por ello que entiende este MPF solicita la presente medida considerando que resultara de suma utilidad a los fines de la investigación contar la AUTORIZACIÓN para la realización mediante Sistema de UFED SYSTEM y/o similar de la APERTURA, EXTRACCIÓN y ANÁLISIS DE LOS TELÉFONOS CELULARES ANTES MENCIONADOS, A LOS FINES de obtener cualquier información que indique comunicaciones de fecha 22/06/2025 hasta el día de la fecha, mensajes de voz, de textos, mensajes de Whatsapp, Messenger, Facebook, instagram o cualquier otra red social, relacionados al hecho que se investiga. Como asimismo obtener cualquier otro dato de relevante y de interés para la presente investigación que se relacione estrictamente con la misma, específicamente referentes al hecho investigado. (...).”

CONSIDERANDO:

En primer lugar, considerando lo peticionado por el Sr. Aux. Fiscal, y teniendo en cuenta las alegaciones fiscales en sustento de su solicitud, a las cuales me remito a las resultas de la presente resolución, entiendo que se encuentran dados los requisitos a fines de hacer lugar al pedido formulado por el órgano acusador. Estas características del caso concreto, me permiten encuadrar la situación descripta por la Unidad Fiscal en su solicitud, en el supuesto previsto en el artículo 199, 2do. párrafo y concordantes del Código Procesal Penal (Ley 8933).

Al respecto, la jurisprudencia tiene dicho en autos: "Nadal, Juan Carlos y Aragón, Francisco José s/ recurso de casación". - Magistrados : Hornos, Capolupo de Durañona y Vedia, Berraz de Vidal. - Sala: IV. Cámara Federal de Casación Penal - Fecha: 14/07/1997 Nro. Sent.: Causa n°: 560. Registro n° 8864. *"... El auto que ordena el allanamiento, así como el que ordena una intervención telefónica o cualquier otra intromisión a la privacidad de los individuos, es un acto de poder jurisdiccional que necesita legitimarse a través de la fundamentación del auto que la dispone y justifica; garantía esta que se desprende de los arts. 18 y 28 de la Constitución Nacional y de los Pactos Internacionales de Derechos Humanos incorporados a nuestra Carta Magna por el art. 75 inc. 22. (Voto de Dr. Hornos) ...". Ello, resulta coincidente a lo reglado por el art. 18 de la ley 19.798 que establece que "(...) la correspondencia de telecomunicaciones es inviolable. Su interceptación sólo procederá a requerimiento de juez competente (...)"*. Expresado ello, entiendo que el pedido realizado por el MPF tiene suficiente sustento como para justificar el otorgamiento de la medida que requiere. Asimismo, resulta incuestionable, que de la inspección de los datos que contengan los dispositivos secuestrado -el cual se mencionan e individualiza en la petición- se podría obtener información que permita avanzar y/o reforzar o descartar sospechas de alguna índole sobre la existencia de un hecho penal relevante, todo conforme surge de los antecedentes de hecho.

En definitiva, estimo que mediante la medida intrusiva que se requiere se podrían obtener datos relevantes que permitan lograr la recolección de nuevas pruebas e información relacionadas a conversaciones o interacciones mantenidas por la encartada o sus familiares con terceras personas acerca del hecho objeto de investigación y/o cualquier otra información de relevancia para la investigación del hecho en litigio. -

Por todo lo expuesto,

RESUELVO:

I.- AUTORIZAR la INSPECCIÓN y EXTRACCIÓN DE DATOS útiles, como así también el posterior **ANÁLISIS DE DATOS** (art. 199, 2do. párrafo y cdtes. CPPT), de los siguientes dispositivos: **A.-** Un teléfono celular marca iPhone de color azul con su respectiva funda de color azul, perteneciente a la ciudadana HEREDIA FANNY ELISA, DNI N° 27.298.630, el cual se encuentra debidamente resguardado en Protocolo de Identificación de Evidencia y Cadena de Custodia Nro.027962, y que fuera secuestrado el día 23/06/2025 por personal policial interviniente en el lugar del hecho. **B.-** Un teléfono celular marca iPhone de color rosa claro con su respectiva funda de color rosa en estado regular, perteneciente a la ciudadana RIVADENEIRA SOFIA BELÉN, DNI N° 46.554.513, el cual se encuentra debidamente resguardado en Protocolo de Identificación de Evidencia y Cadena de Custodia Nro.027962, y que fuera secuestrado el día 23/06/2025 por personal policial interviniente en el lugar del hecho. **LIMITANDO** la presente autorización, a la siguiente información “a los fines de obtener cualquier información que indique comunicaciones de fecha 22/06/2025 hasta el día de la fecha, mensajes de voz, de textos, mensajes de Whatsapp, Messenger, Facebook, instagram o cualquier otra red social, relacionados al hecho que se investiga. Como asimismo obtener cualquier otro dato de relevante y de interés para la presente investigación que se relacione estrictamente con la misma, específicamente referentes al hecho investigado.

II.- AUTORIZAR a llevar adelante la práctica de la medida indicada en el punto anterior al Equipo Científico de Investigaciones Fiscales (Dpto. Informática Forense) por intermedio de pericia UFED y/o el sistema o modalidad que considere más adecuado a tales fines. Correspondiendo darse debida intervención a la Defensoría Oficial que por turno corresponda respecto de las imputadas - si aún no se hubiere hecho o a la que los imputadas hubieren designado, en resguardo de los derechos que pudieran resultar eventualmente afectados, y a los efectos del art. 215 CPPT.

III.- NOTIFÍQUESE a la Unidad Fiscal actuante, por la vía tecnológica más expedita, de conformidad con lo normado por Acddas. 219/2020 y 223/220 de la CSJT, a los fines pertinentes.-

MATIAS GRAÑA

JUEZ

COLEGIO DE JUECES PENALES

CENTRO JUDICIAL MONTEROS

FIRMADO DIGITALMENTE

Certificado Digital:

CN=GRAÑA Matias, C=AR, SERIALNUMBER=CUIL 20318423688, Fecha:26/06/2025;

La autenticidad e integridad del texto puede ser comprobada en el sitio oficial del Poder Judicial de Tucumán <https://www.justucuman.gov.ar>

Detalles de la gestión

Unidad Fiscal

UNIDAD FISCAL DE INV Y ENJUICIAMIENTO ESP EN DELITOS C/LA PROPIEDAD Y C/LA INT. FÍSICA (MONTEPOS) (MONTEPOS)

Legajo n.

M-004323/2025

Gestión n.

120436696

Informe técnico n.

51299

Asignación de turno

Tipo de solicitud

Adquisición Forense de Datos de Dispositivos (Teléfonos, Tablets, GPS)

Turno

19/08/25 08:00

Enlace de acceso

<https://meet.google.com/eap-jdvnv-jop>

Por razón de seguridad, el acceso de personal ajeno a este departamento está restringido. Por este motivo, de acuerdo con el tipo de solicitud, se ha habilitado una reunión por videollamada a través de la plataforma de Google Meet, utilizando el enlace de acceso.

Además, puede escanear el código QR que aparece más abajo, que lo dirigirá automáticamente a la videollamada.



Recomendaciones

Recordamos a la Unidad Fiscal, que:

- Deberá presentar los elementos secuestrados pertinentes antes del horario del turno, en correcto estado, con su cadena de custodia¹. A los fines de evitar contaminación en el sector de laboratorio de esta área, deberá asegurarse de que los secuestros remitidos sean estrictamente los relacionados a la presente gestión.
- Deberá verificar que el enlace de acceso a la videollamada sea válido. Caso contrario deberá ponerse en contacto con el personal de esta área.
- No corresponde a esta área la notificación² a las partes, por cuanto no se cuenta con autorización para contactar a terceros.³
- El tiempo de tolerancia para el inicio de la medida es de 15 minutos, tras lo cual, ante la falta de uno de los requisitos de admisibilidad previstos en el protocolo vigente se procederá a su cancelación.

¹ Art. 183, Código Procesal Penal de Tucumán

² Art. 131 a 135, Código Procesal Penal de Tucumán.

³ RG 032/2021, Secretaría Judicial, Ministerio Público Fiscal de Tucumán.

TICKET

Retiro de evidencia digital

INFORMÁTICA FORENSE
MPF | ECIF | DIC

Detalles de la gestión

Unidad Fiscal

UNIDAD FISCAL DE INV Y ENJUICIAMIENTO ESP EN DELITOS C/LA PROPIEDAD Y C/LA INT. FISICA (MONTEROS) (MONTEROS)

Legajo n.

M-004323/2025

Gestión n.

120436696

Informe técnico n.

51299

Responsable

Pablo Antonio Garcia

Fecha del turno

19/08/25 08:00

Ingreso

A completar por quien presenta el soporte para la copia, identificándose.

Nombre y apellido

Cargo

Fecha y hora

___/___/2025 - ___:___ hs.

Tipo de soporte presentado

Disco externo

Memoria USB

DVD

Operaciones internas del Área de Informática Forense

A completar por el personal del área de Informática Forense.

Tipo de soporte

Marca

Modelo

Serie n.

Otra identificación

Proceso completado

Sí

No

Observaciones

Salida

A completar por quien retira el soporte presentado oportunamente.

Nombre y apellido

Cargo

Fecha y hora

___/___/2025 - ___:___ hs.

Firma

Informe técnico

Adquisición Forense de Datos de Dispositivos (Teléfonos, Tablets, GPS)

Informe técnico n.
51299

Gestión n.
120436696

Legajo n.
M-004323/2025

Confeccionado por
Pablo Antonio Garcia

Fecha
21 de agosto de 2025

Contenido

Contenido	2
Resumen ejecutivo	3
Informe técnico	4
Relevamiento e identificación	4
<i>Marco legal, metodologías y técnicas de estudio</i>	4
<i>Participantes</i>	4
<i>Alcances y objetivos</i>	5
<i>Fuentes de información</i>	5
Potenciales elementos de prueba	5
Adquisición forense de datos	6
<i>Operaciones realizadas</i>	6
Potenciales elementos de pruebas.....	6
Presentación	9
<i>Evidencia digital y anexos</i>	9
<i>Conclusiones</i>	9
<i>Recomendaciones</i>	9
<i>Cierre</i>	10

Resumen ejecutivo

En presente informe ha sido realizado por encargo de la UNIDAD FISCAL DE INV Y ENJUICIAMIENTO ESP EN DELITOS C/LA PROPIEDAD Y C/LA INT. FISICA (MONTEROS) (MONTEROS), que ha solicitado una Adquisición Forense de Datos de Dispositivos (Teléfonos, Tablets, GPS), en el marco de la gestión n. **120436696** del legajo **M-004323/2025**, bajo la carátula HEREDIA FANNY ELISA, RIVADENEIRA SOFIA BELEN S/ HOMICIDIO CULPOSO - ART. 84 PÁR. 1 VICT: SOREGAROLI JULIANA DEL PILAR .

Hemos documentado el proceso de **adquisición forense de datos** de los dispositivos recibidos, los cuáles han sido detallados en el desarrollo del informe técnico, recomendando se visualice los resultados obtenidos en el apartado de [conclusiones](#), donde se encuentran expuestos en forma concisa.

Estos dispositivos y sus protocolos son los siguientes:

Dispositivos

Protocolo n. 027962

Elemento 1.

Elemento 2.

Informe técnico

En San Miguel de Tucumán, el **19/08/25 08:00**, se inicia la gestión n. **120436696** del legajo **M-004323/2025**, bajo la carátula **HEREDIA FANNY ELISA, RIVADENEIRA SOFIA BELEN S/ HOMICIDIO CULPOSO - ART. 84 PÁR. 1 VICT: SOREGAROLI JULIANA DEL PILAR**, a solicitud de la **UNIDAD FISCAL DE INV Y ENJUICIAMIENTO ESP EN DELITOS C/LA PROPIEDAD Y C/LA INT. FISICA (MONTEROS) (MONTEROS)**, registrándose como el caso n. **51299**, conforme fuera notificado oportunamente a la Unidad Fiscal, la que se llevará a cabo en esta área de Informática Forense del Departamento de Investigación Criminal del Equipo Científico de Investigaciones Fiscales del Ministerio Público Fiscal de Tucumán, habiendo sido designado **Pablo Antonio Garcia** como especialista que llevará a cabo las tareas, procedimientos y técnicas correspondientes, encontrándose calificado con formación en procedimientos forenses y habilidades que le permitirán alcanzar los resultados buscados, y que actuará bajo la revisión del **Lic. Edgar J. Aranda, especialista en informática forense**.

Al momento de dar inicio, esta área no fue notificada por la Unidad Fiscal si se han realizado objeciones o propuestas fundadas respecto a la presente medida, no existiendo impedimento alguno para llevarse a cabo (art. 215 CPPT).

Relevamiento e identificación

Marco legal, metodologías y técnicas de estudio

El informe técnico se basa en el Código Procesal Penal de la Provincia de Tucumán (Ley n. 8933), la actuación ante casos de abuso y/o maltrato infantil (Ley n. 6518) y la acordada de la Corte Suprema de Justicia de Tucumán (Acordada 1443/2018).

Se empleará la metodología del proceso unificado de recuperación de la información (PURI) propuesto por la Universidad FASTA, lo que permite un enfoque sistémico en el manejo de la evidencia y la adaptabilidad de los procedimientos según las necesidades del caso. Procederemos a documentar cada paso en forma detallada asegurando que los procedimientos sean reproducibles por otros expertos. Tanto el personal, como los equipos y las instalaciones cumplen con las condiciones necesarias para las actividades de esta área.

Hemos ajustado los procesos para cumplir con las normas y estándares internacionales de calidad **ISO/IEC 27037:2012** (Directrices para la identificación, recopilación, adquisición y preservación de evidencia digital), **ISO/IEC 27001:2022** (Sistema de gestión de seguridad de la información), **ISO/IEC 27042:2015** (Normativa para el análisis e interpretación de evidencias digitales), **ISO/IEC 17025:2017** (Requisitos Generales para la Competencia de los Laboratorios de Ensayo y Calibración), **RFC 3227** (Directrices para la recolección y el almacenamiento de evidencias digitales) y **RFC 4810** (Directrices para un servicio de archivo a largo plazo).

Participantes

Las siguientes partes participarán en el proceso de control de los elementos de prueba, quedando las deliberaciones de como confeccionarse el informe y el trabajo de análisis correspondiente en privado (art. 216 CPPT).

Tabla 1. Registro de participantes durante el proceso de control.

Nombre y apellido	Cargo o rol	Observaciones
Pablo Antonio Garcia	Especialista	Área de informática forense
Dr. Jesús Ruiz Flores	Def de Heredia	MP. 9352 – T.: 3816424533

Durante el acto de apertura el Dr. Ruiz Flores aporta los pines para los teléfonos. Siendo, 282618 para el iPhone azul; y, 280206 para el iPhone rosa

Alcances y objetivos

La siguiente documentación ha sido provista por la Unidad Fiscal para la realización de las tareas que deben llevarse a cabo.

Tabla 2. Registro de documentación legal provista.

Tipo	Fecha	Observaciones
Resolución	26/06/2025	Fda. S.S. Dr. Matías Graña

Fuentes de información

El procesamiento de los elementos de prueba estará dirigido únicamente para dar respuesta a los objetos de pericia y/o investigación indicados por la autoridad judicial, cuya valoración y exclusión corresponde a esta (art. 214 CPPT). A continuación, realizaremos un detalle de estos identificando cada uno en orden conforme será trabajado durante el proceso de adquisición y/o análisis.

Para preservar los dispositivos electrónicos, estos se almacenarán en un lugar seguro de esta área que se encuentra protegida de accesos no autorizados o factores que puedan dañarlos, lo que conlleva que el acceso de terceros ajenos se encuentre restringido.

Potenciales elementos de prueba

Procederemos a enlistar los protocolos de identificación de evidencia y cadena de custodia junto a los contenedores (sobres, cajas, embalajes) que los acompañan. Describiremos el contenido que dicen tener.

Dispositivos

Tabla 3. Registro de potenciales elementos de pruebas conforme protocolo.

Protocolo n.	Detalle
027962	(01) Un teléfono celular de marca iPhone rosado con un logo de una manzana en el medio, con su respectiva funda de color rosa de goma. (02) Teléfono celular de marca iPhone de color azul con un logo de una manzana, con su funda de color azul noche de goma.

Salto de página

Adquisición forense de datos

Operaciones realizadas

Documentaremos a continuación como se procesará los datos en la adquisición forense de cada dispositivo o servicio en la nube, para garantizar su reproducibilidad. Priorizaremos el uso de programas que automaticen este proceso, reduciendo al mínimo la cantidad de toma de decisiones necesarias, asegurándose su transparencia y reproducibilidad. Se han separado los sectores de esta área de acuerdo con los roles del personal que forma parte del equipo de trabajo, generando un entorno de trabajo seguro.

Potenciales elementos de pruebas

Documentaremos las características físicas, números de series, modelos y cualquier identificación única de los dispositivos que a continuación se detallan. Se capturará el estado original antes de su manipulación. Presentaremos el protocolo de cadena de custodia donde se registra cada persona que manipuló la evidencia, con fecha, hora y propósito.

Protocolo n. 027962

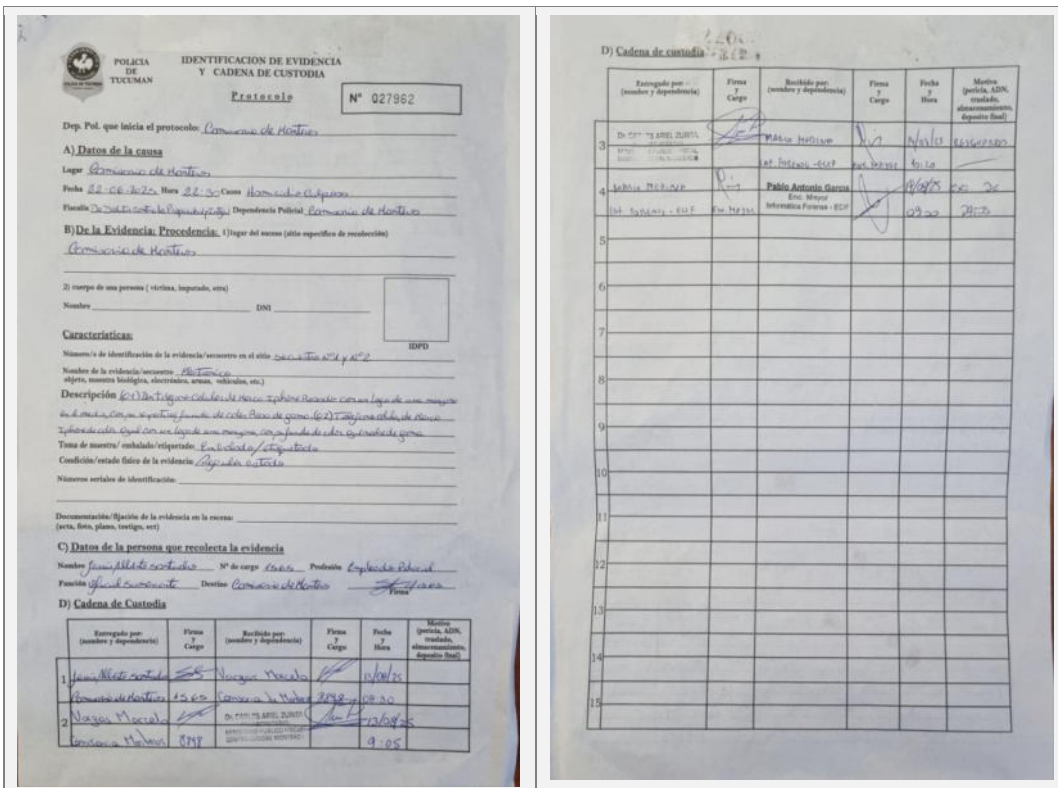


Figura 1. Anexo fotográfico del protocolo de identificación de evidencia y cadena de custodia

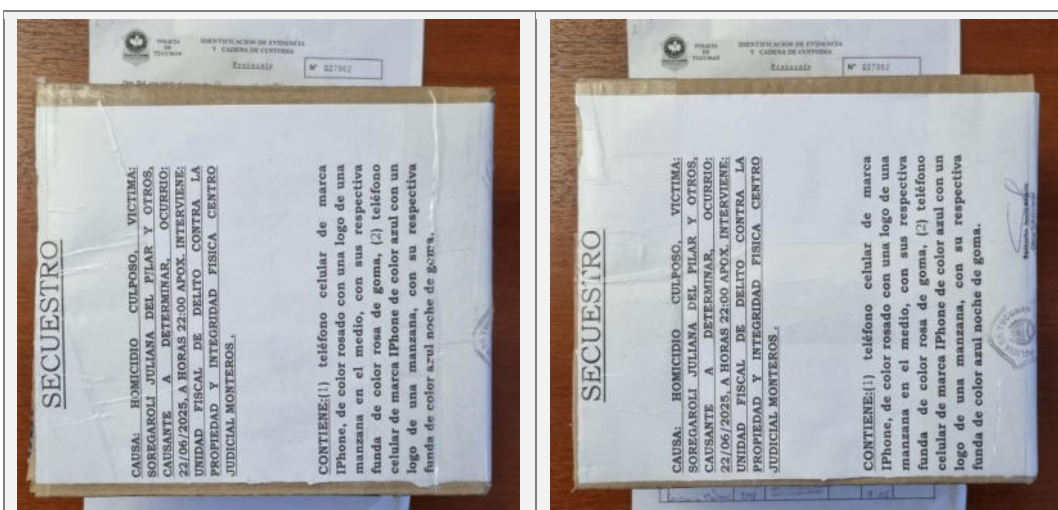


Figura 2. Anexo fotográfico de los elementos que acompañan al protocolo

Elemento 1.


Tabla 4. Registro de adquisición forense de datos de dispositivo.

<p>Anexo fotográfico</p>			
<p>Dispositivo</p>	<p>Teléfono celular, marca APPLE, modelo iPhone 16 Pro, IMEI físico n. ILEGIBLE, IMEI electrónico 1 n. 355983883312801, IMEI electrónico 2 n. 355983883396846.</p>		
<p>Resultados</p>	<p>Resultado positivo</p>	<p>Estado</p>	<p>Regular</p>
<p>Herramientas</p>	<p>UFED Paas Adapter---</p>		
<p>Programas</p>	<p>Cellebrite PaaS v. 7.74.1.396 ---- ----.</p>		
<p>Métodos</p>	<p>Sistema de archivos (AFU), ---, ---, ---.</p>		
<p>Comentarios</p>	<p>Se utilizó el PIN aportado por la defensa, siendo el mismo: 280206.16</p>		

Elemento 2.

Tabla 5. Registro de adquisición forense de datos de dispositivo.

<p>Anexo fotográfico</p>			
<p>Dispositivo</p>	<p>Teléfono celular, marca APPLE, modelo iPhone 12, IMEI físico n. 351156780488644, IMEI electrónico 1 n. 351156780488644, IMEI electrónico 2 n. 351156780452319.</p>		
<p>Resultados</p>	<p>Resultado positivo</p>	<p>Estado</p>	<p>Regular</p>
<p>Herramientas</p>	<p>UFED Paas Adapter---</p>		
<p>Programas</p>	<p>Cellebrite PaaS v. 7.74.1.396 ---- ----.</p>		
<p>Métodos</p>	<p>Sistema de archivos (AFU), ---, ---, ---.</p>		

<p>Anexo fotográfico</p>			
<p>Dispositivo</p>	<p>Tarjeta SIM de la empresa Claro, ICCID físico n. 8954318211096305388, ICCID electrónico n. 8954318211096305388.</p>		
<p>Resultados</p>	<p>Resultado positivo</p>		
<p>Herramientas</p>	<p>UFED Device Adapter</p>		
<p>Programas</p>	<p>Cellebrite UFED 4PC v. 7.74.1.396</p>		
<p>Métodos</p>	<p>Lógica</p>		

<p>Comentarios</p>	<p>Se utilizó el PIN aportado por la defensa, siendo el mismo: 282618</p>
---------------------------	---

Salto de página

Presentación

Evidencia digital y anexos

Procedemos a realizar el cálculo del valor hash de la evidencia digital recolectada para validar su integridad, registrando a continuación los resultados obtenidos. Se trata de una fuente de datos complementaria y necesaria de cada informe, donde se detalla técnicamente el contenido del cual se hace referencia, ayudando en su trazabilidad y comprensión.

Tabla 6. Registro de los valores hash (SHA-256) y tamaño en bytes obtenidos.

Nombre del archivo	Tamaño (Gb)	Hash SHA-256
Extracciones.rar	186	0b5a6ef92e5ff376ca879869240d05eedb0e6d075b08679ad2c5ce064028934b

Su preservación en los servidores de esta área será por un lapso máximo de 6 meses a partir de la fecha de turno asignada, durante el cual se procurará mantener su integridad en condiciones óptimas en el RAID de esta área, lo que ofrecerá una tolerancia a los fallos y permitirán su preservación.

Conclusiones

Se ha trabajado con los elementos de prueba indicados por la Unidad Fiscal tal cual fueron referenciados previamente. Al final de cada punto hemos presentado las conclusiones halladas, plasmando a continuación cada uno de estos en forma ordenada.

Resultados del proceso de adquisición

Elemento 1.

Teléfono celular, marca APPLE, modelo iPhone 16 Pro, IMEI físico n. ILEGIBLE, IMEI electrónico 1 n. 355983883312801, IMEI electrónico 2 n. 355983883396846.

Resultado positivo

Elemento 2.

Teléfono celular, marca APPLE, modelo iPhone 12, IMEI físico n. 351156780488644, IMEI electrónico 1 n. 351156780488644, IMEI electrónico 2 n. 351156780452319.

Resultado positivo

Tarjeta SIM de la empresa Claro, ICCID físico n. 8954318211096305388, ICCID electrónico n. 8954318211096305388.

Resultado positivo

Recomendaciones

Sugerimos una vez entregado el presente informe, en caso de corresponder, tenga acceso a la evidencia digital recolectada y los anexos generados, y que a su vez esta sea ofrecida en juicio.

Cierre

El día **21 de agosto de 2025** siendo horas **8:45 a. m.** se da por finalizado el presente informe, firmando para constancia el especialista Pablo Antonio Garcia quien da fe de haber cumplido con las leyes y regulaciones aplicables a nuestra jurisdicción, respetando la privacidad y los derechos de las personas involucradas. Luego de su revisión, el **Lic. Edgar J. Aranda** firma para constancia dando fe de que el mismo presenta una transparencia metodológica, una correcta gestión de las muestras y evidencia, cumpliendo con los principios básicos de relevancia, suficiencia, validez legal y confiabilidad.

MPF Pablo Antonio
Garcia
Firmado
2025-08-21
08:45-03:00

Pablo Antonio Garcia
Área de informática Forense
DIC – ECIF – MPF TUCUMAN

MPF Edgar Jesus
Aranda
Dirección
2025-08-21
08:45-03:00

Lic. Edgar J. Aranda
Área de Informática Forense
DIC – ECIF – MPF TUCUMAN

Salto de página

FORMULARIO DE SOLICITUD DE SERVICIO

INFORMATICA FORENSE

ADQUISICIÓN FORENSE DE DATOS EN DISPOSITIVOS

INFORMACION GENERAL

Unidad Fiscal	UNIDAD FISCAL DE INV Y ENJUICIAMIENTO ESP EN DELITOS C/LA PROPIEDAD Y C/LA INT. FISICA (MONTEROS)		
Número de legajo	M-004323/2025 - HEREDIA FANNY ELISA, RIVADENEIRA SOFIA BELEN S/ HOMICIDIO CULPOSO - ART. 84 PÁR. 1 VICT: SOREGAROLI JULIANA DEL PILAR		
Fecha de secuestro	23/06/2025	Fecha de autorización	26/06/2025
Vencimiento PP	-	Vencimiento IPP	-
Urgencia	Peligro de perdida datos		

PRUEBA/EVIDENCIA

Dispositivo n. 1

Tipo	Teléfono	Número de protocolo	#{Variable7}
Marca	IPHONE	Modelo	-
Serie/IMEI	-	Estado	Bloqueado
Secuestrado a	HEREDIA FANNY ELISA		
Observaciones	-		

Dispositivo n. 2

Tipo	Teléfono	Número de protocolo	027962
Marca	IPHONE	Modelo	-
Serie/IMEI	-	Estado	Bloqueado
Secuestrado a	RIVADENEIRA SOFIA BELEN		

Observaciones-

Dispositivo n. 3

Tipo **No Aplica** Número de protocolo **-**

Marca **-** Modelo **-**

Serie/IMEI **-** Estado **No Aplica**

Secuestrado a-

Observaciones-

Dispositivo n. 4

Tipo **No Aplica** Número de protocolo **-**

Marca **-** Modelo **-**

Serie/IMEI **-** Estado **No Aplica**

Secuestrado a-

Observaciones-

INFORME: 2469/232

LIBRO:

FOLIO:

PROCEDENCIA: CRÍA DE MONTEROS - URO-

PERICIA: RECONOCIMIENTO MEDICO LEGAL.-

CAUSA: HOMICIDIO CULPOSO.-

CAUSANTE: SOREGAROLI, JULIANA DEL PILAR.-

DNI: 48.958.153 - EDAD: 16 AÑOS.-

FECHA DE NAC: 26/06/2008.-

SEÑOR JEFE DE CRÍA. DE MONTEROS-URO:

Elevo a Ud. El presente informe solicitado por esa dependencia a su cargo, mediante nota de estilo, comunicando que en fecha 23-06-25 a HS: 00:45 me hice presente con el practicante de turno en Ruta Prov. Nº 325 – Intersección con Calle Santiago del Estero, de esta localidad, a los fines de realizar el correspondiente RECONOCIMIENTO MEDICO LEGAL de una persona de sexo Femenino, quién en vida solía llamarse: JULIANA DEL PILAR, SOREGAROLI, DNI: 48.958.153, de 16 Años, de Edad, domiciliada en Ruta 325 – KM 5 – El Cercado – Depto. Monteros.- (Según D.N.I.).-----

ANTECEDENTES: Según la pericia realizada por personal de Cría. Interviniente, Homicidio Culposo.-
Vestimentas: Campera negra, remera deportiva a rayas verticales color rojo con azul, pantalón de Jeans color azul, corpiño beige, medias negras, bombacha roja y zapatillas blancas.-----

EXAMEN EXTERNO CADAVERICO: Cadáver de una Persona de sexo Femenino, en Buen Estado de Conservación, que se encuentra en posición Decúbito Dorsal, sobre la Ruta Nº 325.-**Estatura:** 1.60mts. Aproximadamente.-**Peso aproximado:** 90 – 100kgs. Aproximadamente.-**Cabello:** Negro.-**Color de Piel:** Blanca.-**Contextura Física:** Robusta.-Sin Rigidez Cadavérica, Livideces cadavéricas en región Dorsal.-**En Cráneo o Cuero Cabelludo:** Región Frontal: Hematoma de 4x4cm de diámetro.-**En Ojos:** Pupilas midriáticas. En ambos Ojos, Párpados Superiores: Hematomas Palpebral.-**En Nariz:** Presenta salida de líquido sanguinolento por Fosas Nasales.-**En Boca:** Presenta salida de líquido sanguinolento en Cavidad Oral con Excoriaciones en Labio Superior e Inferior.-**En Miembros Inferiores:** Región de Pierna derecha, Extremo Distal, Cara Anterior: Presenta Deformidad donde se palpa digitalmente Fractura con Hematoma de 7x3cm de color violáceo. Región de Pierna izquierda, Tercio Medio, Cara Anterior: Presenta Deformidad donde se palpa digitalmente Fractura y Hematoma de 5x5cm de diámetro de color violáceo.-**En Aparato Genital Externo:** Presenta Relajación de Esfínter.-Resto de la Superficie Corporal, sin particularidad.- Se toma muestra de Sangre para Dosificación Alcohólica.-----

CONSIDERACIONES MEDICO LEGALES: De lo expuesto anteriormente, las pericias legales practicadas, los antecedentes aportados, me es dable considerar que el causante llegó al óbito por: **TEC GRAVE Y POLITRAUMATISMO.**-----

CONCLUSIÓN: SOREGAROLI, JULIANA DEL PILAR, falleció por: **TEC GRAVE Y POLITRAUMATISMO.**- Se dió Orden de Inhumación.- Se Adjunta y se confecciona Certificado de Defunción con los datos extraídos del D.N.I. del Occiso.-----

F.C// Dr./Llanos Alberto.-



Ciudad de Monteros, 23 de Junio de 2025.-

LLANOS ALBERTO M.
MÉDICO
POLICIA DE TUCUMÁN

B



**POLICIA CIENTIFICA MONTEROS
DIVISION CRIMINALISTICA**

Calle 24 de Septiembre 311, P.A., Monteros - Teléfono 03863-428927 – Celular Provisto: 3816061374

CASILLA DE CORREO: div.criminalisticaoeste@gmail.com

A

**A UNIDAD FISCAL DE DELITOS CONTRA LA PROPIEDAD
CJ. MONTEROS
S/D**

LEGAJO M-004323/25 432/78 D.C.O


**CAUSA: A DETERMINAR S/ HOMICIDIO CULPOSO , VICT.
SOREGAROLI JULIANA DEL PILAR**

Dando cumplimiento a lo ordenado, ELEVO A UD.
adjuntando **CARPETA TECNICA 1178/25** compuesta de relevamiento
planimétrico, informe fotográfico que consta de (39) tomas a color y (02)
informes técnicos mecánicos correspondientes

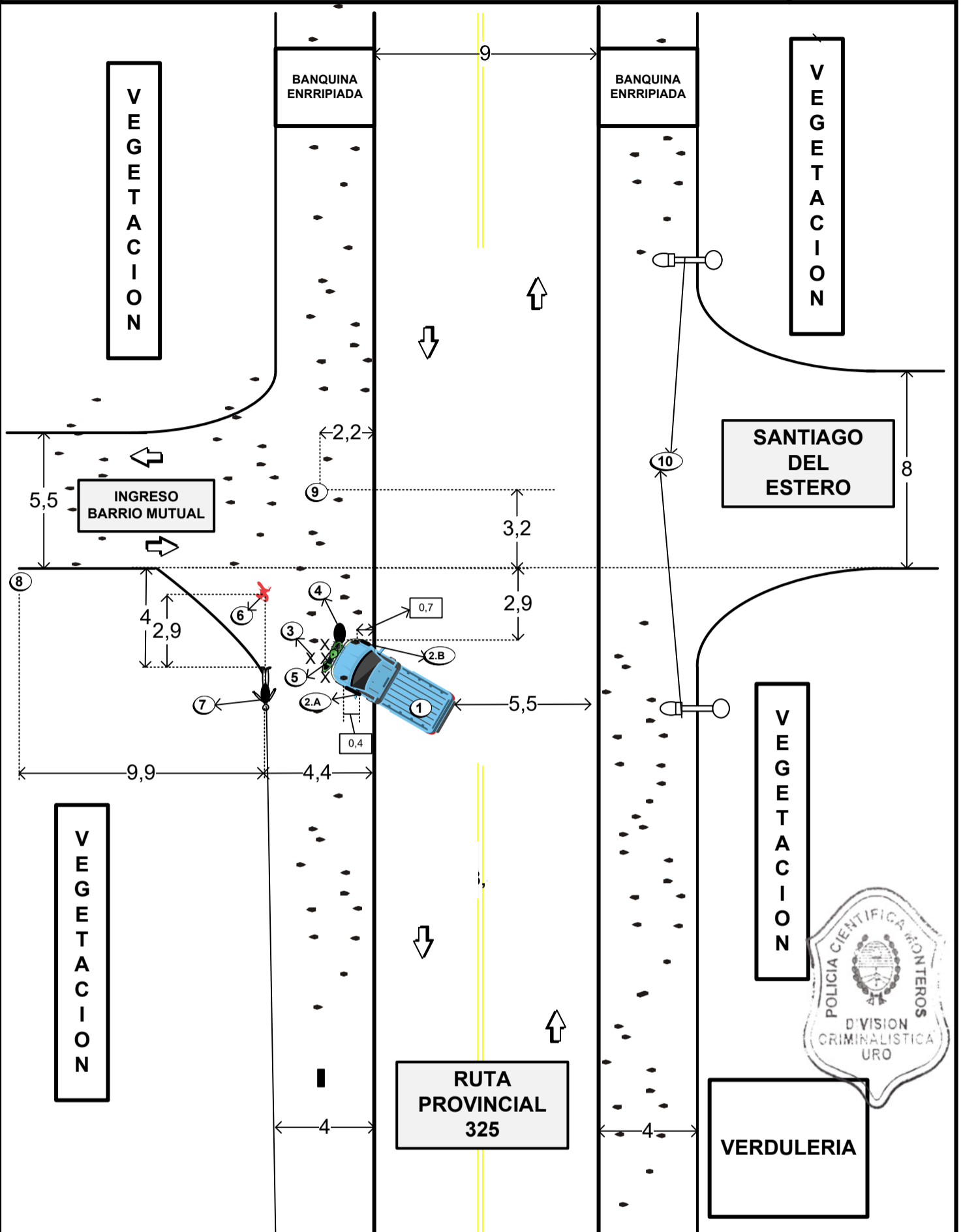
Sirva la presente de atenta nota de Atta nota de Elevación

Ciudad de Monteros 25 de junio de 2025




CARLOS ALBERTO PEREZ
SUBCOMISARIO
LIC. CRIMINALISTICA (UNLAR)
POLICIA DE TUCUMAN

RELEVAMIENTO PLANIMETRICO



REFERENCIAS

- 1) Indica lugar y posición de camioneta Toyota Hilux dominio: IOC368.
- 2A) Indica marca de neumático sobre la banquina de 40 cm.
- 2B) Indica marca de neumático de 30 cm.
- 3) Indica plásticos diseminados.
- 4) Indica moto partes.
- 5) Indica motocicleta Honda BIZ dominio:AO18VXQ
- 6) Indica mancha Pardo rojiza
- 7) Indica lugar y posición del cuerpo de la victima al momento de hacernos presente.
- 8) Indica zapatilla.
- 9) Indica lata metálica, con la leyenda "NORTE" .
- 10) Indica iluminación en funcionamiento.

POLICIA DE TUCUMAN					CAUSA: HOMICIDIO CULPOSAS		VEHICULOS	
DIVISION CRIMINALISTICA U. R. O. SECCION PLANIMETRIA					VICTIMA: Soregaroll Juliana del Pilar y otros.		Motocicleta A018VXQ Camioneta IOC368	
ACUSADO: A determinar.					LUGAR: Ruta 325 y calle Santiago		OCURRIO	RELEVÓ
Ocurrio	Pavimen	Tiempo	Iluminac.	Hora	RELEVO Y DIBUJO: CABO C9040		23/ 06 / 25	23 / 06 / 25
Mañana	Tierra	Bueno	Natural	00:10	ALBORNOZ JONATAN EMANUEL		SOLICITO: CRIA. MONTEROS	
Tarde	Asfalto	Nublado	Artificial	Fotos	PROPORCIONO DATOS:		CROQUIS	ESCALA
Noche	Enripiad.	Lluvióso	Oscuro	SI	Of. de Turno Cría.		1178/25	1/200

MONTEROS, 22 DE JUNIO DEL 2025.-

**SEÑOR
JEFE DE DIV. CRIMINALISTICA
SU _____ / _____ OFICINA**

Dando cumplimiento a lo solicitado Elevo a Ud el correspondiente anexo fotográfico compuesto de (39) copias fotográficas impresas a color del formato 9x13cm.-

CAUSA: HOMICIDIO CULPOSO.-

VICTIMA: SOREGAROLI JULIANA DEL PILAR Y OTRO.-

LUGAR: RUTA Nº325 E INTERSECCION CALLE SANTIAGO DEL ESTERO.-

ACUSADO: HEREDIA FANNY ELISA Y OTRO.-

FECHA DEL HECHO: 22/05/2025.-F.RLO: 22-05-2025.-



FOTOGRAFIA Nº01: Panorámica Tomada del ángulo Este a Oeste, en un tramo de la Ruta Nº325 e intersección Calle Santiago Del Estero, se observa el lugar donde habría ocurrido un hecho, jurisdicción Cria. Monteros.-





FOTOGRAFIA N°02: En secuencia y acercamiento se observa, lugar y posición de la camioneta, Marca: Toyota, Modelo: HILUX, Dominio: IOC 368.-



FOTOGRAFIA N°03: En acercamiento se observa el sector posterior y Dominio: IOC 368.-





FOTOGRAFIA N°04: Toma realizada hacia la banquina Sur, se observa indicador N°2: marca de neumático.-



FOTOGRAFIA N°05: En aproximación se observa indicador N°2 marca sobre banquina.-





FOTOGRAFIA N°06: Toma realizada de otro ángulo y en aproximación se observa la marca de neumático mencionada anteriormente.-



FOTOGRAFIA N°07: En la presente toma se observa indicador N°3 restos de plásticos diseminados en la banquina Sur.-





FOTOGRAFIA N°08: Panorámica realizada del ángulo Norte a Sur sobre la calle Santiago Del Estero e intersección Ruta N°325, se observa el lugar del siniestro mencionado.-



FOTOGRAFIA N°09: Panorámica realizada del ángulo Oeste a Este, se observa el lugar del siniestro en mención.-





FOTOGRAFIA N°10: Continuando el ángulo fotográfico se observa el estado del lateral derecho.-



FOTOGRAFIA N°11: Toma realizada en aproximación del lateral derecho delantero, se observa marca sobre la banquina Sur, indicando con flecha inserta.-





FOTOGRAFIA N°12: Toma realizada hacia otro ángulo, se observa indicador N°4 autoparte y restos plásticos diseminados sobre la banquina Sur.-



FOTOGRAFIA N° 13: Panorámica realizada del ángulo Sur a Norte se observa el lugar del siniestro, mencionado en la causa que se investiga.-





FOTOGRAFIA N°14: Continuando el ángulo fotográfico se observa indicador N°5 lugar y posición de moto vehículo, Marca: Honda, Modelo: BIZ, Dominio: A018VXQ, sobre la banquina Sur.-



FOTOGRAFIA N°15: En aproximación se observa el estado de la moto vehículo en mención.-





FOTOGRAFIA N°16: En aproximación se observa el estado frontal de la camioneta, y Dominio: IOC 368.-



FOTOGRAFIA N°17: Toma realizada hacia otro sector, se observa indicador N°6 manchas de coloración parda rojiza, sobre la banquina Sur.-





FOTOGRAFIA N°18: En la presente toma se observa indicador N°7 un cuerpo de sexo femenino, sobre la cuneta Sur.-



FOTOGRAFIA N°19: Toma realizada de otro sector se observa el cuerpo mencionado.-





FOTOGRAFIA N°20: En la presente toma se observa el cuerpo en mención.-



FOTOGRAFIA N°21: Toma realizada de otro sector se observa el cuerpo en mención.-





FOTOGRAFIA N°22: Panorámica realizada del ángulo Norte a Sur se observa indicador N°8, un calzado deportivo, sobre la maleza baja.-



FOTOGRAFIA N°23: En aproximación se observa el calzado mencionado.-





FOTOGRAFIA N°24: Toma realizada desde el ángulo Norte a Sur, sobre la Ruta 325 e intersección Calle Santiago Del Estero se observa una lata metálica, indicando con flecha inserta.-



FOTOGRAFIA N°25: Continuando el ángulo fotográfico, y en aproximación se observa la lata metálica con una leyenda "NORTE".-



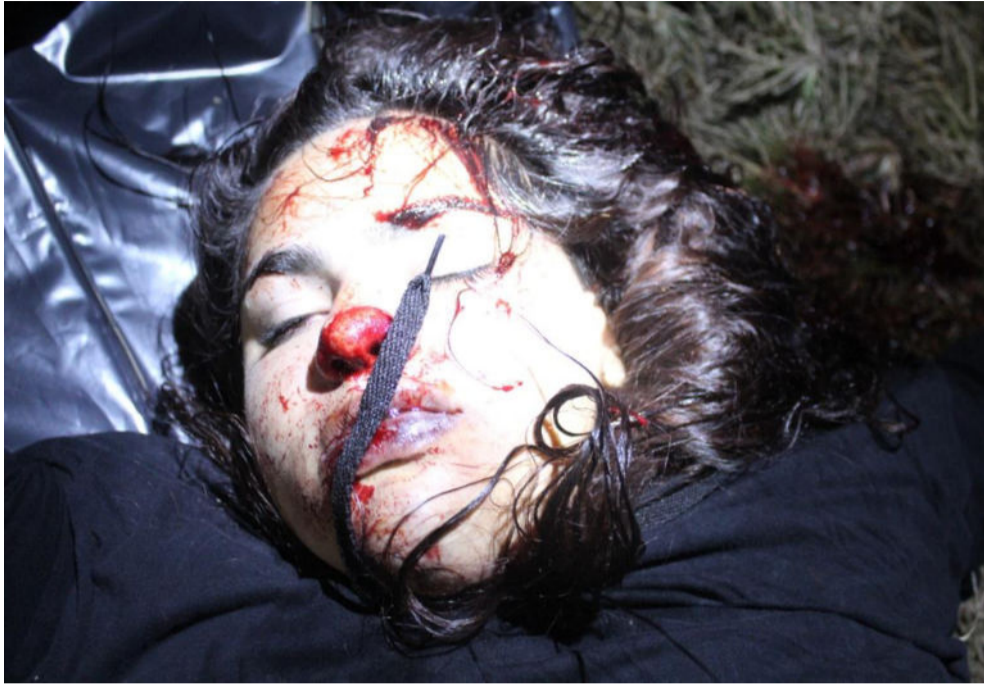

FOTOGRAFIA N°26: Toma realizada del ángulo Sur a Norte se observa un cuerpo de sexo femenino sobre la cuneta.-



FOTOGRAFIA N°27: En aproximación se observa al cuerpo de la víctima.-





FOTOGRAFIA N°28: En aproximación se observa el rostro de la víctima.-



FOTOGRAFIA N°29: Toma realizada de otro sector se observa personal de medicina legal Oeste y personal de bombero Sur, trabajando en el lugar.-





FOTOGRAFIA N°30:



FOTOGRAFIA N°31:

